CQ HAND + UPPER LIMB
SPECIALIST ORTHOPAEDIC SURGEON

PATIENT INFORMATION — IN DEPTH

Fractura del olécrano

Una fractura de olécranon es una rotura de la punta ósea del codo, a menudo tras una caída sobre la punta del codo.

Kieran Hirpara CC BY NC SA 4.0

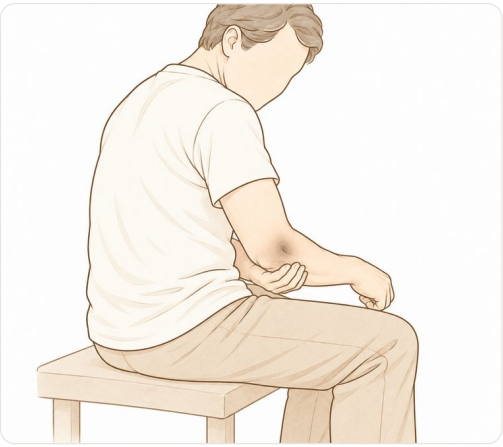

Esta página se tradujo automáticamente y todavía no la ha revisado un médico. La **versión en inglés** es la versión oficial.

Qué está sintiendo

Una fractura del olécrano es una rotura de la punta ósea situada en la parte posterior del codo. Suele producirse de una de dos maneras. En las personas más jóvenes tiende a deberse a una caída fuerte o a un golpe directo en el codo. En las personas mayores suele deberse a una simple caída desde su propia altura. Un estiramiento brusco y forzado del brazo también puede arrancar un fragmento de hueso de la punta del codo.

Normalmente sentirá dolor justo en la parte posterior del codo, y suele doler en un punto concreto más que en toda la zona. La hinchazón sobre la parte posterior del codo es habitual y puede ser bastante marcada. Dado que esa punta ósea se encuentra justo debajo de la piel, a veces se puede palpar el borde de la fractura a través de la piel. Si la piel se abrió en la caída, la herida suele estar en la parte posterior del codo, donde golpeó contra el suelo. Puede resultar difícil usar el brazo, y estirarlo contra algo, como al impulsarse para levantarse de una silla, puede notarse débil o resultar imposible.

En los primeros días, el dolor suele empeorar cuando intenta mover el codo y puede alterarle el sueño. Las tareas cotidianas que doblan el codo o le someten a carga, como levantar una tetera, vestirse o apoyarse en el antebrazo, normalmente le dolerán. La hinchazón y los moratones disminuyen durante las primeras dos semanas, y el dolor se va aliviando poco a poco a medida que el hueso empieza a consolidar.

Algunas situaciones requieren atención urgente. Acuda a un servicio de urgencias ese mismo día si la piel sobre el codo está abierta, si el hueso queda a la vista o si el brazo presenta una deformidad evidente. Lo mismo se aplica si la mano o los dedos se ponen pálidos, fríos, blancos o azulados, o si pierde de repente la sensibilidad o el movimiento del brazo después de la lesión. Si los síntomas no se calman, empeoran a lo largo de semanas o le despiertan por la noche, consulte a su médico de cabecera o solicite una evaluación con un especialista. Si no puede contactar con la clínica, acuda al servicio de urgencias más cercano.

CQ HAND + UPPER LIMB
Dr Kieran Hirpara — Specialist Orthopaedic Surgeon
Suite 2, Level 1, Mater Private Hospital Rockhampton, 31 Ward Street, The Range, QLD 4700
Phone 07 4863 6556 · office@cqupperlimb.com.au · cqupperlimb.com.au

¿Qué ocurre realmente?

La punta ósea de la parte posterior del codo se llama olécrano. Es el extremo superior de uno de los huesos del antebrazo y funciona como el tope de una bisagra. Cuando estira el brazo, ese tope se desliza en un surco situado en el extremo del hueso del brazo. La fractura es importante por lo que tiene unido: el tendón del tríceps, el músculo de la parte posterior del brazo, se ancla justo en ese punto. Ese tendón es lo que le permite estirar el codo contra una carga.

Imagínelo como una puerta con un muelle fuerte que tira de ella para cerrarla. El olécrano es el soporte que sujeta ese muelle. Cuando el hueso se rompe, el muelle sigue tirando y arrastra el fragmento roto hacia arriba y hacia fuera, dejando un hueco en la superficie articular. Por eso el brazo no funciona con normalidad en este momento: el músculo sigue siendo fuerte, pero tira de un fragmento de hueso suelto en lugar de mover el antebrazo. Estirar el brazo contra resistencia se vuelve débil o imposible.

El hueso se cura soldándose de nuevo, y un fragmento desprendido que conserva su tendón unido puede volver a fijarse a medida que el hueso se suelda. Pero los fragmentos deben estar en la posición correcta para que esto funcione bien. Cuando la fractura no se ha desplazado, basta con mantener los fragmentos inmóviles mientras se sueldan. Cuando los fragmentos se han separado, o cuando la superficie articular se ha roto en varios fragmentos, el codo puede volverse inestable, y esas fracturas normalmente requieren cirugía para mantenerlos en su sitio mientras se curan.

Los cirujanos clasifican estas fracturas en grados según cuánto se han desplazado los fragmentos y si la articulación del codo se mantiene estable. Una fractura de grado uno no se ha desplazado. Una de grado dos se ha desplazado, pero la articulación sigue funcionando. Una de grado tres significa que la propia articulación del codo es inestable. Los grados desplazado e inestable son los que con más frecuencia requieren cirugía.

La mayoría de estas fracturas sanan bien, aunque es frecuente una ligera pérdida de la capacidad de estirar el codo por completo.

¿Qué podemos hacer al respecto?

El Dr. Kieran Hirpara, cirujano de extremidades superiores en el Mater Private Hospital Rockhampton, adapta el tratamiento a la lesión específica de cada paciente. Algunas de estas fracturas se curan sin operación y otras requieren cirugía poco después de la lesión, por lo que es importante una evaluación rápida. Por lo general, los pacientes son derivados a nuestra clínica por su médico de cabecera; si un fisioterapeuta le ha recomendado que nos consulte, igualmente necesitará una derivación de su médico de cabecera para poder acceder al reembolso de Medicare. En la clínica, tomamos el historial clínico, examinamos el brazo y solicitamos pruebas de imagen cuando son necesarias.

Si la fractura no se ha desplazado, o solo se ha desplazado un poco, y el codo está estable, podemos recomendar mantenerlo inmóvil mientras se cura. Eso supone llevar una férula o una escayola durante un tiempo, con controles mediante radiografías repetidas para asegurarnos de que los fragmentos permanecen en su sitio. Esta opción es habitual en pacientes mayores y en personas que usan el brazo para tareas cotidianas y no para trabajos pesados. Así se evita una operación y los riesgos que conlleva. La contrapartida es que puede que al

final el codo no llegue a estirarse por completo, y a algunas personas les cuesta aceptarlo. La movilidad se recupera por etapas con su terapeuta de mano, que también le fabricará cualquier férula que necesite.

Si los fragmentos se han separado, o la articulación del codo está inestable, normalmente recomendaremos cirugía desde el principio. El objetivo es mantener los fragmentos en la posición correcta para que el hueso pueda soldarse y usted pueda empezar a moverse pronto. La forma de fijar el hueso depende del patrón de la fractura, y ningún método es adecuado para todas las fracturas. A veces ambas opciones son realmente posibles, por ejemplo en un paciente mayor con una fractura desplazada. Hablaremos de lo que es importante para usted: cuánto dolor está dispuesto a soportar y si le molestaría perder los últimos grados de extensión.

Sea cual sea la opción elegida, las primeras semanas son parecidas. El alivio del dolor le mantiene cómodo mientras la hinchazón disminuye. La lesión debe protegerse mientras el hueso se suelda, y le indicaremos lo que puede y lo que no puede hacer con el brazo. Su terapeuta de mano guiará sus movimientos en el momento adecuado, con suavidad al principio y aumentando a medida que el hueso se cura. La mayoría de estas fracturas sanan bien, aunque es frecuente una ligera pérdida de la capacidad de estirar el codo por completo. El material metálico que queda justo debajo de la piel en la parte posterior del codo puede resultar molesto, y algunas personas necesitan más adelante una pequeña operación para retirarlo.

Qué esperar

La mayoría de estas fracturas sanan bien. Es frecuente una ligera pérdida de la capacidad de estirar el codo por completo, y la mayoría de las personas conservan un buen uso del brazo. Los resultados a largo plazo tras la cirugía de fracturas complejas son buenos, incluso cuando en radiografías posteriores aparece cierta artrosis por desgaste en la articulación.

Si su fractura se mantiene inmóvil con una férula o una escayola, el hueso se suelda a lo largo de semanas, no de días. Se le harán radiografías repetidas para asegurarnos de que los fragmentos permanecen donde deben. Esta opción es adecuada para pacientes mayores y para personas que usan el brazo para tareas cotidianas y no para trabajos pesados. En ese grupo, los resultados son satisfactorios tanto a corto como a largo plazo. La contrapartida es que puede que al final el codo no llegue a estirarse por completo.

Si se somete a cirugía, el hueso se mantiene en su sitio con material metálico mientras se suelda. El movimiento empieza pronto y avanza por etapas con su terapeuta de mano. Tras esta lesión es de esperar cierta pérdida de la capacidad de estirar el codo por completo, sea cual sea la opción elegida. En un seguimiento prolongado de personas operadas por una fractura desplazada, el 96 % tuvo resultados buenos o excelentes hasta 25 años después de la lesión.

La recuperación es un regreso gradual a sus actividades habituales. Primero vuelven las tareas diarias ligeras y, después, levantar peso y un uso más exigente a medida que el hueso se fortalece. Cuándo podrá conducir, trabajar o hacer deporte depende de su trabajo, de su brazo y de cómo se cure el hueso, y le explicaremos cada etapa.

Conviene conocer las posibles complicaciones. El material metálico queda justo debajo de la piel en la parte posterior del codo y puede resultar tan molesto que algunas personas deciden que se les retire más adelante. Es un problema recurrente tras esta cirugía. Otros problemas, como que el hueso consolide en una mala posición o

que el codo quede rígido, son menos frecuentes. Si sus síntomas no se calman, empeoran a lo largo de semanas o le despiertan por la noche, consulte a su médico de cabecera o solicite una evaluación con un especialista. Si no puede contactar con la clínica, acuda al servicio de urgencias más cercano.

¿Cuándo consultar a un médico?

Busque atención urgente si el codo presenta una deformidad evidente, si la piel sobre la lesión está abierta o si la mano o los dedos se ponen pálidos, fríos, blancos o azulados. La pérdida repentina de sensibilidad o de movimiento del brazo después de la lesión también requiere acudir a un servicio de urgencias ese mismo día. Estos signos significan que la lesión debe revisarse de inmediato.

Para todo lo demás, empiece por su médico de cabecera. Puede examinarle el brazo y solicitar radiografías, que normalmente son todo lo que se necesita para ver este tipo de fractura. Si su médico de cabecera considera que debe hacerse cargo un especialista, le derivará para una evaluación.

Vuelva a consultar, o solicite una evaluación con un especialista, si el dolor no se calma o si la hinchazón, el movimiento o el uso del brazo no mejoran semana a semana a medida que el hueso se cura. Los síntomas que empeoran a lo largo de semanas, le despiertan por la noche o le impiden trabajar o usar el brazo también merecen una nueva revisión. Si no puede contactar con la clínica, acuda al servicio de urgencias más cercano.

En mayor profundidad

Esta sección profundiza más de lo necesario para que usted tome decisiones sobre su propio tratamiento. La fractura del olécrano merece una lectura adicional debido a un hallazgo que invierte la lógica habitual en la cirugía de fracturas: en pacientes de edad avanzada, una fractura desplazada del olécrano puede dejarse sin fijar y, aun así, el codo funciona correctamente.

LA FRACTURA DESPLAZADA QUE NO REQUIERE CORRECCIÓN

Una fractura en el olécrano separa el tríceps del antebrazo; por ello, la lógica habitual indica que debe reinsertarse para que el codo pueda estirarse contra resistencia. Sin embargo, en pacientes **mayores de 70 años** esta lógica no se aplica. Una revisión sistemática demostró que las fracturas desplazadas del olécrano en este grupo **pueden tratarse eficazmente sin cirugía, logrando alta satisfacción y un rango de movimiento funcional** [1].

Lo que se “paga” como costo es medible: una pérdida de extensión, la imposibilidad de estirar completamente el codo y una disminución de la fuerza en dicha extensión. En cambio, lo que se evita es una herida sobre un hueso subcutáneo en piel delgada y frágil, así como el uso de material metálico bajo dicha piel. Dado que la presencia de implantes es la causa más frecuente de una segunda intervención tras la fijación del olécrano, evitarlos elimina por completo la complicación más habitual.

Para una persona mayor cuyo brazo se utiliza para tareas cotidianas y no para empujes fuertes, un codo que no alcanza los últimos grados de extensión supone una molestia menor que cualquier complicación derivada de

una herida. Para un paciente más joven o con mayores exigencias funcionales, no es así; por eso este hallazgo es específico de la edad y no de carácter general.

EN LOS CASOS EN QUE SE EMPLEA LA FIJACIÓN, LA ELECCIÓN DEL IMPLANTE VARÍA

Para el patrón común de fracturas desplazadas pero sencillas, compiten dos tipos de implantes: una estructura de banda de tensión hecha con alambres y una placa. En **827** pacientes con fracturas de tipo II según la clasificación de Mayo, **la fijación con placa demostró mayor eficacia y seguridad** que el uso de bandas de tensión con alambres; los autores señalan, no obstante, que se incluyeron pocos estudios y que aún se requieren ensayos aleatorizados de mayor calidad [2]. Una revisión de 2025 realizada con **472** pacientes, que compara técnicas modernas de fijación con el método tradicional de bandas de tensión, llega a la misma conclusión [3].

Este es uno de los pocos casos en este sitio donde la comparación entre técnicas arroja resultados claros en lugar de dejar la cuestión en el aire. No obstante, conviene tomar estos hallazgos con cautela, dado que los propios autores advierten sobre la limitada base de evidencia disponible.

SE DESARROLLA ARTRITIS, PERO EN LA MAYORÍA DE LOS CASOS NO SUPONE UN PROBLEMA

Los hallazgos imagenológicos a largo plazo pueden resultar alarmantes si se comunican sin contexto. Tras fracturas aisladas del olécrano, **la incidencia media de artrosis postraumática fue del 19 % con un seguimiento medio de 41 meses**, y **los resultados finales reportados por los pacientes variaron entre buenos y excelentes, independientemente del tipo de fractura o de la presencia de artritis** [4].

Ambas partes de esa oración son esenciales. La aparición de artritis en radiografías de seguimiento tras esta lesión es frecuente; sin embargo, en este período de tiempo, dicha artritis apenas influye en la percepción que los pacientes tienen de la funcionalidad de su codo. Un hallazgo radiológico no equivale automáticamente a un problema clínico, y por sí solo no debería ser motivo para iniciar intervenciones adicionales.

REFERENCIAS

[1] Alvara CA, Biedron G, Dunn JC. Tratamiento no quirúrgico de las fracturas del olécrano en pacientes ancianos: una revisión sistemática. Hand (N Y). 2020;17(4):734-9. https://doi.org/10.1177/1558944720944261

[2] Jia Y, Liu A, Guo T, Chen J, Yu W, Zhai J. Eficacia y seguridad del alambre de banda de tensión frente a la placa en fracturas del olécrano de tipo Mayo II: una revisión sistemática y metaanálisis. J Orthop Surg Res. 2022;17(1). https://doi.org/10.1186/s13018-022-03262-7

[3] Wang C, Li C. Técnicas modernas de fijación frente al método tradicional de alambre de banda de tensión para fracturas del olécrano: una revisión sistemática y metaanálisis. J Orthop Surg Res. 2025;20(1). https://doi.org/10.1186/s13018-025-06061-y

[4] Wiersma JP, de Klerk HH, Priester-Vink S, Doornberg JN, Bhasyam AR, van den Bekerom MP. Incidencia de artrosis postraumática en fracturas del olécrano y el papel del tipo de fractura: una revisión sistemática. J Shoulder Elbow Surg. 2026. https://doi.org/10.1016/j.jse.2026.02.024

CQ HAND + UPPER LIMB
Dr Kieran Hirpara — Specialist Orthopaedic Surgeon
Suite 2, Level 1, Mater Private Hospital Rockhampton, 31 Ward Street, The Range, QLD 4700
Phone 07 4863 6556 · office@cqupperlimb.com.au · cqupperlimb.com.au