CQ HAND + UPPER LIMB
SPECIALIST ORTHOPAEDIC SURGEON

PATIENT INFORMATION — IN DEPTH

Lesiones en la punta de los dedos

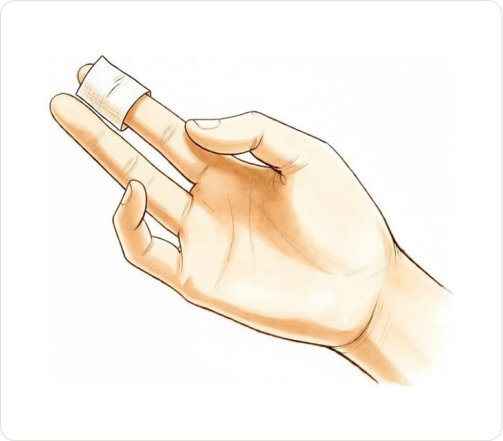

Dedo en martillo: la punta del dedo se dobla hacia abajo porque el tendón extensor situado en el extremo del dedo se ha roto o ha arrancado un pequeño fragmento óseo.

Kieran Hirpara 4.0

Esta página se tradujo automáticamente y todavía no la ha revisado un médico. La **versión en inglés** es la versión oficial.

Qué está sintiendo

Una lesión en la punta del dedo suele doler justo en el extremo del dedo, donde la piel, la uña y el hueso están muy próximos. El dolor suele ser agudo o palpitante, y tiende a intensificarse cuando golpea el dedo, agarra algo o hace presión con la punta. Escribir en un teclado, abrocharse la ropa, recoger monedas y girar una llave pueden resultar complicados, porque la punta del dedo es la que soporta la carga.

Puede notar el dedo entumecido o débil, o ambas cosas. Quizá note la punta torpe, o que no percibe las texturas como antes. Es frecuente que haya hinchazón y sensibilidad al tacto alrededor de la uña, y la propia uña puede resultar dañada. En los primeros días el dolor suele despertar a las personas por la noche, y puede empeorar después de usar la mano.

Algunas personas notan que la punta del dedo reacciona al frío mucho después de que la herida haya cicatrizado. El aire frío, el agua fría o un día frío pueden hacer que la punta duela o se sienta demasiado sensible. Esto suele mejorar con el tiempo.

Si se ha seccionado parte de un dedo, acuda a urgencias de inmediato y lleve la parte consigo. Envuélvala en una gasa húmeda o en un paño limpio y húmedo, métala en una bolsa de plástico cerrada y coloque esa bolsa sobre hielo o en agua con hielo. Nunca ponga la parte directamente sobre el hielo.

Acuda a urgencias el mismo día si el dedo se pone caliente, rojo, hinchado y doloroso, sobre todo si tiene fiebre. Lo mismo se aplica si la piel está abierta sobre una fractura o una articulación, si el hueso queda a la vista o si el dedo está claramente deformado. Un dedo que se vuelve pálido, frío, blanco o azulado, o la pérdida repentina de sensibilidad o de movimiento después de una lesión, también requieren atención de urgencias el mismo día.

Acuda a su médico de cabecera o solicite una valoración por parte de un especialista si los síntomas no mejoran, empeoran a lo largo de las semanas, le despiertan por la noche o le impiden trabajar o usar la mano.

CQ HAND + UPPER LIMB
Dr Kieran Hirpara — Specialist Orthopaedic Surgeon
Suite 2, Level 1, Mater Private Hospital Rockhampton, 31 Ward Street, The Range, QLD 4700
Phone 07 4863 6556 · office@cqupperlimb.com.au · cqupperlimb.com.au

¿Qué ocurre realmente?

Una lesión en la punta del dedo es un daño en el extremo mismo del dedo, donde la piel, la uña, el hueso y las terminaciones nerviosas están muy apretados entre sí. La punta del dedo es una de las partes más activas de la mano. Es la superficie que usted utiliza para sentir, agarrar y manipular casi todo, de modo que incluso una lesión pequeña en ella se nota.

La punta de cada dedo contiene un pequeño fragmento de hueso, el lecho a partir del cual crece la uña y una densa red de nervios que transmiten el tacto y la temperatura. Cuando algo aplasta, corta o atrapa la punta del dedo, cualquiera de estas estructuras puede dañarse a la vez. Por eso los síntomas que acaba de leer suelen aparecer juntos: dolor donde todo está tan próximo, entumecimiento por los nervios lesionados e hinchazón alrededor de la uña.

El lecho ungueal importa más de lo que su tamaño hace pensar. Es una fina capa de tejido situada bajo la lámina de la uña, algo así como el lecho del que crece una planta. Si se corta y queda irregular, o si cicatriza sobre un fragmento de hueso que se ha desplazado, la uña que crece después puede quedar partida, con estrías o en forma de gancho. Por eso una lesión que parece leve se toma igualmente en serio cuando afecta al lecho ungueal.

Si la punta se ha seccionado de forma parcial o completa, la lesión afecta a la piel, al hueso y a los diminutos vasos sanguíneos que la irrigan. Cuánto se ha dañado cada estructura determina lo que se puede hacer, desde vendajes que permiten que el dedo cicatrice desde sus propios bordes hacia el interior hasta volver a unir la parte. La punta del dedo también tiene una capacidad real de curarse por sí sola cuando se dan las condiciones adecuadas, y por eso el tratamiento se mantiene tan sencillo como la lesión lo permite.

Las lesiones en la punta del dedo en los niños son frecuentes, ocurren sobre todo en casa con una puerta o una ventana, y la mayoría pueden prevenirse.

¿Qué podemos hacer al respecto?

El Dr. Kieran Hirpara, cirujano de extremidades superiores en el Mater Private Hospital Rockhampton, adapta el tratamiento a la lesión específica de cada paciente. Algunas lesiones en la punta del dedo sanan sin operación y otras necesitan cirugía pronto, por lo que es importante una evaluación sin demora. Por lo general, los pacientes son derivados a nuestra clínica por su médico de cabecera; si un fisioterapeuta le ha recomendado visitarnos, igualmente necesitará una derivación de su médico de cabecera para poder acceder al reembolso de Medicare. En la clínica tomamos el historial clínico, examinamos el dedo y solicitamos estudios de imagen cuando son necesarios.

Muchas lesiones en la punta del dedo se tratan sin cirugía. Los vendajes que mantienen la herida húmeda y protegida permiten que la punta cicatrice desde sus propios bordes hacia el interior, y esto puede funcionar incluso cuando queda a la vista un pequeño fragmento de hueso. La punta del dedo tiene una capacidad real de regenerar su propio contorno y su sensibilidad cuando se dan las condiciones adecuadas. Un vendaje que deja pasar el aire y la humedad suele resultar más cómodo al cambiarlo, sobre todo al principio, y con él los tiempos de cicatrización parecen mejores. Algunos vendajes evitan la necesidad de una hospitalización o de pasar por el quirófano. El principal coste de esta vía es el tiempo, además de los cambios regulares de vendaje, pero esa carga

es temporal. Una vez cerrada la herida, la terapia de la mano le ayuda a recuperar el movimiento y a volver a usar el dedo en el trabajo.

La cirugía se considera cuando la propia lesión lo requiere, y no solo después de que los vendajes hayan fracasado. Si se ha seccionado parte del dedo, podemos volver a unirla, lo que restaura tanto el aspecto como la función. Cuando la punta necesita una nueva cobertura de piel, hay varias formas de trasladar tejido hasta ella, que se eligen según dónde esté el daño y qué ha quedado expuesto. Si el lecho ungueal está cortado, lo reparamos con cuidado, porque una uña que crece a partir de un lecho irregular puede acabar partida, con estrías o en forma de gancho. La operación tiene su propia página, y lo que cabe esperar después se explica en la sección siguiente.

Qué esperar

La mayoría de las lesiones en la punta del dedo evolucionan bien cuando se tratan adecuadamente. La punta del dedo tiene una capacidad real de curarse por sí sola, y el tratamiento cuidadoso de la piel, el lecho ungueal y los nervios por lo general puede dejarle una punta del dedo con buen aspecto y buen funcionamiento. Muchas lesiones cicatrizan sin operación, y el principal coste de esa vía es el tiempo y los cambios regulares de vendaje, no algo permanente. Una vez cerrada la herida, la terapia de la mano le ayuda a recuperar el movimiento y a volver a usar el dedo en el trabajo.

La recuperación es gradual, no inmediata. La sensibilidad de la punta suele volver lentamente, y puede que no se sienta exactamente igual que antes. Algunas personas notan que la punta del dedo reacciona al frío mucho después de que la herida haya cicatrizado, y esto suele mejorar con el tiempo. El entumecimiento, la sensibilidad al tacto y los cambios en la uña también pueden tardar de semanas a meses en mejorar. Si se ha vuelto a unir parte de un dedo, es posible que el dedo no se sienta ni funcione exactamente como antes de la lesión, pero aun así puede darle una función útil, un buen aspecto y la vuelta al trabajo y a las actividades cotidianas.

Si una lesión en la punta del dedo se deja sin tratar, o si el lecho ungueal no se repara con cuidado, los problemas tienden a persistir en lugar de mejorar. Una uña que crece a partir de un lecho irregular puede seguir partida, con estrías o en forma de gancho. Un daño nervioso que no se trata puede dejar un entumecimiento duradero o un dolor persistente. Algunas personas tienen dolor a largo plazo en la punta del dedo después de que la herida haya cicatrizado, y aproximadamente una de cada tres personas a las que se les extirpa parte de un dedo refiere dolor nervioso a largo plazo. La infección tras estas lesiones es poco frecuente, del 2,5 %, pero si el dedo se pone caliente, rojo, hinchado y doloroso, sobre todo si tiene fiebre, acuda a urgencias el mismo día.

Esté atento a las señales de alarma mientras se recupera. Acuda a urgencias el mismo día si el dedo se vuelve pálido, frío, blanco o azulado, o si pierde de repente la sensibilidad o el movimiento en él después de una lesión. Acuda a su médico de cabecera o solicite una valoración por parte de un especialista si los síntomas no mejoran, empeoran a lo largo de las semanas, le despiertan por la noche o le impiden trabajar o usar la mano.

CQ HAND + UPPER LIMB
Dr Kieran Hirpara — Specialist Orthopaedic Surgeon
Suite 2, Level 1, Mater Private Hospital Rockhampton, 31 Ward Street, The Range, QLD 4700
Phone 07 4863 6556 · office@cqupperlimb.com.au · cqupperlimb.com.au

¿Cuándo consultar a un especialista?

La mayoría de las lesiones en la punta del dedo pueden esperar a una visita al médico de cabecera o a una cita ordinaria, pero algunas no. Acuda a urgencias de inmediato si se ha seccionado parte de un dedo, y lleve la parte consigo. Acuda el mismo día si el dedo se pone caliente, rojo, hinchado y doloroso, sobre todo si tiene fiebre, o si se vuelve pálido, frío, blanco o azulado. Lo mismo se aplica si pierde de repente la sensibilidad o el movimiento en el dedo después de una lesión, o si la piel está abierta sobre una fractura o una articulación, el hueso queda a la vista o el dedo está claramente deformado. Los anillos que han atrapado o desgarrado el dedo pueden causar lesiones graves que necesitan atención especializada. Acuda a su médico de cabecera o solicite una valoración por parte de un especialista si los síntomas no mejoran, empeoran a lo largo de las semanas, le despiertan por la noche o le impiden trabajar o usar la mano.

En mayor profundidad

Esta sección profundiza más de lo necesario para que usted tome sus propias decisiones de tratamiento. Las lesiones en la punta de los dedos merecen una lectura adicional, ya que el tratamiento que ofrece los mejores resultados es precisamente aquel que no requiere ninguna intervención quirúrgica; un hallazgo que contradice el instinto natural de cerrar la herida mediante cirugía.

DEJAR QUE LA HERIDA CICATRICE POR VÍA NATURAL ES MEJOR QUE CERRARLA QUIRÚRGICAMENTE

Cuando se produce una amputación de la yema del dedo, las opciones reconstructivas son utilizar un colgajo, un injerto o, simplemente, aplicar vendajes y esperar: permitiendo así que la herida se cierre por vía secundaria, desde los bordes hacia el interior.

Tras analizar **1,592** casos de cicatrización secundaria, se observó que el manejo conservador de la herida mediante vendajes y férulas protectoras permite a los pacientes **evitar la inmovilización y las complicaciones en el sitio donante**, lograr una **sensibilidad casi normal y una mínima intolerancia al frío**, y posibilitar un **regreso temprano al trabajo** [1].

Son cuatro ventajas distintas, y cada una aborda un inconveniente específico de las alternativas quirúrgicas. Para crear un colgajo es necesario extraer tejido de otra zona, lo que genera una segunda herida y, con frecuencia, obliga a inmovilizar el dedo mientras cicatriza. El tejido del colgajo trae consigo su propio suministro nervioso, que no es el de la yema del dedo; por eso la sensibilidad resultante es distinta. La intolerancia al frío, un problema a largo plazo poco reconocido tras lesiones en la yema del dedo, se observa en niveles mínimos cuando se opta por la cicatrización secundaria.

La yema del dedo posee una capacidad notable para regenerar su propio contorno y sensibilidad, siempre que se le brinden las condiciones adecuadas; esto es especialmente cierto cuando el hueso no queda expuesto. Los principales inconvenientes del enfoque conservador son el tiempo necesario y la frecuencia de los cambios de vendaje; aunque esto supone una carga real, es un problema temporal.

CQ HAND + UPPER LIMB
Dr Kieran Hirpara — Specialist Orthopaedic Surgeon
Suite 2, Level 1, Mater Private Hospital Rockhampton, 31 Ward Street, The Range, QLD 4700
Phone 07 4863 6556 · office@cqupperlimb.com.au · cqupperlimb.com.au

EN LOS CASOS EN QUE SE UTILIZA UN INJERTO, LA EDAD PREDICE SU SUPERVIVENCIA

El uso de injertos compuestos, que reemplazan la parte amputada sin necesidad de reconectar los vasos sanguíneos, se considera viable y eficaz para restaurar un dedo tanto estética como funcionalmente en **720** pacientes. En la mayoría de los casos el injerto sobrevive, y se observa **un patrón de supervivencia más marcado en poblaciones más jóvenes** [2].

Este efecto de la edad es relevante a la hora de tomar una decisión, pues un injerto compuesto que fracasa deja una herida que, de todos modos, deberá cicatrizar por vías conservadoras, lo que supone una pérdida de tiempo.

REIMPLANTACIÓN: QUÉ PUEDE Y QUÉ NO PUEDE RESTAURARSE

En casos de amputación completa de un dedo, la reimplantación permite reconectar los vasos sanguíneos. El resumen objetivo de los resultados obtenidos en **619** pacientes indica que **la reimplantación de dedos no restaura la función de la mano previa a la lesión, pero sí permite alcanzar una función adecuada de la misma**; esta expectativa debe formar parte del proceso de toma de decisiones [3].

Los factores que influyen en la supervivencia del dedo reimplantado también están mejor definidos de lo que se suele creer. En **2,641** casos de reimplantación, **el género y el tiempo de isquemia no tuvieron influencia significativa** en la supervivencia; en cambio, **la edad, la mano afectada, el tipo de lesión, la zona de amputación y el método empleado para preservar el dedo amputado** sí influyeron [4].

El hecho de que el tiempo de isquemia no resulte un factor significativo resulta sorprendente, dada la urgencia que requieren estas lesiones. No debe interpretarse como que el tiempo carece de importancia; probablemente refleja que los dedos preservados adecuadamente toleran retrasos mayores de lo esperado, y precisamente por eso el método de preservación resulta crucial. La recomendación práctica es: envolver el dedo amputado en gasa húmeda, colocarlo en una bolsa sellada y poner esa bolsa en hielo; nunca se debe poner el dedo directamente sobre el hielo.

EL LECHO UNGUEAL ES EL ELEMENTO QUE DETERMINA LA APARIENCIA

Gran parte de la apariencia a largo plazo de una lesión en la punta del dedo depende del lecho ungueal que se encuentra debajo de la lámina ungueal. Una laceración del lecho ungueal que se repara correctamente suele dar lugar a una uña normal; en cambio, si no se repara o si cicatriza sobre un fragmento óseo desplazado, la uña quedará permanentemente partida, con surcos o en forma de gancho. Por este motivo, una lesión aparentemente leve que afecta al lecho ungueal se trata con mayor cuidado del que su tamaño podría sugerir.

REFERENCIAS

[1] Krauss EM, Lalonde DH. Cicatrización secundaria tras amputaciones de la punta del dedo: una revisión. Hand (N Y). 2014;9(3):282-8. https://doi.org/10.1007/s11552-014-9663-5

[2] Elameen AM, Dahy AA, Abu-Elsoud A, Gad AA. Factores que predicen la viabilidad de los injertos compuestos en pacientes con amputación de la punta del dedo: una revisión sistemática y metaanálisis. J Orthop Surg Res. 2024;19(1). https://doi.org/10.1186/s13018-024-05230-9

CQ HAND + UPPER LIMB
Dr Kieran Hirpara — Specialist Orthopaedic Surgeon
Suite 2, Level 1, Mater Private Hospital Rockhampton, 31 Ward Street, The Range, QLD 4700
Phone 07 4863 6556 · office@cqupperlimb.com.au · cqupperlimb.com.au

[3] Shaterian A, Sayadi LR, Tiourin E, Gardner DJ, Evans GRD, Leis A. Predictores de la función de la mano tras la reimplantación digital: revisión cuantitativa y metaanálisis. Hand (N Y). 2019;16(1):11-7. https://doi.org/10.1177/1558944719834658

[4] Ma Z, Guo F, Qi J, Xiang W, Zhang J. Efectos de los factores no quirúrgicos sobre la tasa de supervivencia tras la reimplantación digital: un metaanálisis. J Hand Surg Eur Vol. 2015;41(2):157-63. https://doi.org/10.1177/1753193415594572

CQ HAND + UPPER LIMB
Dr Kieran Hirpara — Specialist Orthopaedic Surgeon
Suite 2, Level 1, Mater Private Hospital Rockhampton, 31 Ward Street, The Range, QLD 4700
Phone 07 4863 6556 · office@cqupperlimb.com.au · cqupperlimb.com.au