CQ HAND + UPPER LIMB
SPECIALIST ORTHOPAEDIC SURGEON

PATIENT INFORMATION — IN DEPTH

Artritis de la articulación interfalángica proximal

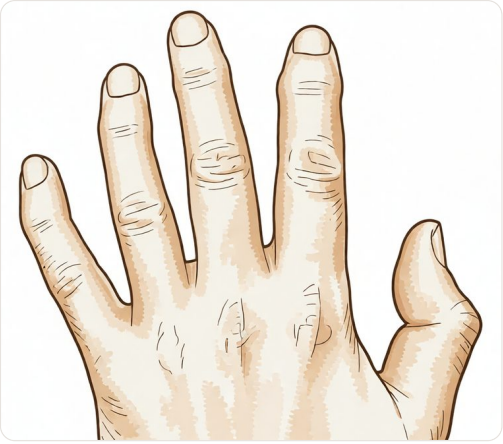

Una mano afectada por artritis: se observa hinchazón y deformidad en las articulaciones de los dedos.

PhilipPirrip / Wikimedia Commons, CC BY 4.0

Esta página se tradujo automáticamente y todavía no la ha revisado un médico. La **versión en inglés** es la versión oficial.

Qué está sintiendo

La articulación del centro del dedo (la que dobla al cerrar el puño) se vuelve dolorosa, rígida y a veces se hincha. El dolor suele ser sordo y se nota en la parte delantera y en la parte trasera de la articulación. A menudo empeora al mover el dedo, sobre todo cuando lo estira contra una resistencia. A veces el dolor se extiende hacia el nudillo. La articulación puede doler al presionarla.

Las tareas cotidianas que requieren hacer pinza o agarrar se vuelven difíciles. Hacer pinza con el pulgar carga lateralmente la articulación del dedo índice, por lo que abrochar botones, usar llaves y recoger objetos pequeños puede resultar doloroso. El dedo puede desviarse o quedar torcido, y es posible que no se doble ni se estire por completo. La hinchazón y la rigidez pueden durar mucho tiempo, sobre todo si la articulación se lesionó en el pasado, por ejemplo tras un esguince o una luxación.

Los síntomas no siempre siguen una evolución constante. Muchas personas notan que tienen menos síntomas en las fases avanzadas de la artritis que al principio. El dolor, la rigidez o un dedo torcido que no mejoran después de tres meses o más de tratamiento sencillo marcan el momento en que normalmente se considera la cirugía.

Si el dedo, la mano o el brazo se ponen calientes, rojos, hinchados y dolorosos, sobre todo si tiene fiebre, acuda al servicio de urgencias ese mismo día. Si el dedo se pone pálido, frío, blanco o azul, o pierde de repente la sensibilidad o el movimiento después de una lesión, acuda al servicio de urgencias ese mismo día. Si sus síntomas no mejoran, empeoran con el paso de las semanas, le despiertan por la noche o le impiden trabajar o usar la mano, consulte a su médico de cabecera o solicite una evaluación especializada.

CQ HAND + UPPER LIMB
Dr Kieran Hirpara — Specialist Orthopaedic Surgeon
Suite 2, Level 1, Mater Private Hospital Rockhampton, 31 Ward Street, The Range, QLD 4700
Phone 07 4863 6556 · office@cqupperlimb.com.au · cqupperlimb.com.au

¿Qué está ocurriendo realmente?

El dedo tiene tres huesos, y el punto doloroso es la articulación media, llamada articulación IFP. Es una simple bisagra. Se dobla y se estira en una sola dirección, como una puerta sobre bisagras bien engrasadas. Cuando está sana, los extremos de los huesos encajan perfectamente entre sí, lo que mantiene la articulación estable cuando el dedo está recto.

Cada extremo óseo está recubierto por una capa lisa y resbaladiza llamada cartílago. Piense en ella como la banda de rodadura de un neumático, o como el amortiguador entre dos huesos. En la artritis, esa capa se desgasta. Entonces los extremos de los huesos rozan entre sí en lugar de deslizarse. El cuerpo responde generando hueso adicional alrededor de los bordes de la articulación, y el revestimiento articular se engrosa. Ese roce y ese engrosamiento son lo que produce el dolor, la hinchazón y la sensación de roce que quizá note.

La articulación también está envuelta por unas bandas resistentes llamadas ligamentos, que mantienen alineados los dos huesos, un poco como los vientos de una tienda de campaña. La artritis y las lesiones antiguas estiran estas bandas y dejan cicatrices en ellas. Cuando se aflojan, el dedo puede desviarse o quedar torcido, y la articulación puede notarse inestable. Después aparece la rigidez, porque esa misma envoltura de ligamentos y cápsula se tensa cuando una articulación dolorosa no se mueve.

Una lesión antigua es importante en este caso. Esta articulación tiende a dar problemas duraderos después de un esguince o una luxación. Las lesiones en esta zona dejan un mal resultado en aproximadamente el 30 % de los casos, con inestabilidad, dolor o rigidez persistentes, o un dedo que no se estira por completo. Un daño así también puede provocar artritis antes de lo que lo haría el desgaste por sí solo.

Hay un patrón con nombre propio que conviene conocer. Si la banda que estira la articulación media se debilita, el dedo se dobla en la articulación media mientras la articulación de la punta se dobla hacia atrás, en sentido contrario. Los médicos lo llaman deformidad en ojal (boutonnière). Al principio, usted todavía puede estirar el dedo por sí mismo y la función apenas se ve afectada. Más adelante, la rigidez se instaura y el dedo no se estira ni siquiera cuando otra persona intenta moverlo por usted.

Qué podemos hacer al respecto

El Dr. Kieran Hirpara, cirujano de extremidades superiores en el Mater Private Hospital Rockhampton, comienza con las opciones menos invasivas que se adapten a su condición. Por lo general, los pacientes son derivados a nuestra clínica por su médico de cabecera; si un fisioterapeuta le ha sugerido consultarnos, igualmente necesitará una derivación de su médico de cabecera para poder acceder al reembolso de Medicare. En su primera visita, tomamos su historia clínica, examinamos su dedo y, si es necesario, solicitamos radiografías. Para un problema de larga duración como este, normalmente probamos primero tratamientos no quirúrgicos y consideramos la cirugía cuando estos no logran mejorías suficientes.

Los primeros pasos son cosas que usted mismo puede hacer. Modificar la forma en que utiliza la mano, para hacer pinza y agarrar de otra manera, quita carga a la articulación dolorida. La terapia de la mano busca mantener la articulación en movimiento y conservar su capacidad de agarre. Una férula o un yeso puede mantener el dedo más recto; en algunas personas, los yesos seriados, en los que el yeso se cambia por etapas,

pueden corregir un dedo que se ha quedado rígido en posición doblada. Dé a estas medidas al menos 3 meses antes de valorar su resultado.

Los analgésicos y los medicamentos antiinflamatorios, tomados según le indique su médico de cabecera, pueden calmar el dolor lo suficiente para que siga usando la mano. No utilizamos inyecciones para esta articulación.

Si el tratamiento sencillo no ha ayudado después de 3 meses, y la radiografía muestra artritis junto con dolor persistente, la cirugía pasa a ser una opción. Las dos intervenciones principales son sustituir la articulación por un implante, lo que conserva cierto movimiento, o fusionar la articulación, lo que elimina el dolor al impedir por completo su movimiento. Cuál le conviene depende de la propia articulación: si es estable, de qué dedo se trata y qué necesita hacer con la mano. Hablaremos de esa elección con usted. Antes de cualquier operación, comprobamos que los tendones que rodean la articulación estén intactos y que la articulación conserve cierta estabilidad, porque el reemplazo necesita ambas cosas. Un dedo muy torcido, desviado más de 30 grados hacia un lado, es difícil de corregir con un reemplazo y es probable que este fracase.

Qué esperar

La artritis de esta articulación no suele desaparecer por sí sola. El dolor y la rigidez tienden a persistir, y el tratamiento sencillo los alivia, pero no los cura. Muchas personas notan que sus síntomas se calman con los años, pero la articulación rara vez vuelve a estar como antes.

Sin tratamiento, el pronóstico depende de la causa del problema. Después de una lesión antigua, como un esguince o una luxación, es frecuente un mal resultado: dolor, rigidez o inestabilidad persistentes, o un dedo que no se estira por completo. Un dedo rígido y doblado a veces puede corregirse con férulas o con yesos seriados, en los que el yeso se cambia por etapas. Mantener la articulación en movimiento es importante, porque una articulación dolorosa que no se usa se vuelve aún más rígida.

Con tratamiento, la mayoría de las personas obtienen alivio suficiente para seguir usando la mano. El tratamiento no quirúrgico, con una prueba razonable de al menos 3 meses, calma los síntomas en muchas personas. Cuando se necesita cirugía, ambas opciones tienen un patrón de resultados realista. El reemplazo de la articulación alivia el dolor y conserva cierto movimiento, pero el movimiento puede disminuir con el tiempo, y es frecuente necesitar nuevas operaciones después de un reemplazo de esta articulación. La fusión de la articulación elimina el dolor de forma fiable, a costa de todo el movimiento de ese dedo. Si un reemplazo fracasa, la solución de rescate habitual es fusionar la articulación.

La recuperación es gradual, no rápida. Recuperar un movimiento y un agarre cómodos después de una lesión o una cirugía de esta articulación es realmente difícil, y el progreso se mide en meses. La terapia de la mano después de la cirugía se realiza con Ruby Doolan, de Extend Rehabilitation; ella dirige su terapia y le fabrica cualquier férula que necesite. Algunas personas comprueban que estirar mejor el dedo no se traduce en la mayor facilidad de uso que esperaban, algo que conviene saber antes de empezar el tratamiento.

CQ HAND + UPPER LIMB
Dr Kieran Hirpara — Specialist Orthopaedic Surgeon
Suite 2, Level 1, Mater Private Hospital Rockhampton, 31 Ward Street, The Range, QLD 4700
Phone 07 4863 6556 · office@cqupperlimb.com.au · cqupperlimb.com.au

Cuándo consultar a un especialista

Acuda a su médico de cabecera o solicite una evaluación especializada si el dedo está dolorido, rígido o torcido y no ha mejorado después de 3 meses o más de tratamiento sencillo, como terapia de la mano, férulas o medicación. Consulte antes si los síntomas empeoran con el paso de las semanas, le despiertan por la noche o le impiden trabajar o usar la mano. Pida una evaluación sin demora después de un esguince o una luxación de esta articulación, porque la hinchazón, la rigidez y la pérdida de función pueden durar mucho tiempo, y una fractura-luxación puede desarrollar rápidamente una deformidad fija. Acuda al servicio de urgencias ese mismo día si el dedo, la mano o el brazo se ponen calientes, rojos, hinchados y dolorosos, sobre todo si tiene fiebre. Acuda también ese mismo día si el dedo se pone pálido, frío, blanco o azul, o si pierde de repente la sensibilidad o el movimiento después de una lesión.

En mayor profundidad

Esta sección profundiza más de lo necesario para que usted tome sus propias decisiones de tratamiento. La artritis de la articulación media del dedo merece una lectura adicional, ya que la elección entre fusionarla o reemplazarla depende de un factor que la mayoría de las personas ni siquiera se plantearían: si la articulación es estable. Además, el dedo afectado es tan importante como lo que muestran las radiografías.

LA ESTABILIDAD, NO LA GRAVEDAD, DETERMINA QUÉ OPERACIÓN SE DEBE REALIZAR

Existen dos tipos de operaciones posibles. La artrodesis fija la articulación de forma permanente en una posición determinada, eliminando el dolor de manera fiable pero a costa de perder todo movimiento. La prótesis, en cambio, preserva el movimiento.

El análisis realizado en **1,868** pacientes permite determinar cuándo resulta adecuada cada una de ellas. **Los implantes de silicona siguen siendo una opción válida para articulaciones estables**, mientras que **los implantes de reemplazo superficial podrían ser más adecuados para articulaciones inestables o desviadas, aunque conllevan un mayor riesgo de reoperación** [1].

El factor clave aquí es la estabilidad. Un implante de silicona funciona como un espaciador flexible, no como una bisagra; se coloca entre los extremos óseos para permitir que estos se muevan alrededor de él, lo cual requiere que los ligamentos circundantes aporten la estabilidad necesaria. Cuando dichos ligamentos fallan y la articulación se desvía lateralmente, el espaciador no cuenta con nada contra lo que actuar; de ahí la necesidad de recurrir a un diseño de reemplazo superficial, y también el mayor índice de reoperaciones asociado a este tipo de implantes más rígidos.

EL DEDO EN CUESTIÓN DETERMINA LA RECOMENDACIÓN MÉDICA

Esta es una cuestión que rara vez se explica. El dedo índice soporta una gran fuerza lateral durante la pinza, al presionar contra el pulgar; esa fuerza es precisamente lo que una articulación reemplazada tolera menos. En cambio, el dedo anular y el meñique se utilizan principalmente para el agarre, donde las cargas se distribuyen a lo largo del dedo en lugar de actuar transversalmente.

CQ HAND + UPPER LIMB
Dr Kieran Hirpara — Specialist Orthopaedic Surgeon
Suite 2, Level 1, Mater Private Hospital Rockhampton, 31 Ward Street, The Range, QLD 4700
Phone 07 4863 6556 · office@cqupperlimb.com.au · cqupperlimb.com.au

La consecuencia práctica es que el reemplazo articular suele ser más adecuado para los dedos ulnares, mientras que la fusión articular se prefiere en el dedo índice, donde contar con una estructura estable para realizar la pinza resulta más valioso que la movilidad. Por ello, dos articulaciones idénticas a simple vista en una radiografía pueden recibir recomendaciones distintas, únicamente por su ubicación en la mano.

LA FUSIÓN ES UN MÉTODO FIABLE; LA TÉCNICA EMPLEADA IMPORTA MENOS DE LO ESPERADO

Cuando se opta por la fusión, el debate sobre la técnica es limitado. En un total de **1,923** pacientes, **todas las técnicas descritas permiten lograr el objetivo de fusionar una articulación osteoartrítica**; además, en la literatura más reciente se observa una tendencia hacia el uso de técnicas de compresión [2]. Al comparar directamente distintas técnicas en **286** pacientes, se constató que presentaban **tiempos de fusión, tasas de no fusión y de complicaciones similares**. La artrodesis mediante tornillos mostró una tasa de no fusión menor que la fusión mediante alambres; no obstante, estos datos presentan limitaciones importantes [3].

CUANDO LA ARTICULACIÓN HA QUEDADO DESTRUIDA POR UNA LESIÓN Y NO POR DESGASTE

Una fractura en la base del hueso medio destruye directamente la superficie articular. Cuando más de la mitad de dicha superficie resulta afectada, una opción es reconstruirla mediante un injerto extraído del hueso ganchoso de la muñeca, cuya forma se asemeja a la superficie articular perdida.

El autoinjerto de hemi-ganchoso **puede considerarse una opción fiable en casos de fracturas-luxaciones agudas o crónicas en las que más del 50% de la superficie articular está afectada**, aunque se requiere un seguimiento a más largo plazo, especialmente para determinar la tasa de aparición posterior de artritis [4]. Otra revisión realizada con **235** pacientes demostró que este procedimiento proporciona alivio de los síntomas y restauración funcional [5].

Esa cuestión pendiente respecto a la artritis posterior constituye la advertencia necesaria: el injerto restaura la forma de la articulación, pero aún no se sabe si la superficie reconstruida se desgasta al mismo ritmo que una superficie natural.

REFERENCIAS

[1] Forster N, Schindele S, Audigé L, Marks M. Complicaciones, reoperaciones y revisiones tras la artroplastia de la articulación interfalángica proximal: una revisión sistemática. J Hand Surg Eur Vol. 2018;43(10):1066-75. https://doi.org/10.1177/1753193418770606

[2] Millrose M, Gesslein M, Ittermann T, Kim S, Vonderlind H, Ruettermann M. Artrodesis de la articulación interfalángica proximal del dedo: una revisión sistemática. EFORT Open Rev. 2022;7(1):49-58. https://doi.org/10.1530/EOR-21-0102

[3] Faulkner H, An V, Lawson RD, Graham DJ, Sivakumar BS. Técnicas de artrodesis de la articulación interfalángica proximal: una revisión sistemática. Hand (N Y). 2021;18(1):74-9. https://doi.org/10.1177/1558944721998019

[4] Frueh FS, Calcagni M, Lindenblatt N. La artroplastia mediante autoinjerto de hemi-hamate en la reconstrucción de la articulación interfalángica proximal: una revisión sistemática. J Hand Surg Eur Vol. 2014;40(1):24-32. https://doi.org/10.1177/1753193414554356

CQ HAND + UPPER LIMB
Dr Kieran Hirpara — Specialist Orthopaedic Surgeon
Suite 2, Level 1, Mater Private Hospital Rockhampton, 31 Ward Street, The Range, QLD 4700
Phone 07 4863 6556 · office@cqupperlimb.com.au · cqupperlimb.com.au

[5] Faulkner H, Graham DJ, Hile M, Lawson RD, Sivakumar BS. Artroplastia con hemi-hamate para fracturas de la base de la falange media: una revisión sistemática. Hand (N Y). 2021;18(2):300-6. https://doi.org/10.1177/15589447211014623

CQ HAND + UPPER LIMB
Dr Kieran Hirpara — Specialist Orthopaedic Surgeon
Suite 2, Level 1, Mater Private Hospital Rockhampton, 31 Ward Street, The Range, QLD 4700
Phone 07 4863 6556 · office@cqupperlimb.com.au · cqupperlimb.com.au