CQ HAND + UPPER LIMB
SPECIALIST ORTHOPAEDIC SURGEON

PATIENT INFORMATION — IN DEPTH

# Lesión del ligamento colateral ulnar del pulgar

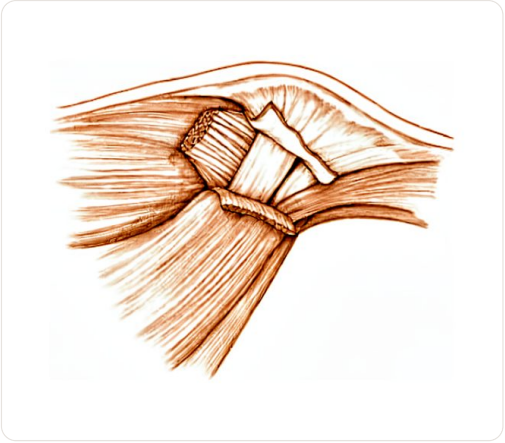

Desgarro del ligamento colateral ulnar del pulgar (dedo de esquiador).

Kieran Hirpara 4.0

Esta página se tradujo automáticamente y todavía no la ha revisado un médico. La **versión en inglés** es la versión oficial.

## Qué siente usted

Una lesión del ligamento colateral ulnar del pulgar afecta al ligamento situado en el borde interno del pulgar, en la articulación donde el pulgar se une a la mano. La lesión suele producirse cuando el pulgar se dobla bruscamente hacia un lado, a menudo durante una caída sobre la mano extendida. En el esquí, puede ocurrir si se cae mientras sigue sujetando el palo de esquí, y quienes practican snowboard pueden lesionarse el pulgar en caídas y giros.

El dolor se localiza en el borde interno del pulgar, en la articulación más cercana a la palma. Por lo general, comienza con una lesión repentina, acompañada de hinchazón y sensibilidad al tacto en esa zona. Pellizcar, agarrar y cualquier cosa que empuje el pulgar hacia un lado le dolerán. Las tareas cotidianas que cargan el pulgar de esta forma se vuelven difíciles: girar una llave, abrir un frasco, sostener una sartén pesada por el borde. El pulgar también puede sentirse inestable, como si cediera al apoyarlo contra algo.

Algunas personas notan un pequeño bulto firme en el borde interno de la articulación del pulgar. El pulgar también puede quedar o girar ligeramente desalineado en comparación con el otro pulgar. Si la lesión ocurrió hace tiempo, el dolor puede ser menos evidente, pero el pulgar puede seguir sintiéndose débil o flojo al pellizcar o agarrar.

Esté atento a estos signos y actúe ese mismo día: un dedo, la mano o el brazo que se ponen calientes, rojos, hinchados y dolorosos, sobre todo si tiene fiebre; piel abierta sobre la articulación lesionada, hueso visible o una deformidad evidente; un pulgar o una mano que se ponen pálidos, fríos, blancos o azules; o una pérdida repentina de sensibilidad o de movimiento después de la lesión. Estos signos requieren acudir de inmediato al servicio de urgencias, y no necesita una derivación de su médico de cabecera.

Si sus síntomas no se calman, empeoran a lo largo de semanas, le despiertan por la noche o le impiden trabajar o usar la mano, consulte a su médico de cabecera o solicite una evaluación con un especialista.

**CQ HAND + UPPER LIMB**
Dr Kieran Hirpara — Specialist Orthopaedic Surgeon
Suite 2, Level 1, Mater Private Hospital Rockhampton, 31 Ward Street, The Range, QLD 4700
Phone 07 4863 6556 · office@cqupperlimb.com.au · cqupperlimb.com.au

## ¿Qué está ocurriendo realmente?

A lo largo del borde interno del pulgar, donde se une a la mano, hay una banda resistente de ligamento llamada ligamento colateral ulnar. Imagínela como una cuerda tensora que mantiene firme el mástil de una tienda de campaña: impide que la articulación del pulgar se doble hacia un lado cuando usted pellizca o agarra. Cada vez que presiona el pulgar contra un dedo, esta banda soporta la carga. Por eso, un desgarro en este lugar se manifiesta como debilidad y dolor precisamente en esas tareas.

Cuando el pulgar se fuerza hacia un lado, esta banda puede estirarse, desgarrarse parcialmente o romperse por completo. Los médicos la clasifican según cuánto se ha desgarrado: un estiramiento o desgarro parcial, y un desgarro completo en el que el ligamento se separa del hueso. A veces el ligamento se desprende del hueso junto con un pequeño fragmento de hueso. Un desgarro parcial suele poder cicatrizar con una férula. Un desgarro completo a menudo no puede, porque el extremo roto puede doblarse hacia atrás y quedar atrapado bajo una lámina de tejido que se encuentra por encima de la articulación. Cuando esto ocurre, el ligamento acaba quedando lejos del hueso al que necesita volver a fijarse, por lo que no puede volver a unirse por sí solo.

Si el desgarro no se trata, la articulación sigue floja. El pulgar sigue cediendo ante las cargas laterales y, con los años, ese movimiento constante puede desgastar la articulación y provocar artritis. Por eso esta lesión se toma en serio incluso cuando parece un simple esguince.

## ¿Qué podemos hacer al respecto?

El Dr. Kieran Hirpara, cirujano de extremidad superior en el Mater Private Hospital Rockhampton, adapta el tratamiento a la lesión específica que usted presenta. Algunos desgarros del ligamento del pulgar cicatrizan sin operación y otros necesitan cirugía pronto, por lo que es importante una evaluación rápida. Por lo general, los pacientes son derivados a nuestra clínica por su médico de cabecera; si un fisioterapeuta le ha sugerido consultarnos, igualmente necesitará una derivación de su médico de cabecera para poder acceder al reembolso de Medicare. En la clínica, tomamos su historia clínica, examinamos su pulgar y solicitamos estudios de imagen cuando son necesarios. Estos pueden incluir radiografías, una ecografía o una resonancia magnética, que utiliza un imán potente para obtener imágenes detalladas del ligamento. Estas pruebas muestran si el ligamento se ha roto por completo y si el extremo roto se ha desplazado de su sitio.

Si el desgarro es parcial, o si el ligamento se ha desprendido del hueso con un pequeño fragmento que no se ha desplazado, normalmente inmovilizamos el pulgar con un yeso durante un máximo de 4 semanas. Después, usará una férula removible durante otras 3 semanas y empezará ejercicios suaves de movilidad. Su terapeuta de mano, Ruby Doolan en Extend Rehabilitation, dirige estos ejercicios y confecciona cualquier férula que necesite. Un desgarro completo en el que el extremo roto no se ha desplazado de su sitio suele tratarse primero con un periodo de prueba de inmovilización, manteniendo la articulación quieta durante 4 a 6 semanas para que el ligamento vuelva a unirse.

Se considera la cirugía cuando el desgarro es completo e inestable, cuando el extremo roto del ligamento se ha desplazado de su sitio o cuando un fragmento de hueso ha quedado desalineado. En estas situaciones, el ligamento no puede volver a fijarse al hueso por sí solo, así que una operación lo vuelve a fijar. Si la lesión

ocurrió hace tiempo y el ligamento ya no puede repararse directamente, podemos reconstruirlo con una tira de tendón de su propio brazo o de tejido donado. La operación tiene su propia página, y le explicaremos en qué consiste antes de que usted decida nada.

## Qué esperar

Con tratamiento, la mayoría de los desgarros del ligamento del pulgar evolucionan bien. Un desgarro parcial inmovilizado con una férula o un yeso suele cicatrizar, y el pulgar recupera la fuerza para pellizcar y agarrar. Si necesita una operación, los resultados suelen ser buenos: la mayoría de las personas conservan la movilidad, la fuerza de pinza y la fuerza de agarre del pulgar, y los problemas después de la cirugía son poco frecuentes. Personas que se sometieron a esta cirugía han vuelto a practicar deporte a su nivel anterior, y los jugadores profesionales han jugado un número similar de partidos y han tenido carreras de duración similar después.

La recuperación requiere paciencia. Al principio, el pulgar se mantendrá inmovilizado, porque la rigidez temprana es lo principal que hay que evitar más adelante. Una vez que se permita el movimiento, los ejercicios suaves y graduales son importantes: cargar y estirar lentamente el ligamento en cicatrización mejora la movilidad y la función. Los resultados que refieren los pacientes mejoran significativamente a los tres y a los 12 meses de la cirugía en comparación con antes de ella. Si su lesión ocurrió hace tiempo, la reparación sigue funcionando, aunque una reparación tardía suele costarle un poco más de movilidad del pulgar de lo que le habría costado una temprana.

Sin tratamiento, el pronóstico es diferente. Tres de cada cuatro desgarros completos no cicatrizan por sí solos, incluso con reposo. La articulación sigue floja, el pulgar sigue cediendo al hacer fuerza y la pinza sigue siendo débil y dolorosa. Con los años, esa laxitud constante desgasta la articulación: el 88 % de las personas a las que se les reparó más tarde un desgarro crónico ya tenían algo de artritis en la articulación del pulgar. Una mayor edad en el momento de la lesión se asocia con una artritis más grave en esa articulación.

Conviene tener en cuenta algunas cosas al planificar. Si el pulgar se pone caliente, rojo, hinchado y doloroso, sobre todo si tiene fiebre, acuda al servicio de urgencias ese mismo día; no necesita una derivación de su médico de cabecera. Si los síntomas no se calman o empeoran a lo largo de semanas, consulte a su médico de cabecera o solicite una evaluación con un especialista.

## ¿Cuándo consultar a un profesional?

Haga que le revisen el pulgar poco después de cualquier lesión en la que se haya forzado hacia un lado, aunque parezca un simple esguince. Cuanto antes se evalúe un desgarro completo, más opciones tendrá, porque un desgarro que se deja demasiado tiempo puede necesitar una operación más grande o dejar rigidez y debilidad duraderas. Solicite una evaluación especializada si el pulgar sigue cediendo al pellizcar o agarrar, si la pinza sigue débil o dolorosa al cabo de unas semanas, o si nota un pequeño bulto firme en el borde interno de la articulación. Si la lesión ocurrió hace tiempo y el pulgar está flojo o se está desgastando, sigue mereciendo la pena que lo evalúen. Y si el pulgar se pone caliente, rojo, hinchado y doloroso, sobre todo si tiene fiebre, acuda al servicio de urgencias ese mismo día.

**CQ HAND + UPPER LIMB**
Dr Kieran Hirpara — Specialist Orthopaedic Surgeon
Suite 2, Level 1, Mater Private Hospital Rockhampton, 31 Ward Street, The Range, QLD 4700
Phone 07 4863 6556 · office@cqupperlimb.com.au · cqupperlimb.com.au

# En profundidad

Esta sección va más allá de lo necesario para que usted tome sus propias decisiones de tratamiento. La lesión del ligamento colateral ulnar del pulgar merece una lectura adicional, ya que toda la decisión terapéutica depende de una sola cuestión anatómica: si el ligamento roto ha quedado fuera de alcance o no; además, ahora existe una respuesta clara sobre qué tipo de estudio de imagen debe realizarse para determinarlo.

## LA LESIÓN DE STENER Y POR QUÉ CAMBIA TODO

El ligamento colateral ulnar estabiliza el pulgar frente a las fuerzas laterales que se generan en cada pinzamiento y agarre. Cuando se desprende de su inserción, normalmente permanece en una posición que permite su cicatrización.

A veces no ocurre así. Una lámina tendinosa llamada aponeurosis aductora se encuentra por encima del ligamento; si el extremo desgarrado se retrae por encima de dicha lámina, la aponeurosis queda interpuesta entre el ligamento y el hueso. Eso es lo que se conoce como **lesión de Stener**, y es la razón por la cual esta lesión se trata de forma distinta a la mayoría de los esguinces: el ligamento ya no está en contacto con el hueso al que debe adherirse para cicatrizar, por lo que ningún tipo de inmovilización logrará volver a unirlo.

Todos los aspectos del tratamiento dependen de si esta situación se ha producido o no.

## LA ECOGRAFÍA ES SUFICIENTE PARA RESPONDER A ESTA DUDA

Dado que la decisión a tomar es binaria y de gran importancia, la cuestión diagnóstica está excepcionalmente bien definida; además, ya ha sido respondida. En un total de **422** pacientes, **tanto la ecografía como la resonancia magnética demuestran una alta precisión diagnóstica para detectar las lesiones de Stener**, y **la ecografía constituye una modalidad de imagen adecuada como primera opción** [1].

Se trata de información práctica muy útil. La ecografía es más rápida, económica y accesible que la resonancia magnética; cuando cuenta con un operador experimentado, no es necesario realizar una resonancia magnética posterior para confirmar los hallazgos ya obtenidos. Además, es una técnica dinámica: durante el examen se puede someter el pulgar a estrés.

## CUANDO NO EXISTE LESIÓN DE STENER, LA LAXITUD ARTICULAR GUÍA LA DECISIÓN TERAPÉUTICA

La guía de la British Society for Surgery of the Hand expone claramente el procedimiento a seguir. Los pacientes con lesiones agudas deben ser evaluados mediante **anamnesis, examen clínico y radiografías**. Aquellos **que no presentan laxitud articular significativa pueden recibir tratamiento no quirúrgico**, mientras que quienes **tienen una laxitud considerable pueden optar, tras una decisión compartida, por la inmovilización no quirúrgica o por la reparación quirúrgica** [2].

Hay dos aspectos que merecen destacarse. El primero es que las radiografías se realizan antes que otras técnicas de imagen avanzadas, en parte para descartar una fractura por avulsión, lo cual también modifica el tratamiento. El segundo es que incluso una laxitud articular considerable no implica obligatoriamente la cirugía: la guía la presenta explícitamente como una decisión conjunta entre la inmovilización y la reparación quirúrgica, lo cual refleja una postura más honesta que la de considerar la operación como la única opción posible.

**CQ HAND + UPPER LIMB**
Dr Kieran Hirpara — Specialist Orthopaedic Surgeon
Suite 2, Level 1, Mater Private Hospital Rockhampton, 31 Ward Street, The Range, QLD 4700
Phone 07 4863 6556 · office@cqupperlimb.com.au · cqupperlimb.com.au

## POR QUÉ LAS CONSECUENCIAS DE UN DIAGNÓSTICO ERRÓNEO SON ESPECÍFICAS

Un ligamento colateral ulnar incompetente no provoca dolor en reposo ni dificultad para realizar la mayoría de las actividades. Sin embargo, hace que el pulgar ceda ante cargas laterales, al girar una llave, abrir un frasco o sostener una olla pesada por el borde; esto ocurre porque la pinza requiere un punto de apoyo estable contra el cual presionar.

Si no se trata, la inestabilidad crónica deriva con el tiempo en artritis de esa articulación. Este es el motivo por el cual una lesión que parece ser un simple esguince merece una evaluación rigurosa: el costo de pasarla por alto no se percibe en las primeras semanas, cuando el pulgar parece estabilizarse y quedar bien, sino mucho más adelante.

## REFERENCIAS

[1] Qamhawi Z, Shah K, Kiernan G, Furniss D, Teh J, Azzopardi C. Precisión diagnóstica de la ecografía y la resonancia magnética en la detección de lesiones de Stener del pulgar: revisión sistemática y metaanálisis. J Hand Surg Eur Vol. 2021;46(9):946-53. https://doi.org/10.1177/1753193421993015

[2] Dean B, Rodrigues J, Riley N, Rabey N, Donnison E, Challen K, et al. Guía para el manejo de las lesiones del ligamento colateral ulnar del pulgar: Sociedad Británica de Cirugía de la Mano. J Hand Surg Eur Vol. 2024;49(10):1195-201. https://doi.org/10.1177/17531934241274612

**CQ HAND + UPPER LIMB**
Dr Kieran Hirpara — Specialist Orthopaedic Surgeon
Suite 2, Level 1, Mater Private Hospital Rockhampton, 31 Ward Street, The Range, QLD 4700
Phone 07 4863 6556 · office@cqupperlimb.com.au · cqupperlimb.com.au