CQ HAND + UPPER LIMB
SPECIALIST ORTHOPAEDIC SURGEON

PATIENT INFORMATION — IN DEPTH

Tendinitis calcificante

Tendinitis calcificante del hombro: se acumulan depósitos calcáreos de aspecto blanquecino dentro de uno de los tendones del manguito rotador, con frecuencia el supraespinoso; esto puede provocar un dolor intenso y repentino cuando inflama el tejido circundante.

Kieran Hirpara 4.0

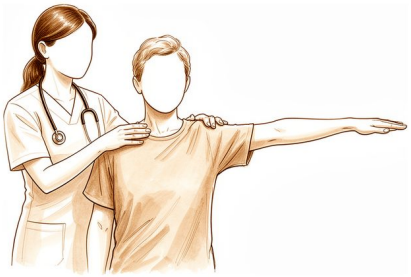

Esta página se tradujo automáticamente y todavía no la ha revisado un médico. La **versión en inglés** es la versión oficial.

Qué está sintiendo

La tendinitis calcificante consiste en una pequeña acumulación de calcio dentro de uno de los tendones del manguito rotador, el conjunto de tendones que sujetan y mueven el hombro. El dolor suele localizarse en la parte lateral o superior del hombro, sobre el tendón supraespinoso, que es el tendón afectado con mayor frecuencia. Levantar el brazo hacia un lado o por encima de la cabeza tiende a empeorarlo, y alcanzar un estante alto o tender la ropa puede volverse muy costoso.

El dolor suele empeorar por la noche, sobre todo si se acuesta sobre ese hombro, y puede despertarle. También puede aparecer después de una actividad o a primera hora de la mañana. Algunas personas notan que el dolor llega en episodios, con periodos más tranquilos entre ellos, y puede prolongarse durante meses. Ese largo periodo de molestias puede suponer bajas laborales y desgastar su calidad de vida.

Esta afección es más frecuente en mujeres de entre 30 y 60 años, aunque también afecta a otras personas. El depósito en sí suele medir entre 0,5 y 1,5 cm de longitud, y la mayoría son densos en lugar de algodonosos. En alrededor del 9 % de las personas hay más de un tendón afectado, lo que puede extender el dolor por el hombro.

Conviene saber una cosa: un depósito de calcio visto en un estudio de imagen no descarta una rotura en el mismo tendón. Si su dolor no se calma, empeora a lo largo de las semanas, le despierta por la noche o le impide trabajar o usar el brazo, consulte a su médico de cabecera o solicite una valoración por un especialista.

¿Qué está ocurriendo realmente?

El manguito rotador es un conjunto de cuatro tendones que sujetan y mueven el hombro. Se deslizan por un espacio estrecho bajo un pequeño arco óseo situado en la parte superior del hombro, con un fino cojín lleno de líquido entre ambos. Imagine el tendón como una cuerda que pasa por una polea ajustada.

CQ HAND + UPPER LIMB
Dr Kieran Hirpara — Specialist Orthopaedic Surgeon
Suite 2, Level 1, Mater Private Hospital Rockhampton, 31 Ward Street, The Range, QLD 4700
Phone 07 4863 6556 · office@cqupperlimb.com.au · cqupperlimb.com.au

En la tendinitis calcificante, una parte de esa cuerda cambia. Las células del tendón se transforman lentamente en células parecidas a las del cartílago, y el calcio empieza a depositarse en el tejido transformado. Esto ocurre en etapas: primero cambia el tendón, luego el calcio se forma y permanece allí, y por último el cuerpo descompone el depósito y lo reabsorbe. Es un proceso activo, no un simple desgaste, y es distinto de la acumulación de calcio que podría verse en un tendón más viejo y desgastado en otra parte del cuerpo.

La etapa importa porque cada una se siente de forma distinta. Mientras el calcio permanece tranquilo en el tendón, puede tener poco o ningún dolor. Cuando el cuerpo empieza a reabsorberlo, el dolor suele volverse intenso y repentino, y puede ser peor por la noche. El propio depósito también puede causar problemas por su tamaño: al hincharse dentro del espacio estrecho, puede quedar atascado contra el arco óseo que tiene encima, lo que bloquea el movimiento suave del brazo. Por eso levantar el brazo hacia un lado puede sentirse rígido o bloqueado.

El depósito se localiza con mayor frecuencia en el tendón supraespinoso, a unos 1,5 a 2 cm de donde se inserta en la parte superior del hueso del brazo. Esa ubicación explica por qué el dolor aparece donde aparece, y por qué estirar el brazo por encima de la cabeza es el movimiento más difícil.

Otra cosa que conviene saber: muchas personas tienen estos depósitos sin ningún dolor, y solo alrededor de un tercio de los depósitos llegan a causar síntomas. Así que el calcio de su estudio de imagen es un hallazgo real, pero que sea o no la causa de su dolor depende de la etapa en la que se encuentre y de cómo responda su cuerpo a él.

Qué podemos hacer al respecto

El Dr. Kieran Hirpara, cirujano de miembro superior en el Mater Private Hospital Rockhampton, comienza con las opciones menos invasivas que se adapten a su condición. Por lo general, los pacientes son derivados a nuestra clínica por su médico de cabecera; si un fisioterapeuta le ha sugerido que nos consulte, igualmente necesitará una derivación de su médico de cabecera para poder acceder al reembolso de Medicare. En su primera visita, tomamos su historia clínica, examinamos su hombro y solicitamos estudios de imagen cuando resultan necesarios. Para un problema de larga evolución como este, normalmente probamos primero el tratamiento no quirúrgico y consideramos la cirugía cuando no ha proporcionado suficiente mejoría.

El primer paso es sencillo: modifique las actividades que le provocan dolor y dé un descanso a su hombro del trabajo por encima de la cabeza. La fisioterapia busca calmar el dolor y recuperar un movimiento suave y controlado del brazo. Dele una oportunidad razonable antes de juzgarla, porque esta afección puede prolongarse durante meses. Si sus síntomas no se calman, empeoran a lo largo de las semanas, le despiertan por la noche o le impiden trabajar o usar el brazo, consulte a su médico de cabecera o solicite una valoración por un especialista.

Los medicamentos antiinflamatorios son un tratamiento habitual de primera línea para el dolor. Si no son suficientes, podemos ofrecer procedimientos dirigidos directamente al depósito. Una opción es la terapia con ondas de choque, en la que se dirigen ondas sonoras hacia el calcio desde fuera del cuerpo para fragmentar el depósito. No es invasiva, es decir, nada atraviesa la piel, y se aplica con una intensidad y un número de impulsos determinados para desprender el calcio. Otra opción es la punción guiada por ecografía, en la que se introduce

una aguja en el depósito con ayuda de la ecografía, un estudio que muestra imágenes del tendón en tiempo real, para fragmentar y extraer el calcio. Ambos enfoques pueden aliviar el dolor, restablecer la función y eliminar el calcio. La punción puede repetirse si los síntomas persisten, con al menos seis semanas entre un procedimiento y otro.

La cirugía entra en juego cuando estos tratamientos no han funcionado. Consiste en extraer el depósito de calcio del tendón y, además, reparar el tendón si está significativamente afectado. Si su dolor no se ha calmado tras probar de verdad las opciones anteriores, hablaremos sobre si la cirugía tiene sentido en su caso y lo decidiremos juntos.

Qué esperar

El pronóstico de la tendinitis calcificante es, en la mayoría de los casos, bueno. Muchas personas tienen estos depósitos sin llegar a saberlo, y solo alrededor de un tercio de ellos llegan a causar dolor. Cuando el depósito sí causa síntomas, tiene una buena probabilidad de resolverse por completo a largo plazo. Su cuerpo puede reabsorber el calcio por sí solo, y ese proceso ya está en marcha desde el momento en que se forma el depósito.

Dicho esto, el camino no siempre es rápido. Los síntomas pueden prolongarse durante meses, y ese periodo de molestias puede suponer bajas laborales y un deterioro real de su calidad de vida. El dolor suele llegar en episodios, con periodos más tranquilos entre ellos, y puede ser intenso y repentino cuando su cuerpo empieza a descomponer el depósito. Algunos depósitos se resuelven en unos meses, otros tardan más, y no hay una forma fiable de predecir exactamente cómo se comportará el suyo.

La mayoría de las personas evolucionan bien sin una operación. El tratamiento conservador, es decir, el tratamiento que no incluye cirugía, es la primera opción habitual, y proporciona una mejoría significativa en la mayoría de las personas: el 72 % de quienes reciben este tratamiento refieren un resultado bueno o excelente, sea cual sea el tamaño o la posición del depósito. La terapia con ondas de choque y la punción guiada por ecografía alivian el dolor y eliminan el calcio en muchas personas, y ambas tienen un sólido historial de seguridad. La punción suele funcionar mejor cuando los síntomas llevan menos tiempo y el depósito es más pequeño. Si alguno de estos procedimientos no es adecuado para su depósito en particular, hablaremos con usted sobre las otras opciones.

La cirugía se reserva para las personas cuyo dolor no se ha calmado tras probar de verdad estos tratamientos. Extrae el depósito de calcio del tendón, y da un buen resultado en el 88,5 % de las personas cuyo dolor no ha respondido a otros tratamientos. La recuperación después de la cirugía es gradual: la función del hombro mejora lentamente durante los primeros seis meses, y la mayor parte de la mejoría en comodidad y movimiento se va acumulando a lo largo de ese tiempo en lugar de llegar de una vez.

Si sus síntomas no se calman, empeoran a lo largo de las semanas, le despiertan por la noche o le impiden trabajar o usar el brazo, consulte a su médico de cabecera o solicite una valoración por un especialista.

CQ HAND + UPPER LIMB
Dr Kieran Hirpara — Specialist Orthopaedic Surgeon
Suite 2, Level 1, Mater Private Hospital Rockhampton, 31 Ward Street, The Range, QLD 4700
Phone 07 4863 6556 · office@cqupperlimb.com.au · cqupperlimb.com.au

¿Cuándo consultar a un especialista?

La mayoría de los depósitos de calcio se resuelven por sí solos, y muchos no causan ningún problema. Pero esta afección puede prolongarse durante meses, y puede costarle tiempo de trabajo y desgastar su calidad de vida. Consulte a su médico de cabecera o solicite una valoración por un especialista si su dolor de hombro no se calma, empeora a lo largo de las semanas, le despierta por la noche o le impide trabajar o usar el brazo. Coméntelo también si nota el dolor como un bloqueo o un atasco al levantar el brazo hacia un lado, ya que un depósito hinchado puede impedir físicamente que el tendón se mueva bajo el arco óseo que tiene encima. Otra cosa que vale la pena plantear: un depósito de calcio en su estudio de imagen no descarta una rotura en el mismo tendón, así que un hallazgo en la imagen por sí solo no zanja el diagnóstico. Si no puede comunicarse con la clínica fuera del horario de atención o en fin de semana, acuda al servicio de urgencias más cercano.

En mayor profundidad

Esta sección profundiza más de lo necesario para que usted tome sus propias decisiones terapéuticas. La tendinitis calcificada merece una lectura adicional, pues se comporta de manera distinta a la mayoría de las afecciones del hombro: la formación de depósitos calcáreos es frecuente en personas que no sienten ningún dolor; el cuerpo suele disolverlos sin intervención alguna; y el tratamiento que elimina el calcio no es necesariamente el que alivia el dolor con mayor rapidez.

LA PRESENCIA DE DEPÓSITOS ES UN HALLAZGO FRECUENTE; NO CONSTITUYE AUTOMÁTICAMENTE UN DIAGNÓSTICO

Los depósitos de calcio observados en su estudio de imagen pueden interpretarse fácilmente como la causa del problema, dado que son visibles y el dolor es real. Sin embargo, los datos de prevalencia complican esta interpretación. En un grupo de **1,219** adultos, los depósitos se encontraron en **el 7.8 % de las personas asintomáticas** y en **el 42.5 % de quienes padecían síndrome de dolor subacromial** [1]. En otro estudio con **302** hombros, los depósitos eran frecuentes en la población general, pero **solo alrededor de un tercio producían dolor** [2].

Por lo tanto, la presencia de depósitos aumenta considerablemente la probabilidad de que sean la causa del dolor; no obstante, aproximadamente uno de cada trece hombros asintomáticos también presenta dichos depósitos. Lo que parece determinar si un depósito permanece asintomático o se vuelve sintomático es, en parte, su tamaño y ubicación: la mayor probabilidad de que cause síntomas reales se da en mujeres de 30 a 60 años con dolor subacromial y depósitos de más de **1.5 cm** de longitud [1]; además, el dolor se relaciona con la ubicación del depósito en el músculo supraespinoso y con la afectación de más de un tendón [2].

POR LO GENERAL SE DISUELVE, Y ESO DETERMINA TODO

El curso natural del proceso es la reabsorción; por eso muchos tratamientos parecen ser eficaces. El ejemplo más claro proviene de un ensayo aleatorizado en el que todos los pacientes recibieron punción y lavado, y luego se asignaron aleatoriamente a recibir una inyección de esteroides o de solución salina: a los doce meses, la calcificación se había reabsorbido en el **83 %** del grupo tratado con solución salina y en el **74 %** del grupo tratado con esteroides [3].

CQ HAND + UPPER LIMB
Dr Kieran Hirpara — Specialist Orthopaedic Surgeon
Suite 2, Level 1, Mater Private Hospital Rockhampton, 31 Ward Street, The Range, QLD 4700
Phone 07 4863 6556 · office@cqupperlimb.com.au · cqupperlimb.com.au

Lea esto con atención, pues contiene un resultado contraintuitivo. El esteroide **alivió el dolor durante seis semanas y mejoró la función durante tres meses**, pero **no tuvo efecto significativo sobre la desaparición del calcio** [3]. El alivio del dolor y la eliminación del calcio son procesos independientes. Un tratamiento puede lograr uno sin lograr el otro; además, lo que se observa en las imágenes no es lo que realmente genera los síntomas semana tras semana.

POR ESO LAS OPCIONES NO QUIRÚRGICAS ARROJAN RESULTADOS SIMILARES

Si el depósito se resuelve en gran medida independientemente del tratamiento, lo que se busca con dichos tratamientos es hacer que el período de espera sea tolerable, más que lograr una curación definitiva. Eso es lo que revelan las comparaciones. En **257** pacientes, la fisioterapia, la inyección de corticoides y el barbotage guiado por ultrasonido arrojaron **tasas similares de evitación de la cirugía** [4]. En **239** pacientes, estos tres métodos tuvieron un éxito considerable; sin embargo, la fisioterapia por sí sola presentó la tasa de fracaso más alta [5].

Entre las opciones procedimentales, la terapia con ondas de choque de alta energía es el tratamiento mínimamente invasivo más estudiado; se ha demostrado que es seguro y eficaz a corto y mediano plazo. En cambio, no se ha demostrado que la punción guiada por ultrasonido sea superior a la inyección subacromial guiada por ultrasonido [6]. Al analizar datos de **1,258** pacientes, tanto la terapia con ondas de choque como la punción y la artroscopia produjeron buenos resultados clínicos [7]. Asimismo, el barbotage aplicado a **908** pacientes resultó seguro y con una alta tasa de éxito; no obstante, nunca se ha comparado directamente con las demás opciones principales [8].

QUÉ APORTA LA CIRUGÍA, EXPRESADO CON PRECISIÓN

La cirugía no carece de ventajas; su magnitud merece ser citada en lugar de simplemente descrita. Al analizar **2,352** pacientes provenientes de ensayos aleatorizados, el tratamiento quirúrgico produjo **una mayor mejora en las puntuaciones funcionales** y **una reducción del dolor comparable** al tratamiento no quirúrgico, en particular a la punción guiada por ultrasonido; ambos enfoques lograron una mejora clínicamente significativa [9]. Entre las distintas técnicas quirúrgicas, **no hubo diferencias significativas**; la mera extracción del depósito tuvo resultados similares a la extracción del mismo sumada a una descompresión subacromial [10].

La distinción entre función y dolor es un dato relevante. Si el dolor es el principal motivo de consulta, la evidencia no favorece claramente la intervención quirúrgica. En cambio, si la rigidez y la pérdida de función son los problemas predominantes y persisten, la cirugía resulta más indicada.

LA ASOCIACIÓN QUE CON FRECUENCIA SE PASA POR ALTO

La tendinitis calcificada no se distribuye de manera uniforme. En **102** pacientes, aquellos con algún trastorno endocrino –principalmente enfermedades tiroideas y diabetes– desarrollaron síntomas a una **edad más temprana**, presentaron un curso clínico **significativamente más prolongado** y **requirieron cirugía con mayor frecuencia** [11].

Vale la pena comentar esto con su médico de cabecera si su evolución clínica ha sido inusualmente larga o si los síntomas aparecieron a edad temprana. No se trata de que tratar el trastorno endocrino cure el problema del hombro, sino de que ello modifica cuál es el plazo esperado de evolución. Resulta difícil aceptar que una

enfermedad es autolimitada cuando se han padecido dolores durante dos años; la asociación con trastornos endocrinos constituye una explicación de por qué esa afirmación no se aplica a todos los casos.

REFERENCIAS

[1] Louwerens JK, Sierevelt IN, van Hove RP, van den Bekerom MP, van Noort A. Prevalencia de depósitos calcificados en los tendones del manguito rotador en adultos con y sin síndrome de dolor subacromial: análisis clínico y radiológico de 1219 pacientes. J Shoulder Elbow Surg. 2015;24(10):1588-93. https://doi.org/10.1016/j.jse.2015.02.024

[2] Sansone V, Consonni O, Maiorano E, Meroni R, Goddi A. Tendinopatía calcificada del manguito rotador: correlación entre el dolor y las características imagenológicas en hombros femeninos sintomáticos y asintomáticos. Skeletal Radiol. 2015;45(1):49-55. https://doi.org/10.1007/s00256-015-2240-3

[3] Darrieutort-Laffite C, Varin S, Coiffier G, Albert J, Planche L, Maugars Y, et al. ¿Son necesarias las inyecciones de corticoides tras la punción y lavado en la tendinitis calcificada? Ensayo aleatorizado, doble ciego y de no inferioridad. Ann Rheum Dis. 2019;78(6):837-43. https://doi.org/10.1136/annrheumdis-2018-214971

[4] Gilbert R, Dadoo S, Lin R, Bhardwaj N, McMahon S, Steuer F, et al. Comparación entre fisioterapia, inyecciones de corticoides y barbotaje guiado por ultrasonido para el tratamiento no quirúrgico de la tendinitis calcificada. Orthop J Sports Med. 2026;14(4). https://doi.org/10.1177/23259671261434919

[5] Drummond M, Ayinon C, Lin A, Dunn R. Eficacia relativa de tres tratamientos no quirúrgicos para la tendinitis calcificada: fisioterapia vs inyección de esteroides vs barbotaje. Orthop J Sports Med. 2021;9(7_suppl4). https://doi.org/10.1177/2325967121S00210

[6] Louwerens JK, Sierevelt IN, van Noort A, van den Bekerom MP. Evidencia sobre terapias mínimamente invasivas en el manejo de la tendinopatía calcificada crónica del manguito rotador: revisión sistemática y metaanálisis. J Shoulder Elbow Surg. 2014;23(8):1240-9. https://doi.org/10.1016/j.jse.2014.02.002

[7] Louwerens JK, Veltman ES, van Noort A, van den Bekerom MP. Eficacia de la terapia con ondas de choque extracorpóreas de alta energía frente a la punción guiada por ultrasonido y la cirugía artroscópica en el tratamiento de la tendinopatía calcificada crónica del manguito rotador: revisión sistemática. Arthroscopy. 2015;32(1):165-75. https://doi.org/10.1016/j.arthro.2015.06.049

[8] Gatt DL, Charalambous CP. Barbotaje guiado por ultrasonido para la tendinitis calcificada del hombro: revisión sistemática que incluye a 908 pacientes. Arthroscopy. 2014;30(9):1166-72. https://doi.org/10.1016/j.arthro.2014.03.013

[9] Angileri HS, Gohal C, Comeau-Gauthier M, Owen MM, Shanmugaraj A, Terry MA, et al. Tendinitis calcificada crónica del manguito rotador: revisión sistemática y metaanálisis de ensayos controlados aleatorizados que comparan intervenciones quirúrgicas y no quirúrgicas. J Shoulder Elbow Surg. 2023;32(8):1746-60. https://doi.org/10.1016/j.jse.2023.03.017

[10] Anam E, Zahran S, Roy A, Daneshvar P, Bicknell RT, Janssen I. Enfoques quirúrgicos para la tendinitis calcificada del hombro: revisión sistemática y metaanálisis. JSES Rev Rep Tech. 2024;4(3):353-8. https://doi.org/10.1016/j.xrrt.2024.03.013

CQ HAND + UPPER LIMB
Dr Kieran Hirpara — Specialist Orthopaedic Surgeon
Suite 2, Level 1, Mater Private Hospital Rockhampton, 31 Ward Street, The Range, QLD 4700
Phone 07 4863 6556 · office@cqupperlimb.com.au · cqupperlimb.com.au

[11] Harvie P, Pollard TC, Carr AJ. Tendinitis calcificada: historia natural y relación con trastornos endocrinos. J Shoulder Elbow Surg. 2007;16(2):169-73. https://doi.org/10.1016/j.jse.2006.06.007

CQ HAND + UPPER LIMB
Dr Kieran Hirpara — Specialist Orthopaedic Surgeon
Suite 2, Level 1, Mater Private Hospital Rockhampton, 31 Ward Street, The Range, QLD 4700
Phone 07 4863 6556 · office@cqupperlimb.com.au · cqupperlimb.com.au