CQ HAND + UPPER LIMB
SPECIALIST ORTHOPAEDIC SURGEON

PATIENT INFORMATION — IN DEPTH

Enfermedad de Kienböck

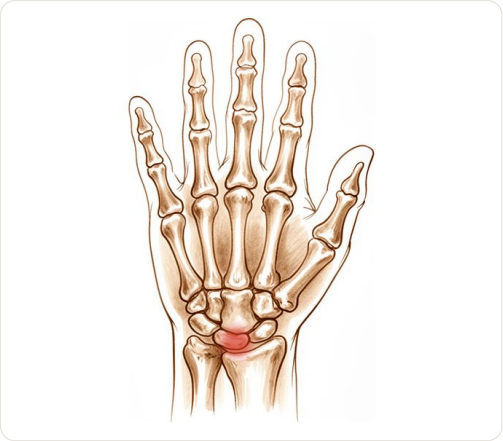

Enfermedad de Kienböck avanzada (Etapa IIIB): el hueso semilunar, situado en el centro de la muñeca, ha perdido su irrigación sanguínea y se ha colapsado, alterando la mecánica de la muñeca en su conjunto.

Kieran Hirpara 4.0

Esta página se tradujo automáticamente y todavía no la ha revisado un médico. La **versión en inglés** es la versión oficial.

Qué está sintiendo

El dolor de la enfermedad de Kienböck se localiza en la zona media del dorso de la muñeca, sobre un pequeño hueso llamado semilunar. Con frecuencia aparece sin ninguna lesión, aunque algunas personas recuerdan haber sufrido previamente un golpe o un esfuerzo repetido. El dorso de la muñeca también puede verse hinchado. Puede notar la muñeca rígida, y su fuerza de agarre puede ser menor de lo habitual.

El dolor suele empeorar al agarrar, girar y cargar peso con la muñeca, por ejemplo al llevar la compra, girar la tapa de un frasco o apoyarse para levantarse de una silla. Descansar la mano suele aliviarlo. Las tareas diarias que requieren un agarre firme o doblar la muñeca hacia atrás, como usar un martillo, escurrir un paño o sujetar el volante durante mucho tiempo, pueden volverse difíciles o incómodas.

La enfermedad de Kienböck suele aparecer entre los 30 y los 40 años de edad. Es poco frecuente en personas mayores, aunque cuando aparece en etapas más tardías de la vida es más frecuente en mujeres, y en la mano que más utilizan para los trabajos pesados. En las personas mayores, el dolor puede ser leve o pasar fácilmente desapercibido, lo que a veces retrasa el diagnóstico.

Si no se trata, la afección suele empeorar lentamente con el tiempo, y puede avanzar más rápido de lo que los médicos creían antes. Con los años, puede provocar artritis por desgaste en la muñeca. Por ese motivo, también deben explorarle la otra muñeca y hacerle radiografías, porque la enfermedad puede afectar a ambos lados.

Acuda a su médico de cabecera o solicite una evaluación por parte de un especialista si el dolor no mejora, empeora a lo largo de las semanas, le despierta por la noche o le impide trabajar o usar la mano. Acuda al servicio de urgencias más cercano si no puede contactar con la clínica fuera del horario de atención o durante el fin de semana.

CQ HAND + UPPER LIMB
Dr Kieran Hirpara — Specialist Orthopaedic Surgeon
Suite 2, Level 1, Mater Private Hospital Rockhampton, 31 Ward Street, The Range, QLD 4700
Phone 07 4863 6556 · office@cqupperlimb.com.au · cqupperlimb.com.au

¿Qué está ocurriendo realmente?

La muñeca está formada por ocho huesos pequeños dispuestos en dos filas. El semilunar se encuentra en el centro de la fila de atrás, encajado entre los huesos vecinos y el extremo del hueso del antebrazo. No tiene ningún músculo insertado, así que simplemente se mueve a medida que se mueven los huesos que lo rodean.

El semilunar también tiene un riego sanguíneo frágil. Pequeños vasos entran en el hueso por cada extremo, y en algunas muñecas solo una vía aporta la sangre. Cuando ese aporte se interrumpe, el tejido óseo muere. Los médicos llaman a esto osteonecrosis, que significa muerte del hueso por falta de sangre. Este es el problema central de la enfermedad de Kienböck.

Todavía no está del todo claro por qué falla el riego sanguíneo. Por lo general, la causa no es una única lesión. La enfermedad suele comenzar de forma gradual, sin ninguna caída ni accidente, y los problemas en el flujo de sangre que entra y sale del hueso parecen tener más importancia que el desgaste. Además, algunas muñecas tienen una forma que hace que el semilunar soporte más carga que en otras, lo que puede preparar el terreno.

Una vez debilitado el hueso, vienen las consecuencias. Normalmente, el semilunar actúa como un pequeño amortiguador que reparte la carga que atraviesa la muñeca cada vez que agarra algo o empuja. Un hueso muerto no puede soportar bien esa carga. Se endurece y después se agrieta y se colapsa bajo la presión. A medida que pierde altura, los huesos situados por encima se hunden, las pequeñas articulaciones de la muñeca se desalinean y los ligamentos que lo mantienen todo unido se aflojan. Ese colapso es lo que produce el dolor, la rigidez y la debilidad del agarre descritos anteriormente.

Los médicos describen la afección por etapas: desde un hueso endurecido pero intacto, pasando por el colapso del semilunar, hasta la artritis en toda la muñeca. Las etapas más tempranas pueden mejorar solo con reposo y una férula. Las etapas más avanzadas, en las que el hueso se ha colapsado o las superficies articulares están desgastadas, son las que tienen más probabilidades de requerir cirugía.

Qué podemos hacer al respecto

El Dr. Kieran Hirpara, cirujano de extremidades superiores en el Mater Private Hospital Rockhampton, comienza con las opciones menos invasivas que se adapten a su condición. Por lo general, los pacientes son derivados a nuestra clínica por su médico de cabecera; si un fisioterapeuta le ha sugerido consultarnos, igualmente necesitará una derivación de su médico de cabecera para poder acceder al reembolso de Medicare. Una evaluación en la consulta, que incluye su historia clínica, una exploración y estudios de imagen cuando sean necesarios, permite establecer el diagnóstico.

En las etapas más tempranas, solemos empezar con un tratamiento no quirúrgico. Esto implica modificar la forma en que utiliza la muñeca, llevar una férula o un yeso para inmovilizarla, y terapia de la mano. En niños y adolescentes menores de 15 años, recomendamos inmovilizar la muñeca durante al menos 6 semanas y después vigilarla de cerca con nuevas radiografías, tomografías computarizadas y resonancias magnéticas. Algunas muñecas mejoran solo con esto, y en algunas personas la afección puede tener una evolución leve.

CQ HAND + UPPER LIMB
Dr Kieran Hirpara — Specialist Orthopaedic Surgeon
Suite 2, Level 1, Mater Private Hospital Rockhampton, 31 Ward Street, The Range, QLD 4700
Phone 07 4863 6556 · office@cqupperlimb.com.au · cqupperlimb.com.au

Cuando el tratamiento no quirúrgico no ha dado una mejoría suficiente, consideramos la cirugía. El objetivo de la mayoría de las operaciones es reducir la carga sobre el semilunar para protegerlo mientras se recupera, o reconstruir la muñeca de modo que se eviten las superficies desgastadas. En las etapas más tempranas, un procedimiento mínimamente invasivo llamado descompresión del núcleo óseo alivia la presión dentro del hueso. Otra opción es acortar el hueso del antebrazo, lo que se denomina osteotomía de acortamiento radial, que aleja la carga del semilunar. Un injerto óseo vascularizado traslada al semilunar un pequeño fragmento de hueso vivo, con su riego sanguíneo intacto, para ayudar a que se recupere. En las muñecas en las que el semilunar ha colapsado de forma considerable o se ha desarrollado artritis por desgaste, las opciones de rescate incluyen extirpar la fila de huesos dañados, lo que se denomina carpectomía de la fila proximal, fusionar entre sí algunos de los huesos de la muñeca o realizar una artrodesis completa de la muñeca. Le explicaremos qué opción se adapta a su muñeca y a la etapa de su enfermedad, y decidiremos juntos.

Después de la cirugía, la terapia de la mano la realiza Ruby Doolan, de Extend Rehabilitation. Ruby es terapeuta de la mano: dirige su rehabilitación y le confecciona cualquier férula que necesite.

Acuda a su médico de cabecera o solicite una evaluación por parte de un especialista si el dolor no mejora, empeora a lo largo de las semanas, le despierta por la noche o le impide trabajar o usar la mano. Acuda al servicio de urgencias más cercano si no puede contactar con la clínica fuera del horario de atención o durante el fin de semana.

Qué esperar

La enfermedad de Kienböck suele avanzar despacio, pero tiende a avanzar. Si no se trata, el semilunar puede seguir deteriorándose, y la afección puede acabar en artritis en toda la muñeca. También puede progresar más rápido de lo que los médicos creían antes, y la superficie lisa del semilunar puede desgastarse ya en las primeras fases. Dicho esto, no todas las muñecas siguen el mismo camino. Algunas personas tienen la enfermedad sin ningún dolor, y los cambios en las radiografías no siempre coinciden con cómo se siente la muñeca. Una muñeca puede verse peor en una prueba de imagen y, sin embargo, sentirse mejor; por eso sus síntomas y lo que puede hacer con la mano importan más que las imágenes.

Con tratamiento, el pronóstico es más estable. Las etapas más tempranas a menudo mejoran con reposo, una férula o un yeso, y modificando la forma en que usa la muñeca. Los niños y adolescentes responden bien al tratamiento no quirúrgico. Cuando se necesita cirugía, el objetivo se plantea con sinceridad: las operaciones se ofrecen para reducir el dolor y mantener el movimiento de la muñeca, no para prometer que el semilunar se salvará. La osteotomía de acortamiento radial proporciona una mejoría que dura una década en el 75 % de los pacientes, y su efecto se mantiene durante más de 10 años. El injerto óseo vascularizado y la descompresión del núcleo óseo también muestran resultados que duran mucho tiempo. En las muñecas en las que el semilunar ha colapsado o ha aparecido artritis, extirpar la fila de huesos dañados o fusionar la muñeca todavía puede dar una muñeca funcional, aunque la fuerza de agarre y la comodidad varían de una persona a otra.

Si no se trata, lo más probable es un empeoramiento gradual: más rigidez, un agarre más débil y un dolor que se intensifica al cargar peso con la muñeca. Algunas muñecas se mantienen con síntomas leves durante años. Otras no. Como la evolución es difícil de predecir, merece la pena vigilar esta afección en lugar de ignorarla, incluso cuando el dolor es tolerable.

CQ HAND + UPPER LIMB
Dr Kieran Hirpara — Specialist Orthopaedic Surgeon
Suite 2, Level 1, Mater Private Hospital Rockhampton, 31 Ward Street, The Range, QLD 4700
Phone 07 4863 6556 · office@cqupperlimb.com.au · cqupperlimb.com.au

No hay signos de urgencia específicos de la propia enfermedad de Kienböck, pero si en algún momento la mano se pone caliente, roja, hinchada y dolorosa, sobre todo si tiene fiebre, acuda ese mismo día al servicio de urgencias más cercano. Acuda a su médico de cabecera o solicite una evaluación por parte de un especialista si el dolor no mejora, empeora a lo largo de las semanas, le despierta por la noche o le impide trabajar o usar la mano.

¿Cuándo consultar a un especialista?

Acuda a su médico de cabecera o solicite una evaluación por parte de un especialista si tiene dolor en la zona media del dorso de la muñeca que no mejora, empeora a lo largo de las semanas, le despierta por la noche o le impide trabajar o usar la mano. Lo mismo se aplica si el dorso de la muñeca está hinchado, si nota el agarre más débil de lo habitual o si la muñeca está rígida y le cuesta moverla. Estos signos son importantes porque la afección tiende a avanzar, y una evaluación temprana mantiene abiertas más opciones. Solicite también una evaluación por parte de un especialista si tiene más de 60 años y un dolor de muñeca impreciso o que pasa fácilmente desapercibido, ya que en las mujeres mayores el diagnóstico a menudo se pasa por alto. No hay signos de urgencia específicos de la propia enfermedad de Kienböck, pero si en algún momento la mano se pone caliente, roja, hinchada y dolorosa, sobre todo si tiene fiebre, acuda ese mismo día al servicio de urgencias más cercano. Si no puede contactar con la clínica fuera del horario de atención o durante el fin de semana, acuda al servicio de urgencias más cercano.

En mayor profundidad

Esta sección va más allá de lo necesario para que usted tome sus propias decisiones de tratamiento. La enfermedad de Kienböck merece esta lectura adicional debido a un hallazgo preocupante que se repite en toda la literatura al respecto: las cirugías realizadas para tratarla mejoran los síntomas, pero no modifican claramente el efecto de la enfermedad sobre el hueso.

LA CIRUGÍA ALIVIA EL DOLOR; NO SE HA DEMOSTRADO QUE MODIFIQUE LA EVOLUCIÓN DE LA ENFERMEDAD

La comparación más directa disponible consistió en seguir a pacientes a largo plazo tras realizar una osteotomía radial, comparándolos con quienes recibieron tratamiento no quirúrgico. La osteotomía radial **no resultó superior** al tratamiento no quirúrgico en cuanto a la progresión de la enfermedad según el estadio de Lichtman; sin embargo, sí generó mejores resultados en cuanto al **dolor** y al **rango de movimiento de la muñeca** [1].

Estos son dos planteamientos distintos, y así debe entenderse. La intervención quirúrgica mejora la sensación y el movimiento de la muñeca, pero no se ha demostrado que impida el colapso del semilunar. Una comparación a largo plazo posterior entre el tratamiento no quirúrgico y el injerto óseo vascularizado arrojó conclusiones similares [2].

Este es el punto más importante que se debe comprender antes de dar consentimiento para la cirugía. Si la operación se presenta como un medio para *salvar el semilunar*, dicha afirmación va más allá de la evidencia

científica. En cambio, si se propone para reducir el dolor y preservar el movimiento en una muñeca que actualmente duele, entonces sí cuenta con respaldo clínico.

¿POR QUÉ LAS RADIOGRAFÍAS Y LOS SÍNTOMAS NO COINCIDEN?

La enfermedad de Kienböck se define mediante criterios radiológicos; los estadios de Lichtman describen la esclerosis, luego el colapso y finalmente la desintegración del carpo. Es lógico suponer que las imágenes radiológicas reflejan el nivel de dolor. Sin embargo, con frecuencia no es así. En algunos cases, el estado radiológico del carpo empeora mientras el paciente siente mejoría; en otros, el dolor persiste aun en etapas tempranas de la enfermedad.

Esa discrepancia explica por qué el hecho de que "la radiografía muestre un peor estado" no constituye, por sí solo, motivo para intervenir quirúrgicamente, y por qué el seguimiento mediante imágenes sucesivas no es un método fiable para tomar decisiones. La decisión debe basarse en los síntomas y en la función de la mano.

EXISTEN NUMEROSAS OPERACIONES, Y ESO EN SÍ MISMO ES REVELADOR

Acortamiento radial, acortamiento del hueso capitate, injerto óseo vascularizado, descompresión del núcleo, fusiones parciales, carpectomía de la fila proximal: el número de procedimientos descritos es muy elevado. Una revisión sistemática sobre la osteotomía de acortamiento del capitate es una de las adiciones más recientes [3].

En cirugía, una larga lista de procedimientos alternativos para una misma patología suele ser señal de que ninguno de ellos es claramente superior. Esa es la interpretación correcta en este caso; explica por qué dos cirujanos competentes pueden proponer procedimientos distintos para el mismo problema de muñeca sin que ninguno de ellos esté equivocado.

La lógica subyacente a la mayoría de estos procedimientos es de tipo mecánico: reducir la carga que recibe el hueso semilunar, ya sea acortando el radio para que el cúbito asuma más carga, o acortando el capitate para disminuir la fuerza que se transmite al semilunar. Se trata de intentos por aliviar la carga sobre un hueso cuyo aporte sanguíneo está disminuyendo; no buscan restaurar dicho aporte sanguíneo, con la excepción parcial del injerto vascularizado, que intenta lograr ambas cosas.

¿QUÉ SIGNIFICA ESTO PARA USTED?

Tres consecuencias prácticas. La observación vigilante es una opción válida, y no un caso de inacción, especialmente si el dolor es tolerable. El propósito de cualquier intervención quirúrgica debe enunciarse en función de los síntomas, no de la etapa de la enfermedad. Y como ningún procedimiento se ha mostrado claramente superior a los demás, resulta fundamental saber por qué *esta* operación es la adecuada para *su* muñeca, para su varianza cubital, para la etapa de su condición y para sus necesidades personales; esto es más importante aquí que en la mayoría de las cirugías de mano.

REFERENCIAS

[1] Shin YH, Kim JK, Han M, Lee TK, Yoon JO. Comparación de los resultados a largo plazo de la osteotomía radial y el tratamiento no quirúrgico para la enfermedad de Kienböck: una revisión sistemática. J Bone Joint Surg Am. 2018;100(14):1231-40. https://doi.org/10.2106/JBJS.17.00764

CQ HAND + UPPER LIMB
Dr Kieran Hirpara — Specialist Orthopaedic Surgeon
Suite 2, Level 1, Mater Private Hospital Rockhampton, 31 Ward Street, The Range, QLD 4700
Phone 07 4863 6556 · office@cqupperlimb.com.au · cqupperlimb.com.au

[2] Park JY, Kim JK, Shin YH. Comparación de los resultados a largo plazo entre el tratamiento no quirúrgico y el injerto óseo vascularizado para la enfermedad de Kienböck. Clin Orthop Surg. 2023;15(4):643. https://doi.org/10.4055/cios22307

[3] Simske N, Pourghaed M, Johnson C, Clark DM. Osteotomía de acortamiento del capitate para la enfermedad de Kienböck: una revisión sistemática. Hand (N Y). 2026. https://doi.org/10.1177/15589447261441826

CQ HAND + UPPER LIMB
Dr Kieran Hirpara — Specialist Orthopaedic Surgeon
Suite 2, Level 1, Mater Private Hospital Rockhampton, 31 Ward Street, The Range, QLD 4700
Phone 07 4863 6556 · office@cqupperlimb.com.au · cqupperlimb.com.au