CQ HAND + UPPER LIMB
SPECIALIST ORTHOPAEDIC SURGEON

PATIENT INFORMATION — IN DEPTH

Quistes ganglionares de la muñeca

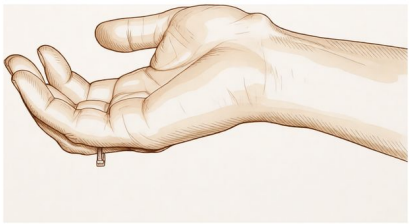

Un quiste ganglionar de muñeca: es un saco lleno de líquido, de forma redondeada y lisa, que sobresale por la parte posterior de la muñeca desde la articulación subyacente.

GEMalone / Wikimedia Commons, CC BY 3.0

Esta página se tradujo automáticamente y todavía no la ha revisado un médico. La **versión en inglés** es la versión oficial.

Qué está sintiendo

Un quiste ganglionar de muñeca es un bulto lleno de líquido que se forma a partir de una articulación o de la vaina de un tendón de la muñeca. No es un crecimiento que se convierta en algo dañino. Muchas personas lo notan primero como un bulto liso en la parte dorsal de la muñeca, aunque también puede aparecer en la cara palmar. Puede notarse firme, y su tamaño puede cambiar con el tiempo.

El bulto en sí suele ser indoloro. Cuando hay dolor, tiende a localizarse en la profundidad de la muñeca, cerca del bulto, y a menudo empeora con la actividad. Las tareas que doblan o cargan la muñeca, como levantarse de una silla empujando con las manos, cargar bolsas de la compra o agarrar una sartén pesada, pueden provocar molestias. Algunas personas notan la muñeca más débil o más rígida de lo habitual, lo que puede dificultar escribir en el teclado, escribir a mano o abrir frascos.

Como el bulto se sitúa cerca de los nervios de la muñeca, un quiste ganglionar a veces puede presionarlos. Esto puede causar hormigueo, entumecimiento o debilidad en la mano. Si nota cualquiera de estos síntomas nerviosos, conviene que le revisen la muñeca cuanto antes, ya que hay que liberar al nervio de esa presión.

Si el bulto o el dolor no se calman, empeoran a lo largo de semanas o le impiden usar la mano o trabajar, consulte a su médico de cabecera o solicite una evaluación con un especialista.

¿Qué está ocurriendo realmente?

Un quiste ganglionar se forma a partir de una pequeña válvula unidireccional en el revestimiento de la articulación de la muñeca. El líquido que normalmente lubrica la articulación sale empujado a través de esta válvula, pero no puede volver. Se acumula en un saco bajo la piel, y ese saco es el bulto que usted puede ver y

CQ HAND + UPPER LIMB
Dr Kieran Hirpara — Specialist Orthopaedic Surgeon
Suite 2, Level 1, Mater Private Hospital Rockhampton, 31 Ward Street, The Range, QLD 4700
Phone 07 4863 6556 · office@cqupperlimb.com.au · cqupperlimb.com.au

palpar. El bulto está conectado a la articulación mediante un tallo fino; por eso su tamaño puede cambiar según la articulación produzca más o menos líquido.

La mayoría de los quistes ganglionares se forman a partir del ligamento escafolunar, una banda corta de tejido que mantiene unidos dos de los pequeños huesos de la muñeca. Funciona un poco como una junta entre ellos. El revestimiento que rodea esta banda se irrita, a menudo tras una distensión leve o un esfuerzo repetido, y es de ahí de donde se escapa el líquido. Esto también explica por qué las molestias se localizan en la profundidad de la muñeca y no en la piel: el problema está en la propia articulación, no en el bulto.

La posición del bulto explica el resto de sus síntomas. En la parte dorsal de la muñeca, suele situarse justo encima de ese ligamento, cerca de los tendones que estiran los dedos. En la cara palmar, a menudo se forma cerca de la arteria principal y de los nervios que llegan a la mano; por eso puede aparecer hormigueo o entumecimiento cuando el quiste los presiona. Algunos bultos son pequeños y están ocultos, y solo aparecen cuando la muñeca se dobla hacia delante, pero aun así pueden causar un dolor profundo.

Conviene saber que los quistes ganglionares son frecuentes. Muchas personas los tienen sin ningún síntoma, y aparecen en las pruebas de imagen de muñecas sin dolor con más frecuencia de lo que cabría esperar. Tener uno no significa que haya algún problema en la estructura de la propia articulación de la muñeca.

Qué podemos hacer al respecto

El Dr. Kieran Hirpara, cirujano de extremidades superiores en el Mater Private Hospital Rockhampton, comienza con las opciones menos invasivas que se adapten a su condición. Por lo general, los pacientes son derivados a nuestra clínica por su médico de cabecera; si un fisioterapeuta le ha sugerido consultarnos, igualmente necesitará una derivación de su médico de cabecera para poder acceder al reembolso de Medicare. Una evaluación en la consulta, con su historia clínica, una exploración y estudios de imagen cuando son necesarios, establece el diagnóstico.

Como un quiste ganglionar es benigno, no hacer nada es un primer paso razonable. Muchos quistes ganglionares desaparecen por sí solos. Entre el 28 % y el 58 % de los quistes ganglionares de muñeca desaparecen sin ningún tratamiento. En los niños menores de 10 años, los quistes ganglionares suelen situarse en la cara palmar de la muñeca, y entre el 69 % y el 79 % se reducen hasta desaparecer por sí solos en un plazo de 12 a 18 meses. Observar y esperar, a veces con una férula para mayor comodidad, es adecuado para la mayoría de los niños con un quiste ganglionar en la mano o la muñeca.

Si el bulto le molesta, podemos drenarlo con una aguja. Esto se llama aspiración. Extraer el líquido elimina hasta el 85 % de los quistes ganglionares cuando se realiza una, dos o tres veces. A menudo vuelve algo de líquido después, porque el drenaje vacía el bulto pero deja la válvula que lo formó. Aun así, el 74 % de las personas quedan satisfechas tras la aspiración y unos consejos sencillos sobre el bulto. Drenarlo primero también deja la operación como una opción posterior en lugar de como el primer paso. Un quiste ganglionar oculto en la parte dorsal de la muñeca, que causa dolor profundo pero no se puede ver, suele tratarse primero sin cirugía, inmovilizando la muñeca y con inyecciones de esteroides en el revestimiento de la articulación.

Cuando estas medidas no han dado suficiente alivio, la cirugía puede extirpar el quiste ganglionar. La operación extirpa el bulto y su tallo, la fina conexión con la articulación de la muñeca, porque dejar el tallo hace más

probable que el bulto reaparezca. Puede realizarse como una operación abierta o mediante cirugía artroscópica a través de pequeños portales. Le explicaremos qué opción se adapta mejor a su muñeca, y usted decidirá junto con nosotros si la cirugía le merece la pena.

Qué esperar

Muchos quistes ganglionares de muñeca cambian con el tiempo en lugar de permanecer igual. Pueden reducirse, hincharse o aparecer y desaparecer. Algunos desaparecen por sí solos: aproximadamente el 40 % de los quistes ganglionares de muñeca disminuyen durante los primeros 6 años desde su primera evaluación, y entre el 39 % y el 42 % de los quistes ganglionares de la parte dorsal de la muñeca desaparecen sin ningún tratamiento. En los niños pequeños, la mayoría de los quistes de la mano y la muñeca desaparecen por sí solos, normalmente en un plazo de un año. Si el suyo no le causa muchas molestias, esperar es una opción razonable, y el bulto no se convertirá en nada dañino si lo deja como está.

El tratamiento cambia las probabilidades. Drenar el bulto con una aguja lo vacía, pero la mayoría de los quistes ganglionares reaparecen después de la aspiración, porque la válvula que formó el bulto sigue ahí. La cirugía que extirpa el bulto y su tallo tiene una probabilidad de recurrencia mucho menor: aproximadamente el 10 % de los quistes ganglionares de muñeca reaparecen después de la cirugía, y entre el 3 % y el 12 % reaparecen tras la extirpación abierta de un quiste ganglionar de la parte dorsal de la muñeca. La mayoría de las personas que se operan notan que sus síntomas desaparecen. Sin embargo, puede persistir algo de dolor después, sobre todo si su trabajo o su deporte exigen doblar la muñeca hacia atrás con fuerza.

Si opta por la cirugía, la recuperación suele ser sencilla. Al principio, la mano se envuelve en un vendaje voluminoso y se mantiene en alto para que esté cómoda, y el movimiento de la muñeca comienza pronto, dentro de las primeras 2 semanas tras la cirugía de un quiste ganglionar de la cara palmar. Mover la muñeca pronto es importante: la rigidez es poco frecuente, pero puede aparecer si no se fomenta el movimiento temprano. La terapia de la mano después de la cirugía es con Ruby Doolan en Extend Rehabilitation, que le guiará en los ejercicios y le confeccionará cualquier férula que necesite. Una zona firme o sensible donde estaba el bulto puede persistir hasta 3 semanas después de la cirugía artroscópica en la cara palmar, y masajear esa zona según se le indique ayuda a que se calme. Las cicatrices forman parte de cualquier operación, y las incisiones curvas cerca de los pliegues de la muñeca tienden a cicatrizar con un aspecto más estético.

Si un bulto tratado o sus síntomas no se calman, o empeoran a lo largo de semanas, consulte a su médico de cabecera o solicite una evaluación con un especialista.

¿Cuándo consultar a un especialista?

La mayoría de los quistes ganglionares de muñeca son benignos, y muchos desaparecen por sí solos, por lo que un bulto por sí solo no es una urgencia. Consulte a su médico de cabecera o solicite una evaluación con un especialista si el bulto o el dolor no se calman a lo largo de semanas, empeoran o le impiden trabajar o usar la mano. Consulte antes si tiene hormigueo, entumecimiento o debilidad en la mano, ya que eso indica que el quiste está presionando un nervio. Acuda al servicio de urgencias si la mano o los dedos se ponen pálidos, fríos,

blancos o azules, o si pierde de repente la sensibilidad o el movimiento de la mano después de una lesión. Estos signos son raros con un quiste ganglionar, pero requieren atención ese mismo día.

En mayor profundidad

Esta sección profundiza más de lo necesario para que usted tome sus propias decisiones terapéuticas. Los quistes ganglionares de la muñeca merecen una lectura más detallada, pues en realidad la elección radica entre aceptar el riesgo de recurrencia o someterse a una intervención quirúrgica; además, las cifras que sustentan esta decisión son lo suficientemente claras como para tomar una determinación.

LA ASPIRACIÓN VUELVE A PRODUCIRSE; LA EXCISIÓN, EN CAMBIO, NO, CON FRECUENCIA

Los dos tratamientos activos son extraer el quiste mediante una aguja y extirparlo quirúrgicamente junto con su tallo. Tras analizar **2,239** pacientes, **se observa que la excisión quirúrgica abierta presenta una probabilidad significativamente menor de recurrencia que la aspiración**. La excisión artroscópica ha arrojado resultados prometedores, pero los datos de ensayos comparativos son limitados y **no han demostrado su superioridad** [1].

Este mecanismo explica dicha diferencia. Un quiste ganglionar no es un saco de líquido flotante libremente; está conectado mediante un tallo a la cápsula articular subyacente, y la articulación sigue produciendo líquido. La aspiración vacía el reservorio pero deja intacta su fuente de origen; por ello, el rellenado del quiste es un resultado frecuente en lugar de un fracaso terapéutico. La excisión, en cambio, busca localizar y extirpar el tallo en su punto de origen.

LA EXTIRPACIÓN MEDIANTE TÉCNICA MÍNIMAMENTE INVASIVA Y LA ABIERTA ARROJAN RESULTADOS SIMILARES

Cuando se opta por la extirpación, se han comparado directamente ambos métodos. En un total de **910** pacientes, **los resultados en cuanto a recurrencia y complicaciones fueron comparables entre la técnica artroscópica y la abierta**. Los autores abogan por la realización de estudios estandarizados y con suficiente potencia estadística [2].

Por ello, la decisión entre ambos métodos debe basarse en criterios secundarios: la presencia de cicatrices, la familiaridad del cirujano con cada técnica, y si es necesario examinar otras patologías intraarticulares simultáneamente, más que en el riesgo de recurrencia.

NADIE SE PONE DE ACUERDO SOBRE QUÉ HACER DESPUÉS, Y QUIZÁS ESO NO IMPORTE

Un hallazgo sencillo y honesto: una revisión sistemática y una encuesta realizadas entre cirujanos de mano revelaron que **existe división de opiniones respecto a si se debe inmovilizar la muñeca tras la extirpación de un ganglio dorsal**; además, en cuanto a los resultados funcionales, **no existen datos concluyentes que indiquen que alguna estrategia sea superior** [3].

Vale la pena saber que las diferencias en las indicaciones dadas por los cirujanos reflejan realmente una incertidumbre clínica, y no que alguno de ellos esté equivocado.

CQ HAND + UPPER LIMB
Dr Kieran Hirpara — Specialist Orthopaedic Surgeon
Suite 2, Level 1, Mater Private Hospital Rockhampton, 31 Ward Street, The Range, QLD 4700
Phone 07 4863 6556 · office@cqupperlimb.com.au · cqupperlimb.com.au

EL ARGUMENTO MÁS CONTUNDENTE SUELE SER NO HACER NADA

Ninguno de los puntos anteriores demuestra que un ganglio deba ser tratado. Se trata de quistes benignos que con frecuencia varían en tamaño; además, una parte de ellos desaparece sin necesidad de intervención alguna. No evolucionan hacia ninguna otra patología.

Esto cambia por completo la perspectiva de la decisión terapéutica. Las razones para tratarlo son el dolor, la interferencia con el movimiento de la muñeca o la capacidad de agarre, la presión sobre algún nervio cercano, o un tamaño que realmente moleste al paciente; no la mera presencia del bulto. Teniendo en cuenta que la aspiración conlleva una tasa significativa de recurrencia y que la extirpación implica los riesgos propios de una intervención quirúrgica en la cápsula articular, la observación cuidadosa constituye una opción válida como primera medida, y merece ser mencionada explícitamente en lugar de considerarse una falta de acción.

La excepción se da cuando el ganglio provoca síntomas neurológicos: entumecimiento, debilidad o dolor que se irradia a la mano. En esos casos, el quiste comprime una estructura que no puede tolerar dicha presión indefinidamente; por lo tanto, la observación cuidadosa deja de ser la opción de menor riesgo.

REFERENCIAS

[1] Head L, Gencarelli JR, Allen M, Boyd KU. Tratamiento de los quistes ganglionares de la muñeca: revisión sistemática y metaanálisis. J Hand Surg Am. 2015;40(3):546-553.e8. https://doi.org/10.1016/j.jhsa.2014.12.014

[2] Crawford C, Keswani A, Lovy AJ, Levy I, Lutz K, Kim J, et al. Excisión artroscópica versus abierta de los quistes ganglionares dorsales: revisión sistemática y metaanálisis. J Hand Surg Eur Vol. 2017;43(6):659-64. https://doi.org/10.1177/1753193417734428

[3] Wong CR, Karpinski M, Hatchell AC, McRae MH, Murphy J, McRae MC. Inmovilización de la muñeca tras la excisión de quistes ganglionares dorsales: revisión sistemática y encuesta. Hand (N Y). 2021;18(2):254-63. https://doi.org/10.1177/15589447211014631

CQ HAND + UPPER LIMB
Dr Kieran Hirpara — Specialist Orthopaedic Surgeon
Suite 2, Level 1, Mater Private Hospital Rockhampton, 31 Ward Street, The Range, QLD 4700
Phone 07 4863 6556 · office@cqupperlimb.com.au · cqupperlimb.com.au