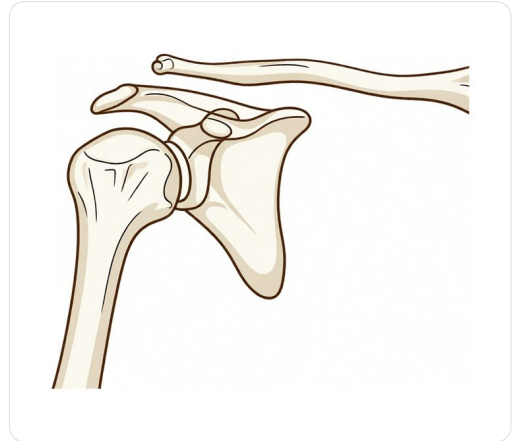


Sugat sa Acromioclavicular Joint (Pagkakahiwalay ng Balikat)



Ang pinsala sa AC joint (pagkakahiwalay ng balikat): ang panlabas na dulo ng collarbone ay tumataas palayo sa scapula.

Root4(one) / Wikimedia Commons, CC BY 2.5

Ang pahinang ito ay isinalin ng makina at hindi pa nasusuri ng isang doktor. Ang **bersyong Ingles** ang siyang opisyal.

Ano ang nararamdaman mo

Halos laging nagsisimula ang pinsalang ito sa isang pagkabagsak na direktang tumatama sa puntong itaas ng balikat: mula sa pagkabagsak mula sa bisikleta, isang tackle o mabigat na kontak sa sports, o simpleng pagkadulas sa isang matigas na ibabaw. Agad-agad, masakit ang itaas ng balikat, at sa loob ng susunod na isang araw o dalawa, madalas na lumilitaw ang **malambot na bulto o hakbang** sa dulo, kung saan nagtatagpo ang iyong collarbone at balikat.

Masakit ang lugar kapag pinipindot at kapag itinataas ang braso, at ang pag-abot sa ibabaw ng katawan o sa itaas ay maaaring maging espesyal na hindi komportable. Kapag pinipindot ang bulto, maaaring maramdaman itong **springy**, parang pindutin ang dulo ng collarbone at makita itong bumabalik pataas, kaunti lang na parang susi ng piano. Maraming tao ang instinctibong humahawak sa braso, dahil ang pag-iiwan nitong nakababa ay nagdudulot ng pagkakaroon ng bigat sa masakit na kasukasuan. Ito ang ibig sabihin ng mga tao ng **“paghihiwalay ng balikat”**, at hindi ito pareho sa dislocadong balikat, kung saan ang bola ng balikat ay lumalabas sa kanyang socket.

Ano ang nangyayari talaga

Sa pinakatuktok ng iyong balikat, mayroong isang maliit na kasukasuan kung saan ang labas na dulo ng **tuyong-buto (clavicle)** ay nagtatagpo sa isang butong tuktok ng balikat na tinatawag na **acromion**. Ito ang

acromioclavicular (AC) kasukasan. Ito ay pinagkakaisa ng mga ligamento, pareho ang mga nasa paligid ng kasukasan mismo at ang isang set ng matibay na ligamento na medyo nasa ibaba (ang **coracoclavicular**, o CC, ligamento) na gumagana bilang mga guy-rope na nag-a-anchor ng tuyong-buto pababa.

Ang pagbagsak sa tuktok ng balikat ay nagdudulot ng pagbaba ng balikat habang nananatiling nasa sarili itong posisyon ang tuyong-buto, **nagpapapait o pagputol sa mga ligamentong iyon.** Kapag ang mga ligamento ng kasukasan mismo lamang ang napapait, nananatiling nasa posisyon ang tuyong-buto. Kapag ang mga mas matibay na guy-rope na ligamento ay naputol din, hindi na pinapanatili pababa ang tuyong-buto at umuakyat ito, na ang dahilan ng kitang-kita na bulto at hakbang.

Ang mga surgeon ay nagbibigay ng grado sa mga nasasamantala batay sa dami ng pinsala, gamit ang isang sukat na tinatawag na **Rockwood classification, I hanggang VI.** Ang mga grado **I at II ay mga sprain** na may kaunti o walang displacement; ang grado **III ay nasa gitna**, na may kitang-kiting bulto ngunit ang balikat ay gumagana pa rin ng maayos; at ang mga grado **IV hanggang VI ay ang mga mataas na grado ng pinsala**, kung saan ang tuyong-buto ay malubhang nasa maling posisyon. Mahalagang malaman na ito ay isang magkaibang problema mula sa **nabubulok, arthritic AC kasukasan** (pagkasira sa loob ng mga taon) at mula sa **nabasag na tuyong-buto** (na pinag-uusapan namin nang hiwalay).

Mga maitutulong namin dito

Ang magandang balita ay **hindi kailangan ng operasyon ang karamihan sa mga sugat sa AC joint.**

Mga mababang antas ng sugat (grades I, II, at karamihan sa grade III) ay simpleng ginagamutan. Ang **paggamit ng sling para sa kaghinaan** sa loob ng ilang linggo ay binabawasan ang bigat sa joint at pinapahintulutan nitong tumahimik ang panghihina. Kapag bumaba na ang maagang sakit, **physiotherapy** ang magbabalik ng galaw at magpapatibay ng mga kalamnan sa paligid ng shoulder blade at balikat. Karaniwang nakakabalik ang mga tao sa magandang, minsan ay buong, kakayahan at bumabalik sa trabaho at sports. Ang iisang tapat na caveat ay kosmetiko: kahit na gumaling na ang lahat, ang buntot sa itaas ng balikat ay madalas na nananatili habambuhay. Ito ay magkaiba sa kabilang panig, ngunit karaniwang hindi ito humahadlang sa pagtatrabaho ng balikat.

Ang operasyon ay inilaan lamang para sa mga sugat na nangangailangan nito. Ibig sabihin, **mga mataas na antas ng sugat (grades IV, V, at VI)**, kung saan ang collarbone ay malubhang napapalayo, at ang mas maliit na grupo ng mga mababang antas ng sugat na nananatiling masakit, mahina, o hindi matatag kahit na may tamang rehab, lalo na sa mga taong gumagawa ng mabigat na manual o overhead na trabaho, o sa seryosong mga atleta. Ang isang operasyon ay nagre-reconstruct ng mga naputol na ligaments upang hilain pababa ang collarbone sa tamang posisyon at hawakan ito habang ito ay gumagaling. Usapin namin ito nang hiwalay sa ilalim ng AC joint stabilisation procedure.

Ano ang inaasahan

Para sa karamihan ng mga tao na may sugat na low-grade, ang kwento ay nagbibigay ng katiwasayan. Ang matulis na sakit ay humihina sa loob ng ilang linggo, at sa pisyikal na terapiya, unti-unti nang muling

nakakakuha ng lakas at saklaw ng galaw ang balikat. Karamihan sa kanila ay bumabalik sa kanilang karaniwang gawain at isport, na tanggap na ang **bump ay maaaring maging permanenteng paalala** ng sugat nang hindi nakakapagpababa sa kakayahan ng balikat. Kahit ang ilang grade III injuries na mukhang malala sa simula ay magagaling din nang walang operasyon.

Ang mga sugat na tumatagal ay ang mga high-grade, at ang mga low-grade na hindi talaga humihina. Dito, ang tanong ay **kung ang rekonstruksyon ay magbibigay ng mas matatag, mas malakas, at mas kaunting sakit na balikat** para sa mga hinihinging gawain, at ang sagot ay nakadepende sa iyong trabaho, isport, at kung paano kumikilos ang balikat sa unang ilang linggo. Mayroong mahusay na ebidensya na ang desisyong ito ay pinakamainam na gawin nang hindi madali, na nagbibigay ng patas na pagsubok sa balikat bago magdesisyon para sa operasyon, habang hindi pinababayaan ang malinaw na hindi matatag na high-grade injury sa walang katapusan.

Kailan kumonsulta sa doktor

- **Ang pagkabagsak sa tuktok ng balikat** na nag-iiwan nito ng masakit, na may mapanid na bulto o hakbang sa itaas, ay dapat pagsuriin, upang ma-grade ang sugat at upang mapatunayan na walang basag na collarbone.
- **Ang malinaw, natatanging bulto** na may pakiramdam na ang braso ay parang umaabot pababa: ito ay nagpapahiwatig ng mas mataas na antas ng sugat na nangangailangan ng tamang pagsusuri.
- **Ang sakit o kahinaan na hindi nawawala** pagkatapos ng ilang linggo ng sling at pisikal na terapiya, lalo na kung gumagawa ka ng mabigat o overhead na trabaho o naglalaro ng sports.
- **Ang balat na nasa ilalim ng tensyon** sa ibabaw ng bulto, pagbabago ng kulay ng balat sa ibabaw nito, o anumang pakiramdam na ang buto ay tumutulak nang malakas laban sa balat: ipakita ito sa doktor nang mas maaga.