CQ HAND + UPPER LIMB
SPECIALIST ORTHOPAEDIC SURGEON

PATIENT INFORMATION — IN DEPTH

ओलेक्रेनन फ्रैक्चर

ओलेक्रेनन फ्रैक्चर कोहनी की हड्डी वाली नोक का टूटना है, जो अक्सर कोहनी की नोक के बल गिरने के बाद होता है।

Kieran Hirpara 4.0

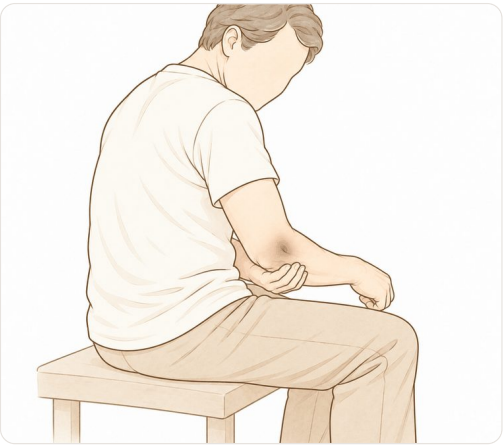

यह पृष्ठ मशीन द्वारा अनूदित है और अभी तक किसी चिकित्सक द्वारा जाँचा नहीं गया है। **अंग्रेज़ी संस्करण** ही आधिकारिक है।

आपको क्या महसूस होता है

ओलेक्रेनन फ्रैक्चर (हड्डी टूटना) आपकी कोहनी के पीछे की हड्डी की नोक का टूटना है। यह आम तौर पर दो में से किसी एक तरीके से होता है। कम उम्र के लोगों में यह अक्सर ज़ोर से गिरने या कोहनी पर सीधी ठोकर लगने के बाद होता है। उम्रदराज़ लोगों में यह अक्सर खड़े-खड़े साधारण रूप से गिर जाने से होता है। बांह को अचानक और ज़ोर से सीधा करने से भी कोहनी की नोक से हड्डी का एक टुकड़ा खिंचकर अलग हो सकता है।

आम तौर पर आपको ठीक कोहनी के पीछे दर्द महसूस होगा, और यह पूरे हिस्से में नहीं, बल्कि एक ही जगह पर ज़्यादा दुखता है। कोहनी के पीछे सूजन होना आम है और यह काफ़ी ज़्यादा हो सकती है। क्योंकि हड्डी की वह नोक त्वचा के ठीक नीचे होती है, इसलिए कभी-कभी आप त्वचा के ऊपर से फ्रैक्चर का किनारा महसूस कर सकते हैं। अगर गिरने में त्वचा फट गई थी, तो घाव आम तौर पर कोहनी के पीछे होता है, जहां वह ज़मीन से टकराई थी। बांह का इस्तेमाल करना मुश्किल हो सकता है, और किसी चीज़ के ख़िलाफ़ उसे सीधा करना, जैसे कुर्सी से धक्का देकर उठना, कमज़ोर या नामुमकिन लग सकता है।

पहले कुछ दिनों में, कोहनी को हिलाने की कोशिश करने पर दर्द अक्सर बढ़ जाता है, और इससे आपकी नींद में ख़लल पड़ सकता है। रोज़ के जिन कामों में कोहनी मुड़ती है या उस पर भार पड़ता है, जैसे केतली उठाना, कपड़े पहनना, या अपनी अग्रबाहु (कोहनी से कलाई तक का हिस्सा) के बल टिकना, उनमें आम तौर पर दर्द होगा। पहले दो-एक सप्ताहों में सूजन और नील (चोट का नीला निशान) कम हो जाते हैं, और जैसे-जैसे हड्डी जुड़ने लगती है, दर्द धीरे-धीरे कम होता जाता है।

कुछ हालात में तुरंत इलाज की ज़रूरत होती है। अगर कोहनी के ऊपर की त्वचा फट गई है, अगर हड्डी दिख रही है, या अगर बांह साफ़ तौर पर बेढंगी (अपनी सामान्य शक्ल से हटी हुई) दिखती है, तो उसी दिन इमरजेंसी विभाग जाएं। यही बात तब भी लागू होती है जब आपका हाथ या उंगलियां फीकी (सफ़ेद पड़ी हुई), ठंडी, सफ़ेद या नीली पड़ जाएं, या अगर चोट के बाद आपकी बांह में अचानक एहसास (महसूस करने की क्षमता) या हिलने-डुलने की ताक़त चली जाए। अगर लक्षण ठीक नहीं हो रहे हैं, सप्ताहों के साथ बिगड़ रहे हैं, या रात में आपकी नींद खोल रहे हैं, तो अपने जीपी (आपके फैमिली डॉक्टर) से मिलें या विशेषज्ञ से जांच के लिए कहें। अगर आप क्लिनिक से संपर्क नहीं कर पा रहे हैं, तो अपने सबसे नज़दीकी इमरजेंसी विभाग जाएं।

CQ HAND + UPPER LIMB
Dr Kieran Hirpara — Specialist Orthopaedic Surgeon
Suite 2, Level 1, Mater Private Hospital Rockhampton, 31 Ward Street, The Range, QLD 4700
Phone 07 4863 6556 · office@cqupperlimb.com.au · cqupperlimb.com.au

असल में क्या हो रहा है

आपकी कोहनी के पीछे की हड्डी की नोक को ओलेक्रेनन कहते हैं। यह अग्रबाहु की हड्डियों में से एक का ऊपरी सिरा है, और यह कब्ज़े (हिंज) के ढक्कन जैसा काम करती है। जब आप अपनी बांह सीधी करते हैं, तो यह ढक्कन बांह की ऊपरी हड्डी के सिरे पर बनी एक खांच में फिसलता है। यह फ्रैक्चर इसलिए अहम है क्योंकि इससे क्या जुड़ा है: आपकी ट्राइसेप्स, यानी बांह के ऊपरी हिस्से के पीछे की मांसपेशी, का टेंडन (कंडरा) ठीक उसी जगह पर जुड़ा होता है। यही टेंडन आपको भार के ख़िलाफ़ अपनी कोहनी सीधी करने देता है।

इसे ऐसे समझें जैसे एक दरवाज़ा हो, जिसे एक मज़बूत स्प्रिंग खींचकर बंद रखती है। ओलेक्रेनन वह ब्रैकेट (कड़ा) है जो उस स्प्रिंग को थामे रहता है। जब हड्डी टूटती है, तो स्प्रिंग खींचती रहती है, और वह टूटे हुए टुकड़े को ऊपर और दूर खींच ले जाती है, जिससे जोड़ की सतह में एक खाली जगह (गैप) रह जाती है। इसीलिए अभी आपकी बांह सामान्य रूप से काम नहीं करती: मांसपेशी अब भी मज़बूत है, लेकिन वह आपकी अग्रबाहु को हिलाने के बजाय हड्डी के एक ढीले टुकड़े को खींच रही है। रुकावट के ख़िलाफ़ बांह सीधी करना कमज़ोर या नामुमकिन हो जाता है।

हड्डी फिर से आपस में जुड़कर ठीक होती है, और टूटकर अलग हुआ टुकड़ा, जिससे टेंडन जुड़ा हो, हड्डी जुड़ने के साथ वापस जुड़ सकता है। लेकिन यह अच्छी तरह हो, इसके लिए टुकड़ों का सही स्थिति में होना ज़रूरी है। जब फ्रैक्चर खिसका नहीं होता, तो जुड़ने तक टुकड़ों को बस स्थिर रखा जा सकता है। जब टुकड़े खिंचकर अलग हो गए हों, या जोड़ की सतह कई टुकड़ों में टूट गई हो, तो कोहनी अस्थिर (जोड़ का ढीलापन) हो सकती है, और ऐसे फ्रैक्चर में आम तौर पर जुड़ने के दौरान टुकड़ों को अपनी जगह पर पकड़कर रखने के लिए सर्जरी की ज़रूरत होती है।

सर्जन इन फ्रैक्चर को इस आधार पर ग्रेड करते हैं कि टुकड़े कितनी दूर खिसके हैं और कोहनी का जोड़ स्थिर रहता है या नहीं। ग्रेड एक का फ्रैक्चर खिसका नहीं होता। ग्रेड दो का फ्रैक्चर खिसका होता है, लेकिन जोड़ फिर भी काम करता है। ग्रेड तीन का मतलब है कि कोहनी का जोड़ खुद अस्थिर है। खिसके हुए और अस्थिर ग्रेड ही वे हैं जिनमें सबसे ज़्यादा बार सर्जरी की ज़रूरत पड़ती है।

इनमें से ज़्यादातर फ्रैक्चर अच्छी तरह जुड़ जाते हैं, और कोहनी के पूरी तरह सीधा होने में थोड़ी कमी रह जाना आम है।

हम इसके लिए क्या कर सकते हैं

डॉ. कीरन हिरपरा, माटर प्राइवेट हॉस्पिटल, रॉकहैम्पटन में ऊपरी अंग (कंधे से हाथ तक) के सर्जन, इलाज को आपकी ख़ास चोट के हिसाब से तय करते हैं। इनमें से कुछ फ्रैक्चर बिना ऑपरेशन के जुड़ जाते हैं, और कुछ में चोट के कुछ ही समय बाद सर्जरी की ज़रूरत होती है, इसलिए जल्दी जांच करवाना अहम है। मरीज़ों को आमतौर पर उनके जीपी हमारे क्लिनिक में भेजते हैं; अगर किसी फिजियोथेरेपिस्ट ने आपको हमसे मिलने की सलाह दी है, तब भी मेडिकेयर रिबेट पाने के योग्य होने के लिए आपको अपने जीपी से रेफ़रल लेना होगा। क्लिनिक में हम आपकी पूरी जानकारी लेते हैं, आपकी बांह की जांच करते हैं, और जहां ज़रूरत हो वहां इमेजिंग (एक्स-रे जैसी जांच) करवाते हैं।

अगर फ्रैक्चर खिसका नहीं है, या बस थोड़ा-सा खिसका है, और आपकी कोहनी स्थिर है, तो हम जुड़ने तक उसे स्थिर रखने की सलाह दे सकते हैं। इसका मतलब है कुछ समय के लिए स्प्लिंट या प्लास्टर (कास्ट), और बार-बार एक्स-रे करके जांच, ताकि पक्का हो सके कि टुकड़े अपनी जगह पर ही रहें। यह रास्ता उम्रदराज़ मरीज़ों में, और उन लोगों में आम है जिनकी बांह भारी काम के बजाय रोज़ के कामों में इस्तेमाल होती है। इससे ऑपरेशन और उसके साथ आने वाले जोखिमों से बचा जा सकता है। इसका नुकसान यह है कि अंत में कोहनी शायद पूरी तरह सीधी न हो पाए, और कुछ लोगों को यह स्वीकार करना मुश्किल लगता है। आपके हैंड थेरेपिस्ट (हाथ के विशेषज्ञ थेरेपिस्ट) के साथ हिलना-डुलना चरणों में वापस लाया जाता है, और वही आपके लिए ज़रूरी कोई भी स्प्लिंट बनाएंगे।

अगर टुकड़े खिंचकर अलग हो गए हैं, या कोहनी का जोड़ अस्थिर है, तो हम आम तौर पर शुरू से ही सर्जरी की सलाह देंगे। इसका मक़सद टुकड़ों को सही स्थिति में पकड़कर रखना है, ताकि हड्डी जुड़ सके और आप जल्दी हिलाना-डुलाना शुरू कर सकें। हड्डी को किस तरीके से पकड़कर रखा जाए, यह फ्रैक्चर के पैटर्न पर निर्भर करता है, और कोई एक तरीका हर फ्रैक्चर के लिए सही नहीं होता। कभी-

कभी दोनों रास्ते सचमुच खुले होते हैं, उदाहरण के लिए किसी उम्रदराज़ मरीज़ में खिसका हुआ फ्रैक्चर। हम उन बातों पर बात करेंगे जो आपके लिए मायने रखती हैं: आप कितना दर्द सहने को तैयार हैं, और क्या कोहनी के सीधा होने के आख़िरी कुछ डिग्री खो देना आपको खलेगा।

आप जो भी रास्ता चुनें, पहले कुछ सप्ताह मिलते-जुलते होते हैं। सूजन कम होने तक दर्द निवारक दवाएं आपको आराम में रखती हैं। हड्डी जुड़ने तक चोट को सुरक्षित रखना ज़रूरी है, और हम आपको बताएंगे कि आप बांह से क्या कर सकते हैं और क्या नहीं। आपके हैंड थेरेपिस्ट सही चरण पर आपके हिलने-डुलने का मार्गदर्शन करेंगे, पहले धीरे-धीरे, और फिर जैसे-जैसे हड्डी जुड़ती है, उसे बढ़ाते हुए। इनमें से ज़्यादातर फ्रैक्चर अच्छी तरह जुड़ जाते हैं, और कोहनी के पूरी तरह सीधा होने में थोड़ी कमी रह जाना आम है। कोहनी के पीछे त्वचा के ठीक नीचे रहने वाला धातु का इम्प्लांट तकलीफ़ दे सकता है, और कुछ लोगों को बाद में उसे निकालने के लिए एक छोटे ऑपरेशन की ज़रूरत पड़ती है।

क्या उम्मीद करें

इनमें से ज़्यादातर फ्रैक्चर अच्छी तरह जुड़ जाते हैं। कोहनी के पूरी तरह सीधा होने में थोड़ी कमी आम है, और ज़्यादातर लोगों की बांह अच्छी तरह काम करती रहती है। जटिल फ्रैक्चर की सर्जरी के लंबे समय बाद के नतीजे अच्छे होते हैं, तब भी जब बाद के एक्स-रे में जोड़ में कुछ घिसाव वाला गठिया (आर्थराइटिस) दिखाई देता है।

अगर आपके फ्रैक्चर को स्प्लिंट या प्लास्टर (कास्ट) में स्थिर रखा जाता है, तो हड्डी दिनों में नहीं, बल्कि सप्ताहों में जुड़ती है। टुकड़े अपनी सही जगह पर ही रहें, यह पक्का करने के लिए आपके बार-बार एक्स-रे होंगे। यह रास्ता उम्रदराज़ मरीज़ों और उन लोगों के लिए सही है जिनकी बांह भारी काम के बजाय रोज़ के काम करती है। इस समूह में कम समय और लंबे समय, दोनों के नतीजे संतोषजनक होते हैं। इसका नुकसान यह है कि अंत में कोहनी शायद पूरी तरह सीधी न हो पाए।

अगर आपकी सर्जरी होती है, तो हड्डी जुड़ने तक उसे धातु के इम्प्लांट से अपनी जगह पर पकड़कर रखा जाता है। हिलाना-डुलाना जल्दी शुरू होता है और आपके हैंड थेरेपिस्ट के साथ चरणों में बढ़ता है। आप कोई भी रास्ता चुनें, इस चोट के बाद कोहनी के पूरी तरह सीधा होने में कुछ कमी की उम्मीद रहती है। खिसके हुए फ्रैक्चर के लिए सर्जरी से इलाज किए गए लोगों पर लंबे समय तक नज़र रखने वाले एक अध्ययन में, चोट के 25 साल बाद तक 96% लोगों के नतीजे अच्छे या बहुत अच्छे थे।

ठीक होने का मतलब है धीरे-धीरे अपने सामान्य कामों पर लौटना। पहले रोज़ के हल्के काम लौटते हैं, फिर जैसे-जैसे हड्डी मज़बूत होती है, भार उठाना और ज़्यादा ज़ोर वाला इस्तेमाल। आप कितनी जल्दी गाड़ी चला सकते हैं, काम कर सकते हैं या खेल सकते हैं, यह आपके काम, आपकी बांह और हड्डी के जुड़ने पर निर्भर करता है, और हम हर चरण में आपको समझाएंगे।

जो चीज़ें गलत हो सकती हैं, उनके बारे में जानना अच्छा है। धातु का इम्प्लांट कोहनी के पीछे त्वचा के ठीक नीचे होता है, और यह इतनी तकलीफ़ दे सकता है कि कुछ लोग बाद में उसे निकलवाने का फ़ैसला करते हैं। इस सर्जरी के बाद यह बार-बार सामने आने वाली समस्या है। दूसरी समस्याएं, जैसे हड्डी का गलत स्थिति में जुड़ना या कोहनी का जकड़ा रह जाना, कम आम हैं। अगर आपके लक्षण ठीक नहीं हो रहे हैं, सप्ताहों के साथ बिगड़ रहे हैं, या रात में आपकी नींद खोल रहे हैं, तो अपने जीपी से मिलें या विशेषज्ञ से जांच के लिए कहें। अगर आप क्लिनिक से संपर्क नहीं कर पा रहे हैं, तो अपने सबसे नज़दीकी इमरजेंसी विभाग जाएं।

डॉक्टर को कब दिखाएं

अगर आपकी कोहनी साफ़ तौर पर बेढंगी (अपनी सामान्य शक्ल से हटी हुई) दिखे, अगर चोट के ऊपर की त्वचा फट गई हो, या अगर आपका हाथ या उंगलियां फीकी (सफ़ेद पड़ी हुई), ठंडी, सफ़ेद या नीली पड़ जाएं, तो तुरंत इलाज करवाएं। चोट के बाद बांह में अचानक एहसास (महसूस करने की क्षमता) या हिलने-डुलने की ताक़त चली जाए, तो उसके लिए भी उसी दिन इमरजेंसी विभाग जाना ज़रूरी है। इन लक्षणों का मतलब है कि चोट की जांच फ़ौरन होनी चाहिए।

CQ HAND + UPPER LIMB
Dr Kieran Hirpara — Specialist Orthopaedic Surgeon
Suite 2, Level 1, Mater Private Hospital Rockhampton, 31 Ward Street, The Range, QLD 4700
Phone 07 4863 6556 · office@cqupperlimb.com.au · cqupperlimb.com.au

बाकी सब के लिए, अपने जीपी से शुरुआत करें। वे आपकी बांह की जांच कर सकते हैं और एक्स-रे करवा सकते हैं, और इस तरह के फ्रैक्चर को दिखाने के लिए आम तौर पर बस इतना ही काफ़ी होता है। अगर आपके जीपी को लगता है कि किसी विशेषज्ञ को इलाज संभालना चाहिए, तो वे आपको जांच के लिए रेफ़र करेंगे।

अगर दर्द कम नहीं हो रहा है, या हड्डी जुड़ने के दौरान सूजन, हिलना-डुलना या बांह का इस्तेमाल हर सप्ताह बेहतर नहीं हो रहा है, तो दोबारा आएं, या विशेषज्ञ से जांच के लिए कहें। जो लक्षण सप्ताहों के साथ बिगड़ रहे हैं, रात में आपकी नींद खोल रहे हैं, या आपको काम करने या बांह का इस्तेमाल करने से रोक रहे हैं, उन्हें भी दोबारा दिखाना चाहिए। अगर आप क्लिनिक से संपर्क नहीं कर पा रहे हैं, तो अपने सबसे नज़दीकी इमरजेंसी विभाग जाएं।

विस्तार से

यह हिस्सा आपके अपने इलाज से जुड़े फ़ैसलों के लिए ज़रूरी जानकारी से आगे जाता है। ओलेक्रेनन फ्रैक्चर के बारे में यह अतिरिक्त जानकारी पढ़ने लायक है, क्योंकि एक ऐसा निष्कर्ष है जो फ्रैक्चर सर्जरी के सामान्य तर्क को उलट देता है: उम्रदराज़ मरीज़ों में, ओलेक्रेनन के खिसके हुए फ्रैक्चर को बिना जोड़े छोड़ा जा सकता है, और कोहनी फिर भी काम करती है।

खिसका हुआ फ्रैक्चर जिसे जोड़ने की ज़रूरत नहीं होती

ओलेक्रेनन के आर-पार फ्रैक्चर ट्राइसेप्स (बांह के पिछले हिस्से की मांसपेशी) को अग्रबाहु (कोहनी से कलाई तक का हिस्सा) से अलग कर देता है, इसलिए सामान्य तर्क यह है कि इसे फिर से जोड़ना ही होगा, वरना कोहनी को रुकावट के ख़िलाफ़ सीधा नहीं किया जा सकेगा। **70 साल से ज़्यादा** उम्र के मरीज़ों में यह तर्क टिकता नहीं है। एक व्यवस्थित समीक्षा (सिस्टमैटिक रिव्यू) में पाया गया कि इस समूह में खिसके हुए ओलेक्रेनन फ्रैक्चर **को बिना ऑपरेशन के असरदार तरीके से संभाला जा सकता है, जिससे मरीज़ों की संतुष्टि ज़्यादा रहती है और जोड़ इतना हिल-डुल पाता है कि रोज़ का काम चल सके (फ़ंक्शनल रेंज ऑफ मोशन)** [1]।

इसके बदले जो खोया जाता है वह मापा जा सकता है: एक्सटेंशन लैग, यानी कोहनी को पूरी तरह सीधा न कर पाना, और सीधा करने की ताक़त में कमी। जिससे बचा जाता है वह है पतली, अक्सर नाज़ुक त्वचा में, त्वचा के ठीक नीचे की हड्डी के ऊपर एक घाव, और उस त्वचा के नीचे धातु का इम्प्लांट। क्योंकि उभरा हुआ धातु का इम्प्लांट ओलेक्रेनन को जोड़ने के बाद दूसरे ऑपरेशन की सबसे आम वजह है, इसलिए इससे बचने पर सबसे आम जटिलता पूरी तरह ख़त्म हो जाती है।

किसी उम्रदराज़ व्यक्ति के लिए, जिसकी बांह ज़ोर से धक्का देने के बजाय रोज़ के कामों में इस्तेमाल होती है, ऐसी कोहनी जो आख़िरी कुछ डिग्री तक सीधी न हो पाए, घाव की किसी जटिलता से कम बड़ी परेशानी है। किसी कम उम्र या ज़्यादा मेहनत वाले मरीज़ के लिए ऐसा नहीं है, और इसीलिए यह निष्कर्ष सामान्य नहीं, बल्कि उम्र से जुड़ा है।

जहां हड्डी जोड़ी जाती है, वहां इम्प्लांट का चुनाव साफ़ होने लगा है

आम, खिसके हुए लेकिन सीधे-सादे पैटर्न के लिए, दो इम्प्लांट के बीच मुक़ाबला है: तारों से बनी टेंशन बैंड व्यवस्था और एक प्लेट। मेयो टाइप II फ्रैक्चर वाले **827** मरीज़ों में, टेंशन बैंड वायरिंग की तुलना में **प्लेट लगाने से बेहतर असर और सुरक्षा दिखी**, और लेखकों ने यह भी बताया कि इसमें कम अध्ययन शामिल थे और ज़्यादा उच्च गुणवत्ता वाले रैंडमाइज़्ड ट्रायल की अब भी ज़रूरत है [2]। **472** मरीज़ों की 2025 की एक समीक्षा, जिसमें आधुनिक फिक्सेशन तकनीकों की तुलना पारंपरिक टेंशन बैंड वायरिंग से की गई, भी उसी दिशा में इशारा करती है [3]।

यह इस साइट पर उन गिनी-चुनी जगहों में से है जहां तकनीकों की तुलना से कंधे उचकाने के बजाय एक दिशा मिलती है। लेकिन जिस प्रमाण आधार की कमी की ओर ख़ुद लेखकों ने ध्यान दिलाया है, उसे देखते हुए इस पर ज़्यादा ज़ोर न दें।

CQ HAND + UPPER LIMB
Dr Kieran Hirpara — Specialist Orthopaedic Surgeon
Suite 2, Level 1, Mater Private Hospital Rockhampton, 31 Ward Street, The Range, QLD 4700
Phone 07 4863 6556 · office@cqupperlimb.com.au · cqupperlimb.com.au

गठिया होता है, और ज़्यादातर मायने नहीं रखता

लंबे समय बाद के इमेजिंग निष्कर्ष बिना संदर्भ के बताए जाएं तो डरावने लग सकते हैं। सिर्फ़ ओलेक्रेनन के फ्रैक्चर के बाद, **चोट के बाद होने वाले ऑस्टियोआर्थराइटिस की मीडियन दर 41 महीने के मीडियन फॉलो-अप पर 19% थी**, और **फ्रैक्चर का प्रकार कुछ भी हो या गठिया हो या न हो, मरीज़ों द्वारा बताए गए आख़िरी नतीजे अच्छे से लेकर बहुत अच्छे तक रहे** [4]।

उस वाक्य के दोनों हिस्से अहम हैं। इस चोट के बाद फॉलो-अप एक्स-रे में गठिया दिखना आम है। साथ ही, इस समय-सीमा में, यह काफ़ी हद तक इस बात से अलग है कि लोग अपनी कोहनी के काम करने के बारे में क्या बताते हैं। एक्स-रे में दिखी कोई बात अपने आप कोई क्लिनिकल समस्या नहीं है, और सिर्फ़ उसके आधार पर आगे कोई दख़ल नहीं दिया जाना चाहिए।

संदर्भ

[1] Alvara CA, Biedron G, Dunn JC. Nonoperative management of olecranon fractures in elderly patients: a systematic review. Hand (N Y). 2020;17(4):734-9. https://doi.org/10.1177/1558944720944261

[2] Jia Y, Liu A, Guo T, Chen J, Yu W, Zhai J. Efficacy and safety of tension band wire versus plate for Mayo II olecranon fractures: a systematic review and meta-analysis. J Orthop Surg Res. 2022;17(1). https://doi.org/10.1186/s13018-022-03262-7

[3] Wang C, Li C. Modern fixation techniques versus traditional tension band wiring for olecranon fractures: a systematic review and meta-analysis. J Orthop Surg Res. 2025;20(1). https://doi.org/10.1186/s13018-025-06061-y

[4] Wiersma JP, de Klerk HH, Priester-Vink S, Doornberg JN, Bhasyam AR, van den Bekerom MP. Incidence of post-traumatic osteoarthritis in olecranon fractures and the role of fracture type: a systematic review. J Shoulder Elbow Surg. 2026. https://doi.org/10.1016/j.jse.2026.02.024

CQ HAND + UPPER LIMB
Dr Kieran Hirpara — Specialist Orthopaedic Surgeon
Suite 2, Level 1, Mater Private Hospital Rockhampton, 31 Ward Street, The Range, QLD 4700
Phone 07 4863 6556 · office@cqupperlimb.com.au · cqupperlimb.com.au