CQ HAND + UPPER LIMB
SPECIALIST ORTHOPAEDIC SURGEON

PATIENT INFORMATION — IN DEPTH

उंगली का फ्रैक्चर

उंगली का फ्रैक्चर उंगली की हड्डी (फैलेंक्स) के आर-पार या उसकी लंबाई के साथ-साथ हो सकता है।

Servier Medical Art / smart.servier.com, CC BY 4.0

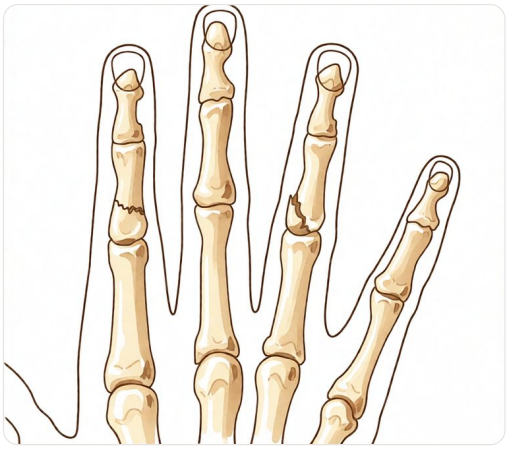

यह पृष्ठ मशीन द्वारा अनूदित है और अभी तक किसी चिकित्सक द्वारा जाँचा नहीं गया है। **अंग्रेज़ी संस्करण** ही आधिकारिक है।

आपको क्या महसूस होता है

उंगली का टूटना आमतौर पर किसी एक साफ़ पल में होता है। कोई गेंद आपकी उंगली के सिरे पर ज़ोर से लगकर उसे दबा देती है, आप अपने हाथ के बल गिर जाते हैं, या कोई सीधी चोट आपकी उंगली पर लगती है। उसी पल आपको चटकने या कड़कने की आवाज़ सुनाई दे सकती है या ऐसा महसूस हो सकता है। दर्द तुरंत शुरू हो जाता है, और उंगली जल्दी सूज जाती है। अक्सर कुछ ही घंटों में नील भी पड़ जाता है (चोट का नीला निशान)।

चोट वाली उंगली मुड़ी हुई या मरोड़ी हुई दिख सकती है, या उसमें बस इतना दर्द हो सकता है कि आप उसे हिला न सकें। आप देख सकते हैं कि मुट्ठी बनाने पर आपकी उंगलियां अब एक-दूसरे की सीध में नहीं रहतीं। बच्चों में, यही चोट अक्सर उंगली की जड़ पर होती है, और सबसे ज़्यादा छोटी उंगली और अंगूठे को चोट लगती है। कुचले हुए उंगली के सिरे में त्वचा फट सकती है, और कभी-कभी नाखून या उसके आसपास की त्वचा फट जाती है।

शुरुआती दिनों में, जब आप उंगली मोड़ने या कुछ पकड़ने की कोशिश करते हैं, तब दर्द सबसे तेज़ होता है। पेन पकड़ना, कमीज़ के बटन लगाना, या दरवाज़े का हैंडल घुमाना जैसे साधारण काम भी दर्द दे सकते हैं। शुरुआत में दर्द अक्सर रात में आपको जगा देता है। पहले दो से तीन सप्ताहों में, जैसे-जैसे हड्डी जुड़ना शुरू करती है, सूजन और दर्द धीरे-धीरे कम हो जाते हैं।

कुछ चेतावनी वाले लक्षणों पर उसी दिन कदम उठाना ज़रूरी है जिस दिन वे दिखें, अपने अगले अपॉइंटमेंट पर नहीं। अगर चोट वाली उंगली या जोड़ के ऊपर की त्वचा फटी हो, अगर हड्डी दिख रही हो, या अगर उंगली साफ़ तौर पर टेढ़ी (अपनी सामान्य शक्ल से हटी हुई) दिखती हो, तो उसी दिन इमरजेंसी विभाग जाएं। यही बात तब भी लागू होती है जब आपकी उंगली फीकी (सफ़ेद पड़ी हुई), ठंडी, सफ़ेद या नीली पड़ जाए, या अगर चोट के बाद अचानक उसमें महसूस करने या हिलाने-डुलाने की क्षमता चली जाए। अगर उंगली गर्म, लाल, सूजी हुई और दर्द भरी हो जाए, ख़ासकर बुखार के साथ, तो उसके लिए भी उसी दिन इमरजेंसी इलाज की ज़रूरत है। इनमें से किसी के लिए भी जीपी (आपके फैमिली डॉक्टर) के रेफ़रल की ज़रूरत नहीं है।

अगर दर्द सप्ताहों में कम नहीं हो रहा है, बढ़ रहा है, या आपको अपना हाथ इस्तेमाल करने या काम करने से रोक रहा है, तो अपने जीपी से मिलें या विशेषज्ञ से जांच के लिए कहें।

CQ HAND + UPPER LIMB
Dr Kieran Hirpara — Specialist Orthopaedic Surgeon
Suite 2, Level 1, Mater Private Hospital Rockhampton, 31 Ward Street, The Range, QLD 4700
Phone 07 4863 6556 · office@cqupperlimb.com.au · cqupperlimb.com.au

असल में क्या हो रहा है

उंगली का फ्रैक्चर आपकी उंगली के अंदर की छोटी हड्डियों में से किसी एक का टूटना है। हर उंगली में ऐसी तीन हड्डियां होती हैं, और अंगूठे में दो। फ्रैक्चर आमतौर पर तब होता है जब कोई सीधी चोट, गिरना, या खेल में लगी चोट हड्डी को उसकी सीमा से ज़्यादा मोड़ देती है। कभी-कभी एक साथ एक से ज़्यादा उंगलियां टूट जाती हैं, और उसी हादसे में कलाई या हाथ की हड्डियों को भी चोट लग सकती है।

टूटी हुई हड्डी सीध में रह सकती है या अपनी जगह से खिसक सकती है। जब वह खिसकती है, तो उस हड्डी से जुड़ी मांसपेशियां और टेंडन टूटे हुए टुकड़ों को खींचते हैं। टेंडन (कंडरा) वे डोरियां हैं जो मांसपेशी को हड्डी से जोड़ती हैं, और वे उंगली की हड्डियों के इतने करीब चलते हैं कि हड्डी के टूटते ही वे टुकड़ों को खींचने लगते हैं। इसी खींचने की वजह से टूटी उंगली मुड़ी हुई या छोटी दिख सकती है, और जब तक टुकड़े सीध से बाहर रहते हैं, तब तक वह सामान्य रूप से न पकड़ पाती है, न सीधी हो पाती है।

आपका शरीर तुरंत फ्रैक्चर की मरम्मत शुरू कर देता है। फ्रैक्चर के आसपास खून जमा हो जाता है, और हड्डी उस दरार के आर-पार फिर से जुड़ने लगती है, कुछ वैसे ही जैसे चटकी हुई टहनी पर नई लकड़ी चढ़कर वह भर जाती है। दिक़्क़त यह है कि फ्रैक्चर के आसपास की हर चीज़ भी भरती है। खून और सूजन निशान वाले ऊतक (स्कार टिश्यू) में बदल जाते हैं, जो टेंडनों को हड्डी से चिपका सकता है। क्योंकि टेंडन हड्डी से बिल्कुल सटकर रहते हैं और उनके बीच लगभग कुछ नहीं होता, इसलिए यह जकड़न तब भी हो सकती है जब फ्रैक्चर खुद मामूली था। यही वजह है कि अच्छी तरह जुड़ी हुई उंगली भी जकड़ी हुई और मुड़ने में धीमी रह सकती है।

अगर फ्रैक्चर उंगली के किसी जोड़ (पोर) की सतह तक पहुंच जाता है, तो जोड़ की चिकनी, फिसलने वाली सतहें अब आपस में ठीक से मेल नहीं खातीं, जिससे अपनी अलग समस्याएं पैदा होती हैं। उंगली के ज़्यादातर फ्रैक्चर बिना सर्जरी के ठीक हो जाते हैं, लेकिन कुछ फ्रैक्चर को, ख़ासकर जो खिसके हुए या अस्थिर हों, जुड़ने के दौरान स्थिर रखने के लिए मदद की ज़रूरत होती है।

हम इसके लिए क्या कर सकते हैं

डॉ. कीरन हिरपरा, माटर प्राइवेट हॉस्पिटल, रॉकहैम्पटन में ऊपरी अंग (कंधे से हाथ तक) के सर्जन, इलाज को आपकी खास चोट के अनुसार तय करते हैं। कुछ टूटी उंगलियां बिना ऑपरेशन के जुड़ जाती हैं, और कुछ में चोट के बाद जल्दी ही सर्जरी की ज़रूरत होती है, इसलिए जल्दी जांच करवाना मायने रखता है। मरीज़ आमतौर पर अपने जीपी के रेफ़रल से हमारे क्लिनिक आते हैं; अगर किसी फिजियोथेरेपिस्ट ने आपको हमसे मिलने की सलाह दी है, तब भी मेडिकेयर रिबेट पाने के योग्य होने के लिए आपको अपने जीपी से रेफ़रल लेना होगा। क्लिनिक में हम आपकी तकलीफ़ का इतिहास पूछते हैं, आपके हाथ की जांच करते हैं, और जहां ज़रूरत हो वहां एक्स-रे करवाते हैं। एक्स-रे से पता चलता है कि हड्डी अब भी सीध में है या नहीं, वह कितनी खिसकी है, और फ्रैक्चर किसी जोड़ की सतह तक पहुंचता है या नहीं।

उंगली के ज़्यादातर फ्रैक्चर का इलाज बिना सर्जरी के किया जा सकता है। अगर हड्डी स्थिर है या बस थोड़ी-सी अपनी जगह से हटी है, तो जुड़ने तक हम उसे स्प्लिंट या प्लास्टर (कास्ट) में स्थिर रखते हैं। टूटी उंगली का स्प्लिंट अक्सर उंगली की जड़ वाले जोड़ (पोर) को मुड़ा हुआ और उंगली के जोड़ों को सीधा रखता है, और इसमें आपकी कलाई हिलने के लिए खुली रह सकती है। कुछ चोटों में इसके बजाय थोड़ा-सा लगातार खिंचाव (ट्रैक्शन) देकर हड्डी को थामा जाता है, जिससे बिना ऑपरेशन के टुकड़े सीध में बने रहते हैं। चोट वाली उंगली को उसकी बगल वाली उंगली के साथ टेप से बांधना उसे सहारा देने का एक और तरीका है, और यह बच्चों की उंगली के कई फ्रैक्चर में अच्छा काम करता है। जहां ज़रूरत हो, हम दोबारा इमेजिंग जांच (जैसे एक्स-रे) करके उंगली पर नज़र रखते हैं, और जब फ्रैक्चर इसे सह सके, तब हम चरण-दर-चरण उंगली को हिलाना शुरू करवाते हैं। जल्दी हिलाना इसलिए ज़रूरी है क्योंकि जो उंगली बहुत लंबे समय तक स्थिर रखी जाती है, वह जकड़ जाती है, भले ही हड्डी अच्छी तरह जुड़ जाए।

शुरुआत से ही सर्जरी की सलाह तब दी जाती है जब हड्डी बहुत ज़्यादा खिसकी हुई हो, जब वह अपनी जगह पर न टिके, या जब फ्रैक्चर उंगली के किसी जोड़ (पोर) तक पहुंच जाए और उसकी सतहें आपस में मेल न खाएं। कुछ पैटर्न में इसकी हमेशा ज़रूरत होती है, जैसे ऐसा जोड़ जो एक साथ टूट भी गया हो और अपनी जगह से खिसक भी गया हो (डिसलोकेशन), या बच्चे में नाखून के पास का ऐसा फ्रैक्चर जिसके नीचे की त्वचा फटी हो। आपकी अपनी ज़रूरतें भी मायने रखती हैं: जिस मिस्त्री या कारीगर (ट्रेडी) को मज़बूत पकड़

चाहिए, वह हल्का काम करने वाले व्यक्ति से अलग विकल्प चुन सकता है। सर्जरी का मकसद टुकड़ों को सही स्थिति में थामे रखना है, ताकि जुड़ने के दौरान उंगली हिल सके। हम आपके साथ विकल्पों पर बात करेंगे, जिसमें यह भी शामिल है कि हर रास्ते का दर्द, जकड़न, और आपकी उंगली के अंतिम रूप और ताकत पर क्या असर होता है, और आप और हम मिलकर फ़ैसला करते हैं।

आप जो भी रास्ता चुनें, पहले सप्ताह मिलते-जुलते होते हैं। सूजन कम होने तक दर्द निवारक दवाएं आपको आराम में रखती हैं। हड्डी जुड़ने के दौरान आप उंगली को धक्कों और ज़ोर से बचाकर रखते हैं। हैंड थेरेपी आपकी चोट के लिए सही चरण पर शुरू होती है, ऐसी एक्सरसाइज़ के साथ जो जुड़ती हुई हड्डी को छेड़े बिना उंगली का मुड़ना और सीधा होना वापस लाती हैं।

क्या उम्मीद करें

ज़्यादातर टूटी उंगलियां अच्छी तरह ठीक हो जाती हैं, लेकिन हड्डी जुड़ने में जितना समय लगता है, उंगली को सामान्य महसूस होने में अक्सर उससे ज़्यादा समय लगता है। कई फ्रैक्चर 4 सप्ताह के अंदर जुड़ जाते हैं, और ज़्यादातर 5 से 9 सप्ताह के बीच ठीक हो जाते हैं। जुड़ने का औसत समय लगभग 6 सप्ताह है। उन सप्ताहों के दौरान उंगली स्प्लिंट या प्लास्टर में सुरक्षित रहती है, और दर्द व सूजन लगातार कम होते जाते हैं। जब फ्रैक्चर इसे सह सके, तब हिलना-डुलना चरण-दर-चरण वापस आता है।

आपको कितना कामकाज वापस मिलता है, यह फ्रैक्चर पर ही निर्भर करता है। उंगली की छोटी हड्डियों के फ्रैक्चर आमतौर पर अच्छी तरह ठीक होते हैं, और ज़्यादातर लोगों को नौ सप्ताह तक अच्छा कामकाज वापस मिल जाता है। कुछ पैटर्न कठिन होते हैं: उंगली के जोड़ों (पोरों) के पास के फ्रैक्चर, कई टुकड़ों वाले फ्रैक्चर, और ऐसे फ्रैक्चर जिनके आसपास की त्वचा बुरी तरह क्षतिग्रस्त हो, उंगली को आपकी उम्मीद से ज़्यादा जकड़ी हुई या कमज़ोर छोड़ सकते हैं। इलाज के बाद सबसे आम रुकावट जकड़न है, और यह तब भी हो सकती है जब हड्डी पूरी तरह से जुड़ गई हो। इसीलिए जहां भी सुरक्षित हो, आपकी उंगली को जल्दी हिलाया जाता है, और इसीलिए हैंड थेरेपी इतनी ज़रूरी है।

रास्ते में कुछ चीज़ें गलत हो सकती हैं। कभी-कभी हड्डी धीरे जुड़ती है या बिल्कुल नहीं जुड़ती। कभी-कभी वह गलत स्थिति में जुड़ जाती है, जिससे यह सीमित हो सकता है कि उंगली कितनी मुड़ और सीधी हो सकती है। अगर उंगली के किसी जोड़ (पोर) के पास का फ्रैक्चर सीध से हटकर जुड़ता है, तो उस जोड़ का मुड़ना और सीधा होना कम हो सकता है। इन्हीं समस्याओं की वजह से आपके सर्जन जुड़ने के दौरान एक्स-रे से उंगली की जांच करते हैं, और इसीलिए अपने स्प्लिंट या प्लास्टर से जुड़े निर्देशों का पालन करना ज़रूरी है।

सर्जरी के बाद, हड्डी को पिन, स्क्रू (पेंच) या एक छोटी प्लेट से अपनी जगह पर थामा जाता है, ताकि उंगली जल्दी हिलना शुरू कर सके। ज़्यादातर लोगों को अच्छा हिलना-डुलना और पकड़ की ताकत वापस मिल जाती है, और कई लोग, जितनी उंगली इजाज़त दे, अपने सामान्य काम और गतिविधियों पर लौट आते हैं। सर्जरी के बाद हैंड थेरेपी एक्सटेंड रिहैबिलिटेशन (Extend Rehabilitation) में रूबी डूलन के साथ होती है। रूबी आपकी एक्सरसाइज़ तय करती हैं और इस दौरान आपको जिस भी स्प्लिंट की ज़रूरत हो, वह बनाती हैं।

अगर दर्द या जकड़न सप्ताहों में कम नहीं हो रही है, बढ़ रही है, या आपको काम करने या अपना हाथ इस्तेमाल करने से रोक रही है, तो अपने जीपी से मिलें या विशेषज्ञ से जांच के लिए कहें।

डॉक्टर को कब दिखाएं

अगर आपकी उंगली साफ़ तौर पर मुड़ी हुई या मरोड़ी हुई दिखे, अगर चोट के ऊपर की त्वचा फटी हो, अगर हड्डी दिख रही हो, अगर उंगली फीकी (सफ़ेद पड़ी हुई), ठंडी, सफ़ेद या नीली पड़ जाए, या अगर अचानक उसमें महसूस करने या हिलाने-डुलाने की क्षमता चली जाए, तो तुरंत इलाज करवाएं। जो उंगली गर्म, लाल, सूजी हुई और दर्द भरी हो जाए, ख़ासकर बुखार के साथ, उसके लिए भी उसी दिन इमरजेंसी इलाज की ज़रूरत है। इनमें से किसी के लिए भी आपको जीपी के रेफ़रल की ज़रूरत नहीं है। अगर आप क्लिनिक से संपर्क नहीं कर पा रहे हैं, तो अपने सबसे नज़दीकी इमरजेंसी विभाग जाएं।

CQ HAND + UPPER LIMB
Dr Kieran Hirpara — Specialist Orthopaedic Surgeon
Suite 2, Level 1, Mater Private Hospital Rockhampton, 31 Ward Street, The Range, QLD 4700
Phone 07 4863 6556 · office@cqupperlimb.com.au · cqupperlimb.com.au

अगर दर्द सप्ताहों में कम नहीं हो रहा है, अगर यह बढ़ रहा है, या अगर हड्डी जुड़ने के दौरान सूजन, हिलना-डुलना या पकड़ हर सप्ताह बेहतर नहीं हो रहे हैं, तो अपने जीपी से मिलें या विशेषज्ञ से जांच के लिए कहें। उंगली की कुछ चोटें शुरू में मामूली दिखती हैं लेकिन फिर भी उनकी ठीक से जांच ज़रूरी होती है, इसलिए जो भी उंगली दर्द कर रही हो, सूजी हुई हो, या सामान्य रूप से हिल नहीं रही हो, उसके अपने आप ठीक होने का इंतज़ार करने के बजाय उसकी जांच करवा लेना अच्छा है।

विस्तार से

यह हिस्सा आपके अपने इलाज के फ़ैसलों के लिए ज़रूरी जानकारी से आगे जाता है। उंगली के फ्रैक्चर के बारे में यह अतिरिक्त जानकारी पढ़ने लायक है, क्योंकि इसमें दो ऐसे नतीजे हैं जो आम तरीके से उलट जाते हैं: उंगली के सिरे के खुले फ्रैक्चर में बचाव के लिए दी जाने वाली एंटीबायोटिक मदद करती नहीं दिखतीं, और बीच वाले पोर के कठिन जोड़ वाले फ्रैक्चर के लिए, हड्डी को पकड़ने (फिक्सेशन) का कोई भी तरीका दूसरों से बेहतर साबित नहीं हुआ है।

उंगली के सिरे के खुले फ्रैक्चर में एंटीबायोटिक संक्रमण कम नहीं करतीं

आखिरी हड्डी (डिस्टल फैलेंक्स) का खुला फ्रैक्चर, यानी घाव से हड्डी का बाहर दिखना, आमतौर पर कुचलने के बाद होता है। इसमें इस आम सिद्धांत के आधार पर बचाव के लिए एंटीबायोटिक नियमित रूप से दी जाती हैं कि खुले फ्रैक्चर में इनकी ज़रूरत होती है।

यहां प्रमाण इसका समर्थन नहीं करते। **353** मरीज़ों में, नतीजे **आखिरी हड्डी के खुले फ्रैक्चर के बाद सतही संक्रमण की दर पर बचाव के लिए दी गई एंटीबायोटिक का कोई असर दिखाने में नाकाम रहे**, और लेखकों का निष्कर्ष है कि ध्यान **बचाव के लिए एंटीबायोटिक देने के बजाय जल्दी से घाव धोने (इरिगेशन) और गंदा व मरा हुआ ऊतक निकालने (डीब्राइडमेंट) पर होना चाहिए** [1]।

फ़र्क घाव को साफ़ करने और उस पर दवा देने के बीच है। घाव को धोकर और साफ़ करके गंदगी को भौतिक रूप से निकालना ही संक्रमण कम करता है; इस स्थिति में एंटीबायोटिक से इसमें कोई अतिरिक्त फ़ायदा नहीं दिखा। बेवजह एंटीबायोटिक इस्तेमाल की कीमतों को देखते हुए, यह जानना उपयोगी है कि घाव की अच्छी देखभाल के बाद इन्हें न देना प्रमाण पर आधारित है, भूल पर नहीं।

बीच वाले जोड़ के फ्रैक्चर-डिसलोकेशन में, कोई तरीका सबसे आगे नहीं

प्रॉक्सिमल इंटरफैलेंजियल जोड़ (उंगली का बीच वाला जोड़) पर फ्रैक्चर-डिसलोकेशन (हड्डी टूटने के साथ जोड़ का अपनी जगह से खिसक जाना) हाथ की कठिन चोटों में से हैं: एक छोटा जोड़, जिसकी सतह टूटी हुई है, और जिसे वापस जगह पर बिठाना और हिलते हुए भी जगह पर बनाए रखना होता है।

735 मरीज़ों में, यह तुलना इसीलिए सीख देने वाली है क्योंकि यह विकल्पों को अलग नहीं कर पाती: **त्वचा के आर-पार तार डालकर फिक्सेशन (परक्यूटेनियस फिक्सेशन) से ऑपरेशन के बाद जोड़ सबसे ज़्यादा हिल-डुल सका**, **एक्सटेंशन-ब्लॉक पिनिंग से पकड़ की ताकत सबसे ज़्यादा रही**, और **इलाज का कोई भी तरीका या फ्रैक्चर का कोई भी प्रकार लगातार दूसरे से बेहतर नतीजे नहीं दे सका** [2]।

जहां जोड़ की आधी से ज़्यादा सतह प्रभावित हो, वहां दोबारा बनाने का एक विकल्प है हैमेट हड्डी (कलाई की एक हड्डी) से लिए गए ग्राफ्ट से उसे फिर से बनाना। **235** मरीज़ों में, हेमी-हैमेट आर्थ्रोप्लास्टी भरोसेमंद और असरदार पाई गई, जिससे लक्षणों में राहत मिली और काम करने की क्षमता वापस आई [3]।

असली दुश्मन जकड़न क्यों है

ये चोटें इसलिए कठिन नहीं हैं कि हड्डी जुड़ती नहीं, उंगली के फ्रैक्चर आसानी से जुड़ जाते हैं। कठिनाई यह है कि उंगली जकड़ जाती है।

CQ HAND + UPPER LIMB
Dr Kieran Hirpara — Specialist Orthopaedic Surgeon
Suite 2, Level 1, Mater Private Hospital Rockhampton, 31 Ward Street, The Range, QLD 4700
Phone 07 4863 6556 · office@cqupperlimb.com.au · cqupperlimb.com.au

उंगली को मोड़ने वाले (फ्लेक्सर) और सीधा करने वाले (एक्सटेंसर) टेंडन हड्डी से बिल्कुल सटकर चलते हैं और उनके बीच बहुत कम नरम ऊतक होता है, इसलिए फ्रैक्चर के आसपास का खून और सूजन निशान वाले ऊतक (स्कार टिश्यू) में बदल जाते हैं, जो टेंडनों को हड्डी से चिपका देता है। यह प्रक्रिया कुछ ही सप्ताह में काफ़ी आगे बढ़ जाती है, और एक बार जम जाने के बाद इसे पलटना मुश्किल होता है।

इसीलिए जहां भी फ्रैक्चर इतना स्थिर हो कि अनुमति दे, वहां उंगली के फ्रैक्चर को जल्दी हिलाया-डुलाया जाता है, और इसीलिए फिक्सेशन का तरीका कुछ हद तक इस आधार पर चुना जाता है कि वह हिलने-डुलने की अनुमति देता है या नहीं, न कि सिर्फ़ इस पर कि वह हड्डी को कितनी मज़बूती से पकड़ता है। इससे वह ऊपर से उलटी लगने वाली स्थिति भी समझ में आती है, जिसमें एक्स-रे पर फ्रैक्चर पूरी तरह जुड़ा दिखता है और उंगली मुड़ती नहीं, समस्या कभी हड्डी थी ही नहीं।

संदर्भ

[1] Metcalfe D, Aquilina AL, Hedley HM. Prophylactic antibiotics in open distal phalanx fractures: systematic review and meta-analysis. J Hand Surg Eur Vol. 2015;41(4):423-30. https://doi.org/10.1177/1753193415601055

[2] Demino C, Yates M, Fowler JR. Surgical management of proximal interphalangeal joint fracture-dislocations: a systematic review. Hand (N Y). 2019;16(4):453-60. https://doi.org/10.1177/1558944719873152

[3] Faulkner H, Graham DJ, Hile M, Lawson RD, Sivakumar BS. Hemi-hamate arthroplasty for base of middle phalanx fracture: a systematic review. Hand (N Y). 2021;18(2):300-6. https://doi.org/10.1177/15589447211014623

CQ HAND + UPPER LIMB
Dr Kieran Hirpara — Specialist Orthopaedic Surgeon
Suite 2, Level 1, Mater Private Hospital Rockhampton, 31 Ward Street, The Range, QLD 4700
Phone 07 4863 6556 · office@cqupperlimb.com.au · cqupperlimb.com.au