CQ HAND + UPPER LIMB
SPECIALIST ORTHOPAEDIC SURGEON

PATIENT INFORMATION — IN DEPTH

उंगली के सिरे की चोटें

मैलेट फिंगर — उंगली का सिरा नीचे लटक जाता है, क्योंकि उंगली के आखिरी हिस्से पर उसे सीधा करने वाला (एक्सटेंसर) टेंडन फट गया है या हड्डी का एक छोटा टुकड़ा खींचकर उखाड़ लाया है।

Kieran Hirpara 4.0

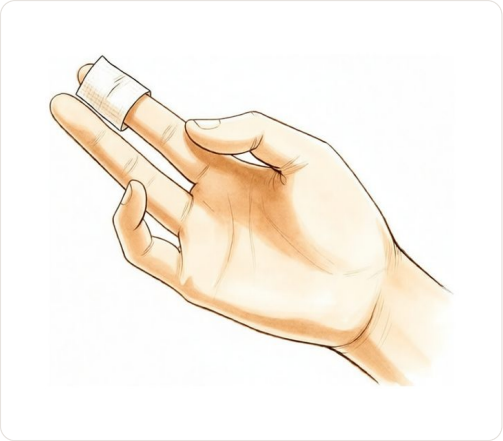

यह पृष्ठ मशीन द्वारा अनूदित है और अभी तक किसी चिकित्सक द्वारा जाँचा नहीं गया है। **अंग्रेज़ी संस्करण** ही आधिकारिक है।

आपको क्या महसूस होता है

उंगली के सिरे की चोट में दर्द आमतौर पर ठीक उंगली के आखिरी हिस्से पर होता है, जहां त्वचा, नाखून और हड्डी एक-दूसरे के बहुत पास होते हैं। दर्द अक्सर तेज़ या धड़कता हुआ होता है, और यह आमतौर पर तब बढ़ जाता है जब उंगली कहीं टकराती है, आप कोई चीज़ पकड़ते हैं, या सिरे पर दबाव डालते हैं। टाइप करना, कपड़ों के बटन लगाना, सिक्के उठाना और चाबी घुमाना, ये सब मुश्किल लग सकते हैं, क्योंकि सारा भार उंगली के सिरे पर ही पड़ता है।

उंगली सुन्न या कमज़ोर, या दोनों, महसूस हो सकती है। हो सकता है आपको लगे कि सिरा अनाड़ी-सा हो गया है (ठीक से काबू में नहीं रहता), या आप सतह की बनावट पहले की तरह महसूस नहीं कर पाते। नाखून के आसपास सूजन और छूने पर दर्द होना आम है, और खुद नाखून को भी नुकसान हो सकता है। पहले कुछ दिनों में दर्द से अक्सर लोगों की रात में नींद खुल जाती है, और हाथ का इस्तेमाल करने के बाद दर्द बढ़ सकता है।

कुछ लोग पाते हैं कि घाव भर जाने के काफ़ी समय बाद भी उनकी उंगली का सिरा ठंड पर प्रतिक्रिया करता है। ठंडी हवा, ठंडा पानी या ठंडा दिन सिरे में दर्द पैदा कर सकता है या उसे ज़रूरत से ज़्यादा संवेदनशील बना सकता है। यह आमतौर पर समय के साथ बेहतर हो जाता है।

अगर उंगली का कोई हिस्सा कटकर अलग हो गया है, तो तुरंत इमरजेंसी विभाग जाएं और कटा हुआ हिस्सा अपने साथ ले जाएं। उसे गीली जाली (गॉज़) या गीले साफ़ कपड़े में लपेटें, एक बंद (सील की हुई) प्लास्टिक की थैली में रखें, और उस थैली को बर्फ़ पर या बर्फ़ वाले पानी में रखें। कटे हुए हिस्से को कभी भी सीधे बर्फ़ पर न रखें।

अगर उंगली गर्म, लाल, सूजी हुई और दर्द भरी हो जाए, खासकर बुखार के साथ, तो उसी दिन इमरजेंसी विभाग जाएं। यही बात तब भी लागू होती है जब फ्रैक्चर (हड्डी टूटना) या जोड़ के ऊपर की त्वचा खुल गई हो, हड्डी दिख रही हो, या उंगली साफ़ तौर पर टेढ़ी (बेडौल) दिख रही हो। अगर उंगली फीकी (सफ़ेद पड़ी हुई), ठंडी, सफ़ेद या नीली पड़ जाए, या चोट के बाद अचानक उसमें महसूस करने या उसे हिलाने की क्षमता चली जाए, तो उसे भी उसी दिन इमरजेंसी देखभाल की ज़रूरत है।

अगर लक्षण शांत नहीं हो रहे हैं, सप्ताहों में बिगड़ते जा रहे हैं, रात में आपकी नींद खोल देते हैं, या आपको काम करने या हाथ का इस्तेमाल करने से रोकते हैं, तो अपने जीपी (आपके फैमिली डॉक्टर) से मिलें या किसी विशेषज्ञ से जांच के लिए कहें।

CQ HAND + UPPER LIMB
Dr Kieran Hirpara — Specialist Orthopaedic Surgeon
Suite 2, Level 1, Mater Private Hospital Rockhampton, 31 Ward Street, The Range, QLD 4700
Phone 07 4863 6556 · office@cqupperlimb.com.au · cqupperlimb.com.au

असल में क्या हो रहा है

उंगली के सिरे की चोट का मतलब है उंगली के बिल्कुल आखिरी हिस्से को हुआ नुकसान, जहां त्वचा, नाखून, हड्डी और नर्व (तंत्रिका) के सिरे एक-दूसरे से सटकर भरे होते हैं। उंगली का सिरा हाथ के सबसे ज़्यादा काम आने वाले हिस्सों में से एक है। लगभग हर चीज़ को महसूस करने, पकड़ने और संभालने के लिए आप इसी सतह का इस्तेमाल करते हैं, इसलिए वहां की छोटी-सी चोट पर भी ध्यान जाता है।

हर उंगली के सिरे में हड्डी का एक छोटा टुकड़ा, वह परत जिससे नाखून उगता है (नेल बेड), और नर्व का एक घना जाल होता है जो छूने और तापमान की जानकारी देता है। जब कोई चीज़ उंगली के सिरे को कुचल देती है, काट देती है या फंसा लेती है, तो इनमें से किसी को भी एक साथ नुकसान पहुंच सकता है। इसीलिए जिन लक्षणों के बारे में आपने अभी पढ़ा, वे अक्सर एक साथ आते हैं: वहां दर्द जहां सब कुछ पास-पास होता है, चोटिल नर्व के कारण सुन्नपन, और नाखून के आसपास सूजन।

नेल बेड अपने आकार से कहीं ज़्यादा मायने रखता है। यह नाखून की प्लेट के नीचे ऊतक की एक पतली परत है, कुछ-कुछ उस क्यारी जैसी जिसमें पौधा उगता है। अगर यह कट जाए और ऊबड़-खाबड़ छोड़ दिया जाए, या खिसके हुए हड्डी के टुकड़े के ऊपर भर जाए, तो बाद में उगने वाला नाखून फटा हुआ, धारीदार या मुड़ा हुआ (हुक जैसा) हो सकता है। इसीलिए जब नेल बेड भी चोट में शामिल हो, तो देखने में मामूली लगने वाली चोट को भी गंभीरता से लिया जाता है।

अगर सिरा आंशिक रूप से या पूरी तरह कटकर अलग हो गया है, तो चोट में त्वचा, हड्डी और सिरे को खून पहुंचाने वाली छोटी-छोटी खून की नलियां शामिल होती हैं। हर हिस्सा कितना प्रभावित है, इसी से तय होता है कि क्या किया जा सकता है, ऐसी ड्रेसिंग (घाव की पट्टी) से लेकर जो उंगली को उसके अपने किनारों से अंदर की ओर भरने देती है, कटे हुए हिस्से को वापस जोड़ने तक। सही हालात मिलने पर उंगली के सिरे में खुद को भरने की असली क्षमता भी होती है, इसीलिए इलाज को उतना ही सरल रखा जाता है जितना चोट इजाज़त देती है।

बच्चों में उंगली के सिरे की चोटें अक्सर होती हैं, ज़्यादातर घर पर दरवाज़े या खिड़की में, और इनमें से ज़्यादातर को रोका जा सकता है।

हम इसके लिए क्या कर सकते हैं

डॉ. कीरन हिरपरा, माटर प्राइवेट हॉस्पिटल, रॉकहैम्पटन में ऊपरी अंग (कंधे से हाथ तक) के सर्जन, इलाज को आपकी खास चोट के अनुसार तय करते हैं। उंगली के सिरे की कुछ चोटें बिना ऑपरेशन के भर जाती हैं, और कुछ में जल्दी सर्जरी की ज़रूरत होती है, इसलिए जल्दी जांच करवाना मायने रखता है। मरीज़ आमतौर पर अपने जीपी (आपके फैमिली डॉक्टर) के रेफ़रल से हमारे क्लिनिक आते हैं; अगर किसी फिजियोथेरेपिस्ट ने आपको हमसे मिलने की सलाह दी है, तब भी मेडिकेयर रिबेट पाने के योग्य होने के लिए आपको अपने जीपी से रेफ़रल लेना होगा। क्लिनिक में हम आपकी पूरी बात सुनते हैं, उंगली की जांच करते हैं, और जहां ज़रूरत हो वहां इमेजिंग (एक्स-रे जैसे स्कैन) करवाते हैं।

उंगली के सिरे की बहुत-सी चोटों का इलाज बिना सर्जरी के किया जाता है। घाव को नम और सुरक्षित रखने वाली ड्रेसिंग सिरे को उसके अपने किनारों से अंदर की ओर भरने देती है, और यह तब भी काम कर सकता है जब हड्डी का एक छोटा टुकड़ा दिख रहा हो। सही हालात मिलने पर उंगली के सिरे में अपना आकार और महसूस करने की क्षमता दोबारा बनाने की असली क्षमता होती है। जो ड्रेसिंग हवा और नमी को आर-पार जाने देती है, वह बदलते समय, खासकर शुरुआत में, आमतौर पर ज़्यादा आरामदेह रहती है, और उससे घाव भरने का समय भी बेहतर दिखता है। कुछ ड्रेसिंग से अस्पताल में रुकने या ऑपरेशन थिएटर में जाने की ज़रूरत नहीं पड़ती। इस रास्ते की मुख्य कीमत समय है, साथ में नियमित रूप से ड्रेसिंग बदलना, लेकिन यह बोझ अस्थायी है। घाव बंद हो जाने के बाद, हैंड थेरेपी (हाथ की विशेषज्ञ थेरेपी) आपको हिलने-डुलने की क्षमता दोबारा बनाने और उंगली को फिर से काम में लाने में मदद करती है।

सर्जरी पर तब विचार किया जाता है जब चोट खुद उसकी मांग करे, सिर्फ़ ड्रेसिंग के नाकाम होने के बाद ही नहीं। अगर उंगली का कोई हिस्सा कटकर अलग हो गया है, तो हम उसे वापस जोड़ सकते हैं, जिससे दिखावट और काम करने की क्षमता दोनों वापस आती हैं। जहां सिरे को नई त्वचा से ढकने की ज़रूरत हो, वहां ऊतक को खिसकाकर घाव तक लाने के कई तरीके हैं, जिन्हें इस आधार पर चुना जाता है

कि नुकसान कहां है और क्या खुला है। अगर नेल बेड कट गया है, तो हम उसकी सावधानी से मरम्मत करते हैं, क्योंकि ऊबड़-खाबड़ नेल बेड से उगने वाला नाखून फटा हुआ, धारीदार या मुड़ा हुआ (हुक जैसा) हो सकता है। इस ऑपरेशन का अपना अलग पेज है, और उसके बाद क्या उम्मीद करें, यह अगले हिस्से में बताया गया है।

क्या उम्मीद करें

उंगली के सिरे की ज़्यादातर चोटें सही इलाज मिलने पर अच्छी तरह ठीक हो जाती हैं। उंगली के सिरे में खुद को भरने की असली क्षमता होती है, और त्वचा, नेल बेड और नर्व का सावधानी से किया गया इलाज आमतौर पर आपको ऐसा उंगली का सिरा दे सकता है जो अच्छा दिखे और अच्छी तरह काम करे। बहुत-सी चोटें बिना ऑपरेशन के भर जाती हैं, और उस रास्ते की मुख्य कीमत समय और नियमित रूप से ड्रेसिंग बदलना है, कोई स्थायी नुकसान नहीं। घाव बंद हो जाने के बाद, हैंड थेरेपी आपको हिलने-डुलने की क्षमता दोबारा बनाने और उंगली को फिर से काम में लाने में मदद करती है।

ठीक होना तुरंत नहीं, धीरे-धीरे होता है। सिरे में महसूस करने की क्षमता अक्सर धीरे-धीरे लौटती है, और हो सकता है वह बिल्कुल पहले जैसी महसूस न हो। कुछ लोग पाते हैं कि घाव भर जाने के काफ़ी समय बाद भी उंगली का सिरा ठंड पर प्रतिक्रिया करता है, और यह आमतौर पर समय के साथ बेहतर हो जाता है। सुन्नपन, छूने पर दर्द और नाखून में बदलाव को शांत होने में भी कुछ सप्ताह से लेकर कुछ महीने लग सकते हैं। अगर उंगली का कोई हिस्सा वापस जोड़ा गया है, तो हो सकता है उंगली चोट से पहले जैसी बिल्कुल महसूस न हो या काम न करे, लेकिन फिर भी वह आपको उपयोगी काम करने की क्षमता, अच्छी दिखावट, और काम और रोज़मर्रा के कामों पर लौटने का मौका दे सकती है।

अगर उंगली के सिरे की चोट का इलाज न किया जाए, या नेल बेड की सावधानी से मरम्मत न की जाए, तो समस्याएं शांत होने के बजाय बनी रहती हैं। ऊबड़-खाबड़ नेल बेड से उगने वाला नाखून फटा हुआ, धारीदार या मुड़ा हुआ (हुक जैसा) ही रह सकता है। नर्व के जिस नुकसान का इलाज न किया जाए, वह स्थायी सुन्नपन या लगातार बना रहने वाला दर्द छोड़ सकता है। कुछ लोगों को घाव भर जाने के बाद उंगली के सिरे में लंबे समय तक दर्द रहता है, और जिन लोगों की उंगली का कोई हिस्सा हटाया जाता है, उनमें से लगभग तीन में से एक व्यक्ति लंबे समय तक नर्व के दर्द की बात बताता है। इन चोटों के बाद संक्रमण (इन्फेक्शन) असामान्य है, 2.5%, लेकिन अगर उंगली गर्म, लाल, सूजी हुई और दर्द भरी हो जाए, खासकर बुखार के साथ, तो उसी दिन इमरजेंसी विभाग जाएं।

ठीक होने के दौरान चेतावनी के संकेतों पर नज़र रखें। अगर उंगली फीकी (सफ़ेद पड़ी हुई), ठंडी, सफ़ेद या नीली पड़ जाए, या चोट के बाद अचानक उसमें महसूस करने या उसे हिलाने की क्षमता चली जाए, तो उसी दिन इमरजेंसी विभाग जाएं। अगर लक्षण शांत नहीं हो रहे हैं, सप्ताहों में बिगड़ते जा रहे हैं, रात में आपकी नींद खोल देते हैं, या आपको काम करने या हाथ का इस्तेमाल करने से रोकते हैं, तो अपने जीपी से मिलें या किसी विशेषज्ञ से जांच के लिए कहें।

डॉक्टर को कब दिखाएं

उंगली के सिरे की ज़्यादातर चोटें जीपी के पास जाने या सामान्य अपॉइंटमेंट तक इंतज़ार कर सकती हैं, लेकिन कुछ नहीं कर सकतीं। अगर उंगली का कोई हिस्सा कटकर अलग हो गया है, तो तुरंत इमरजेंसी विभाग जाएं और कटा हुआ हिस्सा अपने साथ ले जाएं। अगर उंगली गर्म, लाल, सूजी हुई और दर्द भरी हो जाए, खासकर बुखार के साथ, या अगर वह फीकी (सफ़ेद पड़ी हुई), ठंडी, सफ़ेद या नीली पड़ जाए, तो उसी दिन इमरजेंसी विभाग जाएं। यही बात तब भी लागू होती है जब चोट के बाद अचानक उंगली में महसूस करने या उसे हिलाने की क्षमता चली जाए, या फ्रैक्चर या जोड़ के ऊपर की त्वचा खुल गई हो, हड्डी दिख रही हो, या उंगली साफ़ तौर पर टेढ़ी (बेडौल) दिख रही हो। जिन अंगूठियों ने उंगली को फंसा लिया हो या फाड़ दिया हो, वे गंभीर चोटें पहुंचा सकती हैं जिनके लिए विशेषज्ञ की देखभाल चाहिए। अगर लक्षण शांत नहीं हो रहे हैं, सप्ताहों में बिगड़ते जा रहे हैं, रात में आपकी नींद खोल देते हैं, या आपको काम करने या हाथ का इस्तेमाल करने से रोकते हैं, तो अपने जीपी से मिलें या किसी विशेषज्ञ से जांच के लिए कहें।

CQ HAND + UPPER LIMB
Dr Kieran Hirpara — Specialist Orthopaedic Surgeon
Suite 2, Level 1, Mater Private Hospital Rockhampton, 31 Ward Street, The Range, QLD 4700
Phone 07 4863 6556 · office@cqupperlimb.com.au · cqupperlimb.com.au

विस्तार से

यह हिस्सा आपके अपने इलाज के फ़ैसलों के लिए ज़रूरी जानकारी से आगे जाता है। उंगली के सिरे की चोटों के बारे में यह अतिरिक्त जानकारी पढ़ने लायक है, क्योंकि नतीजों का सबसे अच्छा मेल देने वाला इलाज वह है जिसमें कोई ऑपरेशन होता ही नहीं, और यह नतीजा घाव को बंद करने की सहज इच्छा के उलट जाता है।

खुला छोड़कर भरने देना, बंद करने से बेहतर नतीजे देता है

जब उंगली का सिरा कटकर अलग हो जाता है, तो दोबारा बनाने के विकल्प हैं फ्लैप (पास से खिसकाया गया ऊतक का टुकड़ा), ग्राफ्ट, या ड्रेसिंग और समय — यानी घाव को किनारों से अंदर की ओर अपने आप बंद होने देना (सेकेंडरी इंटेंशन)।

अपने आप भरने के **1,592** मामलों की समीक्षा में, ड्रेसिंग और सुरक्षा वाले स्प्लिंट से घाव की बिना ऑपरेशन वाली देखभाल मरीज़ों को **उंगली को स्थिर रखने और ऊतक लेने वाली जगह की परेशानियों से बचने** देती है, **लगभग सामान्य संवेदना और बहुत कम ठंड-असहनीयता** हासिल करती है, और **काम पर जल्दी लौटना** संभव बनाती है [1]।

चार अलग-अलग फ़ायदे, और हर एक सर्जरी वाले विकल्पों की एक खास कीमत का जवाब है। फ्लैप के लिए कहीं और से ऊतक लेना पड़ता है, जिससे दूसरा घाव बनता है और अक्सर उसके भरने तक उंगली को स्थिर रखना पड़ता है। फ्लैप का ऊतक अपनी नर्व सप्लाई साथ लाता है, जो उंगली के सिरे की नहीं होती, इसलिए संवेदना की गुणवत्ता अलग होती है। ठंड बर्दाश्त न होना, जो उंगली के सिरे की चोट के बाद लंबे समय की एक कम आंकी गई शिकायत है, अपने आप भरने में बहुत कम बताई गई है।

उंगली के सिरे में, सही हालात मिलने पर, अपना आकार और संवेदना दोबारा बनाने की अद्भुत क्षमता होती है, खासकर जहां हड्डी खुली न हो। बिना ऑपरेशन वाले रास्ते की मुख्य कीमतें हैं इसमें लगने वाला समय और ड्रेसिंग बदलना, जो एक असली बोझ है लेकिन अस्थायी है।

जहां ग्राफ्ट लगाया जाता है, वहां उम्र से बचने की संभावना का अंदाज़ा मिलता है

कम्पोज़िट ग्राफ्टिंग, यानी कटे हुए हिस्से को खून की नलियां दोबारा जोड़े बिना ग्राफ्ट की तरह वापस लगाना, **720** मरीज़ों में देखने और काम करने लायक उंगली वापस लाने के लिए संभव और असरदार बताई गई है; ज़्यादातर मामलों में ग्राफ्ट बच गया, और **कम उम्र के लोगों में बचने का पैटर्न ज़्यादा महत्वपूर्ण रहा** [2]।

फ़ैसला लेने से पहले उम्र का यह असर जानना उपयोगी है, क्योंकि जो कम्पोज़िट ग्राफ्ट नाकाम हो जाता है, वह एक घाव छोड़ जाता है जिसे फिर बिना ऑपरेशन वाले रास्ते से ही भरना पड़ता है, और बीच में समय बर्बाद हो चुका होता है।

रिप्लांटेशन: यह क्या वापस ला सकता है और क्या नहीं

जहां पूरी उंगली कटकर अलग हो जाती है, वहां रिप्लांटेशन खून की नलियों को दोबारा जोड़ता है। **619** मरीज़ों में इसके नतीजों का ईमानदार सार यह है कि **उंगली का रिप्लांटेशन चोट से पहले जैसी हाथ की क्षमता वापस नहीं लाता, लेकिन हाथ की पर्याप्त क्षमता ज़रूर देता है**, और फ़ैसला लेते समय इसी उम्मीद को ध्यान में रखना चाहिए [3]।

बचने को तय करने वाले कारक भी आम धारणा से ज़्यादा साफ़ तौर पर परिभाषित हैं। **2,641** रिप्लांटेशन में, बचने पर **लिंग और इस्कीमिया के समय (कटे हिस्से के बिना खून की सप्लाई रहने के समय) का कोई खास असर नहीं था**, जबकि **उम्र, कौन-सा हाथ, चोट का प्रकार, चोट का ज़ोन, और कटे हिस्से को सुरक्षित रखने का तरीका** सबका असर था [4]।

इस्कीमिया के समय का असर महत्वपूर्ण न निकलना चौंकाने वाली बात है, इन चोटों के आसपास की जल्दबाज़ी को देखते हुए। इसका मतलब यह नहीं समझना चाहिए कि समय का कोई महत्व नहीं, इससे शायद यह पता चलता है कि ठीक से सुरक्षित रखी गई उंगलियां उम्मीद से ज़्यादा देरी सह लेती हैं, और ठीक इसीलिए सुरक्षित रखने के तरीके का असर पड़ा। इससे निकलने वाला व्यावहारिक निर्देश:

CQ HAND + UPPER LIMB
Dr Kieran Hirpara — Specialist Orthopaedic Surgeon
Suite 2, Level 1, Mater Private Hospital Rockhampton, 31 Ward Street, The Range, QLD 4700
Phone 07 4863 6556 · office@cqupperlimb.com.au · cqupperlimb.com.au

कटे हुए हिस्से को गीली जाली (गॉज़) में लपेटें, उसे एक थैली में बंद करें, और उस थैली को बर्फ़ पर रखें, कटे हिस्से को कभी भी सीधे बर्फ़ पर न रखें।

दिखावट तय करने वाला हिस्सा नेल बेड है

उंगली के सिरे की चोट की लंबे समय की दिखावट का बड़ा हिस्सा नाखून की प्लेट के नीचे वाले नेल बेड से तय होता है। नेल बेड के कटने की सही तरह से मरम्मत हो जाए, तो आमतौर पर नाखून सामान्य उगता है; अगर मरम्मत न हो, या वह खिसकी हुई हड्डी के टुकड़े के ऊपर भर जाए, तो नाखून हमेशा के लिए फटा हुआ, धारीदार या मुड़ा हुआ (हुक जैसा) उगता है। इसीलिए नेल बेड वाली कोई चोट, जो देखने में मामूली हो, उसके आकार से ज़्यादा सावधानी से इलाज की जाती है।

संदर्भ

[1] Krauss EM, Lalonde DH. Secondary healing of fingertip amputations: a review. Hand (N Y). 2014;9(3):282-8. https://doi.org/10.1007/s11552-014-9663-5

[2] Elameen AM, Dahy AA, Abu-Elsoud A, Gad AA. Factors predicting composite grafts survivability in patients with fingertip amputation: a systematic review and meta-analysis. J Orthop Surg Res. 2024;19(1). https://doi.org/10.1186/s13018-024-05230-9

[3] Shaterian A, Sayadi LR, Tiourin E, Gardner DJ, Evans GRD, Leis A. Predictors of hand function following digit replantation: quantitative review and meta-analysis. Hand (N Y). 2019;16(1):11-7. https://doi.org/10.1177/1558944719834658

[4] Ma Z, Guo F, Qi J, Xiang W, Zhang J. Effects of non-surgical factors on digital replantation survival rate: a meta-analysis. J Hand Surg Eur Vol. 2015;41(2):157-63. https://doi.org/10.1177/1753193415594572

CQ HAND + UPPER LIMB
Dr Kieran Hirpara — Specialist Orthopaedic Surgeon
Suite 2, Level 1, Mater Private Hospital Rockhampton, 31 Ward Street, The Range, QLD 4700
Phone 07 4863 6556 · office@cqupperlimb.com.au · cqupperlimb.com.au