CQ HAND + UPPER LIMB
SPECIALIST ORTHOPAEDIC SURGEON

PATIENT INFORMATION — IN DEPTH

हाथ के संक्रमण

सेल्युलाइटिस वाला हाथ — नरम ऊतकों का संक्रमण, जिसमें लाली, सूजन और गर्माहट होती है।

Kieran Hirpara 4.0

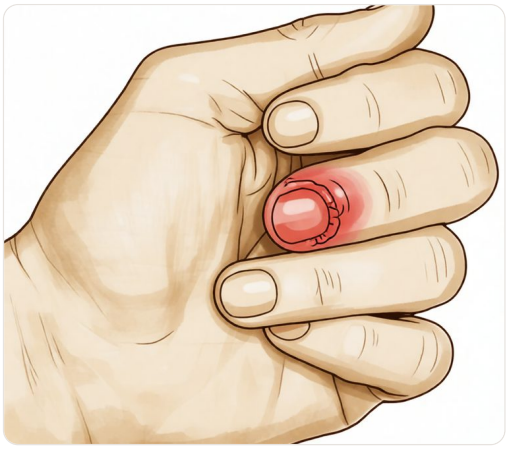

यह पृष्ठ मशीन द्वारा अनूदित है और अभी तक किसी चिकित्सक द्वारा जाँचा नहीं गया है। **अंग्रेज़ी संस्करण** ही आधिकारिक है।

आपको क्या महसूस होता है

हाथ का संक्रमण आमतौर पर एक ही जगह पर दर्द करता है। उसके ऊपर की त्वचा लाल, गर्म और सूजी हुई हो सकती है। उंगली हिलाने या कोई चीज़ पकड़ने पर दर्द अक्सर बढ़ जाता है। हाथ को आराम देने से यह थोड़ा शांत होता है, लेकिन दुखन अपने आप दूर नहीं होती।

रोज़ के काम मुश्किल हो जाते हैं। बटन लगाना, चाबी घुमाना, चाय का कप पकड़ना या टाइप करना, इन सब में चुभन जैसा दर्द हो सकता है। अगर संक्रमण उंगली के टेंडन के आवरण (शीथ) में है (वह सुरंग जिसमें उंगली मोड़ने वाला टेंडन (कंडरा) फिसलता है), तो पूरी उंगली सूज सकती है और थोड़ी मुड़ी हुई रह सकती है। उसे सीधा करने में दर्द होता है, और यह दर्द तब भी होता है जब कोई दूसरा व्यक्ति उसे धीरे से सीधा करने की कोशिश करता है। अगर किसी जोड़ में संक्रमण है, तो वह जोड़ सूजा हुआ, छूने पर दुखता हुआ और गर्म होता है, और उसे किसी भी दिशा में हिलाने पर काफ़ी दर्द होता है।

कुछ संक्रमण त्वचा पर लाल, दुखती हुई धारियों के रूप में फैलते हैं, और आपकी बगल की ग्रंथियों (गिल्टियों) में दर्द हो सकता है। सूजन के कारण हाथ का पिछला हिस्सा (हथेली की उलटी तरफ़) फूला हुआ दिख सकता है, और यह बताना मुश्किल हो सकता है कि तरल कहां जमा हुआ है। रात का समय तकलीफ़ वाला हो सकता है, क्योंकि जब हाथ स्थिर रहता है तो सूजन बढ़ती जाती है।

ज़्यादातर संक्रमण सप्ताहों में नहीं, बल्कि कुछ घंटों या दिनों में उभरते हैं। अगर लाली, सूजन और दर्द कम होने के बजाय बढ़ रहे हैं, तो यह साधारण मोच के बजाय संक्रमण की ओर इशारा करता है। कुछ समस्याएं लगभग एक जैसी दिखती हैं, जैसे गाउट, किसी कीड़े का काटना, किसी फांस (स्प्लिंटर) से होने वाली प्रतिक्रिया या गठिया (आर्थराइटिस) का भड़कना, इसलिए शुरू में कारण हमेशा साफ़ नहीं होता।

अगर आपको डायबिटीज़ (मधुमेह), किडनी की बीमारी, या कोई ऐसी बीमारी या दवा है जो आपकी रोग-प्रतिरोधक क्षमता (इम्यून सिस्टम) को कमज़ोर करती है, तो अपने सर्जन को बताएं। इनसे संक्रमण का व्यवहार बदल जाता है और उसके इलाज का तरीका भी बदल जाता है। यही बात ऐसे किसी भी संक्रमण पर लागू होती है जो एंटीबायोटिक के बाद या घाव की सफ़ाई के बाद भी ठीक नहीं हुआ है, क्योंकि कुछ धीरे बढ़ने वाले संक्रमणों की पहचान के लिए ख़ास जांचों की ज़रूरत होती है।

समय पर इलाज से हाथ के नरम ऊतकों के ज़्यादातर संक्रमण पूरी तरह ठीक हो जाते हैं। इंतज़ार करने का जोखिम यह है कि इसके बाद जकड़न, उंगली का हमेशा के लिए मुड़ा रह जाना, या गंभीर मामलों में उंगली खो देना हो सकता है।

CQ HAND + UPPER LIMB
Dr Kieran Hirpara — Specialist Orthopaedic Surgeon
Suite 2, Level 1, Mater Private Hospital Rockhampton, 31 Ward Street, The Range, QLD 4700
Phone 07 4863 6556 · office@cqupperlimb.com.au · cqupperlimb.com.au

असल में क्या हो रहा है

आपके हाथ में जगह बहुत कम है और चीज़ें ठसाठस भरी हैं। 27 हड्डियां एक-दूसरे के पास त्वचा के नीचे रहती हैं, और यह त्वचा हाथ के पिछले हिस्से पर पतली होती है और हथेली में कसकर जुड़ी होती है। टेंडन, यानी वे रस्सियां जो आपकी उंगलियों को खींचती हैं, संकरी सुरंगों में से फिसलते हैं। इनमें से एक सुरंग, फ्लेक्सर शीथ, उंगली को मोड़ने वाले टेंडन के चारों ओर लिपटी होती है और अंदर से एक चिकनी परत से ढकी होती है, जो टेंडन को पोषण और चिकनाई देती है। जब बैक्टीरिया किसी कट, फांस या किसी नुकीली चीज़ से हुए छेद वाले घाव से अंदर पहुंच जाते हैं, तो उस बंद जगह में उनके पास सुरंग के साथ-साथ फैलने के अलावा कोई रास्ता नहीं होता।

असली समस्या सूजन है। ऐसी सुरंग के अंदर सूजन के लिए जगह नहीं होती, इसलिए दबाव बढ़ जाता है। अगर दबाव बढ़ता रहे, तो यह खुद टेंडन तक खून की आपूर्ति को दबाकर रोक सकता है। तब टेंडन अपने आसपास की सुरंग से निशान वाले ऊतक (स्कार टिश्यू) के ज़रिए चिपक सकता है, जिससे संक्रमण ठीक हो जाने के बाद भी उंगली जकड़ी रह जाती है। इसीलिए टेंडन के आवरण के संक्रमण का इलाज कुछ दिन इंतज़ार करने के बजाय जल्दी करना ज़रूरी है।

दूसरी जगहों के अपने ख़तरे हैं। आपकी उंगली के सिरे का चर्बी वाला गद्दा सख़्त रेशों से छोटी-छोटी बंद थैलियों में बंटा होता है, इसलिए वहां का संक्रमण (फेलन — उंगली के पोर का गहरा संक्रमण) तेज़ी से दबाव बनाता है और हड्डी या पास के जोड़ तक फैल सकता है। नाखून के बगल की त्वचा में भी धीरे-धीरे सुलगता रहने वाला संक्रमण (क्रॉनिक पैरोनिकिया — नाखून के पास का लंबे समय तक चलने वाला संक्रमण) हो सकता है, जो अक्सर यीस्ट (एक तरह की फफूंद) से होता है, जहां नमी क्यूटिकल (नाखून के किनारे की त्वचा) के नीचे घुसकर उसमें सूजन (इन्फ्लेमेशन) बनाए रखती है। और कुछ लोगों में अंगूठे और छोटी उंगली की टेंडन वाली सुरंगें आपस में जुड़ी होती हैं, इसलिए संक्रमण हथेली के एक तरफ़ से दूसरी तरफ़ तक पहुंच सकता है।

हाथ के ज़्यादातर संक्रमण उन बैक्टीरिया से होते हैं जो सामान्य रूप से त्वचा पर रहते हैं और किसी कटी-फटी जगह से अंदर चले जाते हैं। कुछ संक्रमण काटने से होते हैं, चाहे इंसान ने काटा हो या जानवर ने। डायबिटीज़, स्टेरॉयड दवाएं या कमज़ोर रोग-प्रतिरोधक क्षमता की वजह से संक्रमण के लिए जड़ पकड़ना और टेंडन, हड्डी या जोड़ जैसी गहरी संरचनाओं तक पहुंचना आसान हो जाता है। इसीलिए आपके सर्जन आपकी सेहत के इतिहास के बारे में पूछेंगे, और इसीलिए जल्दी इलाज मायने रखता है: समय पर इलाज से नरम ऊतकों के ज़्यादातर संक्रमण पूरी तरह ठीक हो जाते हैं, जबकि देर करने से लंबे समय तक रहने वाली जकड़न का जोखिम रहता है।

हम इसके लिए क्या कर सकते हैं

डॉ. कीरन हिरपरा, माटर प्राइवेट हॉस्पिटल, रॉकहैम्पटन में ऊपरी अंग (कंधे से हाथ तक) के सर्जन, हाथ के संक्रमणों का इलाज जल्दी क़दम उठाकर करते हैं, क्योंकि देरी ही लंबे समय तक रहने वाला नुकसान करती है। मरीज़ों को आमतौर पर उनके जीपी (आपके फैमिली डॉक्टर) हमारे क्लिनिक में रेफ़र करते हैं; अगर किसी फिजियोथेरेपिस्ट ने आपको हमसे मिलने की सलाह दी है, तब भी मेडिकेयर रिबेट पाने के योग्य होने के लिए आपको अपने जीपी से रेफ़रल लेना होगा। उस मुलाक़ात में हम आपकी पूरी जानकारी (हिस्ट्री) लेते हैं, आपके हाथ की जांच करते हैं और ज़रूरी टेस्ट करवाते हैं, ताकि पता चल सके कि कौन-सा कीटाणु बढ़ रहा है और संक्रमण कितना गहरा गया है।

शुरुआती अवस्था के कई संक्रमणों में पहला क़दम बिना ऑपरेशन का इलाज होता है। अगर टेंडन के आवरण का संक्रमण लक्षण शुरू होने के 48 घंटे के भीतर पकड़ में आ जाए, तो एंटीबायोटिक और स्प्लिंट से उसका फैलना रुक सकता है। इसके बाद आप पर बारीकी से नज़र रखी जाएगी, और अगर हालत जल्दी न सुधरे तो हम इंतज़ार करने के बजाय सर्जरी की ओर बढ़ेंगे। किसी भी इलाज के बाद, हाथ को सुरक्षित स्थिति में स्प्लिंट में रखना और फिर उंगलियों को जल्दी हिलाना-डुलाना शुरू करना जकड़न को रोकने में मदद करता है। यहां रिहैबिलिटेशन (दोबारा काम लायक बनाने की थेरेपी) मायने रखता है: संक्रमित हाथ को अगर हिलाया न जाए तो वह जकड़ जाएगा, इसलिए थेरेपी योजना का हिस्सा है, कोई वैकल्पिक अतिरिक्त चीज़ नहीं।

इलाज का दूसरा दवा वाला हिस्सा एंटीबायोटिक हैं। पहली पर्ची ऐसी चुनी जाती है जो उन बैक्टीरिया को कवर करे जिनसे आपका संक्रमण होने की सबसे ज़्यादा संभावना है, और जब लैब के नतीजों से ठीक-ठीक पता चल जाता है कि कौन-सा कीटाणु है, तो हम उसके

हिसाब से सही एंटीबायोटिक पर बदल देते हैं। कुछ संक्रमणों में गोलियों के बजाय ड्रिप से एंटीबायोटिक देनी पड़ती है, और गंभीर संक्रमणों में कोर्स 4 से 6 सप्ताह तक चल सकता है। अगर आपकी रोग-प्रतिरोधक क्षमता किसी बीमारी या स्टेरॉयड जैसी दवाओं से कमज़ोर है, तो हम ज़्यादा तेज़ी से और ज़्यादा ज़ोरदार इलाज करते हैं, क्योंकि ऐसे संक्रमण ज़्यादा जल्दी गंभीर हो सकते हैं। इंसान या जानवर के काटने पर आमतौर पर बचाव के लिए भी एंटीबायोटिक देनी पड़ती है।

सर्जरी पर तब विचार किया जाता है जब निकालने के लिए मवाद हो, या जब संक्रमण टेंडन, हड्डी या जोड़ तक पहुंच गया हो। फोड़े (एब्सेस) या त्वचा के नीचे जमा तरल को खोलना पड़ता है ताकि दबाव बाहर निकल सके, और शुरू में घाव में अक्सर पट्टी भरकर रखी जाती है ताकि रिसाव होता रहे। उंगली के सिरे का संक्रमण (फेलन) या नाखून के बगल का संक्रमण (पैरोनिकिया) एक छोटे चीरे से निकाला जाता है, और कभी-कभी नाखून का कुछ हिस्सा हटाना पड़ता है। टेंडन के आवरण के संक्रमण में सुरंग को अंदर से धोना पड़ता है, और हड्डी के संक्रमण (ऑस्टियोमायलाइटिस) में मरे हुए ऊतक को साफ़ करके हटाना पड़ता है, साथ में लंबे समय तक एंटीबायोटिक देनी पड़ती है। एक ज़रूरी अपवाद: अगर आपकी उंगली पर छाला वायरल संक्रमण निकलता है (हर्पेटिक व्हिटलो), तो उसके लिए सर्जरी नहीं की जाती, और उसे काटकर खोलने से हालत और बिगड़ सकती है।

क्या उम्मीद करें

जल्दी पकड़ में आए हाथ के ज़्यादातर संक्रमण इलाज से पूरी तरह ठीक हो जाते हैं। समय पर इलाज से नरम ऊतकों के ज़्यादातर संक्रमण पूरी तरह ठीक हो जाते हैं, और हाथ सामान्य हो जाता है। आप जितनी जल्दी दिखाते हैं, जकड़न या लंबे समय तक रहने वाले नुकसान से बचने की संभावना उतनी ही बेहतर होती है।

ठीक होने में कितना समय लगेगा, यह इस पर निर्भर करता है कि संक्रमण कितना गहरा गया था। त्वचा या नाखून का संक्रमण मवाद निकालने या एंटीबायोटिक के कुछ ही दिनों में ठीक हो सकता है। टेंडन के आवरण, हड्डी या जोड़ के संक्रमण में ज़्यादा समय लगता है, और कुछ में सप्ताहों तक एंटीबायोटिक लेनी पड़ती है। संक्रमण ठीक हो जाने के बाद भी उंगली कुछ समय तक जकड़ी रह सकती है। जब आपके सर्जन कहें कि यह सुरक्षित है, तब उंगलियों को जल्दी हिलाना-डुलाना शुरू करना उस जकड़न को स्थायी होने से रोकने में मदद करता है।

अगर इलाज में देर हो जाए, तो आगे का नतीजा कम निश्चित होता है। जो टेंडन के आवरण का संक्रमण कई दिनों से है, वह टेंडन को उसकी सुरंग से निशान वाले ऊतक से चिपका सकता है, जिससे संक्रमण जाने के बाद भी उंगली जकड़ी रह जाती है। पूरी तरह और समय पर इलाज के बावजूद गंभीर संक्रमणों से अब भी हाथ के काम करने की क्षमता हमेशा के लिए कम हो सकती है, या कुछ मामलों में उंगली खोनी पड़ सकती है। इसीलिए इन संक्रमणों को कुछ दिन देखते रहने के बजाय अत्यावश्यक मानकर इलाज किया जाता है।

कुछ संक्रमण अलग तरह से व्यवहार करते हैं। डायबिटीज़ या कमज़ोर रोग-प्रतिरोधक क्षमता वाले लोगों में संक्रमण ज़्यादा तेज़ी से फैल सकते हैं और गहरी संरचनाओं तक पहुंच सकते हैं, इसलिए उन्हें ज़्यादा ज़ोरदार इलाज की ज़रूरत होती है और कभी-कभी एक से ज़्यादा ऑपरेशन करने पड़ते हैं। धीरे बढ़ने वाले संक्रमण, जैसे माइकोबैक्टीरिया (कीटाणुओं का वह परिवार जिसका एक सदस्य टीबी करता है) से होने वाले संक्रमण, उन्हें ख़त्म करने के लिए सर्जरी के साथ लंबे समय तक एंटीबायोटिक चाहिए होती है, और ठीक होने में दिनों के बजाय महीनों लग जाते हैं।

इलाज के बाद आमतौर पर आपको दोबारा दिखाया जाएगा, ताकि जांच हो सके कि संक्रमण ख़त्म हो रहा है और आपका हाथ ठीक से हिल-डुल रहा है। हालत बेहतर लगे तब भी ये अपॉइंटमेंट न छोड़ें, क्योंकि कुछ समस्याएं सूजन कम होने पर ही सामने आती हैं। अगर संक्रमण ठीक होता लग रहा था और उसके बाद दर्द, लाली या सूजन लौट आए, तो इंतज़ार करने के बजाय अपने सर्जन से संपर्क करें।

CQ HAND + UPPER LIMB
Dr Kieran Hirpara — Specialist Orthopaedic Surgeon
Suite 2, Level 1, Mater Private Hospital Rockhampton, 31 Ward Street, The Range, QLD 4700
Phone 07 4863 6556 · office@cqupperlimb.com.au · cqupperlimb.com.au

डॉक्टर को कब दिखाएं

हाथ के संक्रमणों में समय बहुत अहम होता है। देरी से होने वाला नुकसान तेज़ी से होता है, इसलिए यह देखने के लिए इंतज़ार न करें कि हालत अपने आप ठीक होती है या नहीं।

अगर आपके हाथ या बांह पर ऊपर की ओर जाती लाल धारियां हैं, अगर पूरी उंगली सूजी हुई है, मुड़ी हुई है और उसे सीधा करने में बहुत ज़्यादा दर्द होता है, या अगर त्वचा तेज़ी से काली पड़ रही है, उस पर छाले पड़ रहे हैं या वह गलकर टूट रही है, तो इमरजेंसी विभाग जाएं। यही बात तब भी लागू होती है जब हाथ के लक्षणों के साथ आपको बुखार जैसा लगे और तबीयत ख़राब लगे, या अगर हाथ में चोट लगी थी और अब वह बहुत ज़्यादा सूजा और तना हुआ है। ये फैलते हुए या गहरे संक्रमण के संकेत हो सकते हैं, जिसकी उसी दिन जांच और इलाज ज़रूरी है।

अगर दर्द बहुत तेज़ है और बढ़ रहा है, अगर उंगली का कोई जोड़ गर्म है, सूजा हुआ है और उसे हिलाने में बहुत दर्द होता है, या अगर आपको त्वचा के नीचे या नाखून के बगल में मवाद जमा होता दिख रहा है, तो अत्यावश्यक जांच मांगें, हो सके तो उसी दिन। जो संक्रमण एक-दो दिन एंटीबायोटिक लेने के बाद भी नहीं सुधरा है, उसकी भी जांच ज़रूरी है; पर्ची की दवा पूरी होने का इंतज़ार न करें।

हाथ के किसी भी संक्रमण के लिए, चाहे वह छोटा ही क्यों न हो, बिना देर किए अपने जीपी को दिखाएं। यह और भी ज़रूरी है अगर आपको डायबिटीज़, किडनी की बीमारी, या कोई ऐसी बीमारी या दवा है जो आपकी रोग-प्रतिरोधक क्षमता को कमज़ोर करती है, क्योंकि ऐसी स्थितियों में संक्रमण ज़्यादा तेज़ी से फैल सकते हैं और ज़्यादा गहराई तक पहुंच सकते हैं। हाल में किसी जानवर या इंसान के काटने, किसी नुकीली चीज़ से हुए छेद वाले घाव, या अपने काम और यात्रा के बारे में अपने जीपी को बताएं, जिससे किसी असामान्य कीटाणु का पता चल सकता हो।

अगर कोई संक्रमण इलाज के बावजूद बार-बार लौटता है या कभी पूरी तरह ठीक नहीं होता, तो किसी विशेषज्ञ से जांच करवाने को कहें, क्योंकि कुछ धीरे बढ़ने वाले संक्रमणों की पहचान के लिए ख़ास टेस्ट की ज़रूरत होती है।

विस्तार से

यह हिस्सा आपके अपने इलाज से जुड़े फ़ैसलों के लिए ज़रूरी जानकारी से आगे जाता है। हाथ के संक्रमणों के बारे में यह अतिरिक्त जानकारी पढ़ने लायक है, क्योंकि ज़्यादातर लोगों को सबसे पहले जो एंटीबायोटिक दी जाती हैं, वे इस ख़ास स्थिति में ग़लत होती हैं, और क्योंकि हाथ का एक संक्रमण ऐसा है जो सर्जिकल इमरजेंसी है, फिर भी उसे अक्सर मामूली संक्रमण समझ लिया जाता है।

सबसे आम कीटाणु पर सबसे आम दवाएं असर नहीं करतीं

शहरी इलाक़े के हाथ के **815** संक्रमणों पर दस साल तक चले एक अध्ययन में पाया गया कि भले ही एमआरएसए (MRSA) के सालाना मामले कुल मिलाकर कम हुए हैं, फिर भी यह **सबसे आम कीटाणु बना हुआ है**, जबकि क्लिंडामाइसिन और लेवोफ़्लॉक्सासिन के प्रति प्रतिरोध **लगातार बढ़ा**। लेखकों का निष्कर्ष स्पष्ट है: हाथ के संक्रमणों में लैब रिपोर्ट आने से पहले शुरू की जाने वाली एंटीबायोटिक में **पेनिसिलिन, बीटा-लैक्टम, क्लिंडामाइसिन और लेवोफ़्लॉक्सासिन से बचना चाहिए** [1]।

यह ज़्यादातर लोगों की उम्मीद से कहीं लंबी सूची है, और इसमें वे दवाएं भी आ जाती हैं जो शरीर के दूसरे हिस्सों के त्वचा संक्रमण में आमतौर पर दी जाती हैं। इसका व्यावहारिक मतलब यह है कि हाथ का संक्रमण पहली पसंद की एंटीबायोटिक से ठीक न होना कोई असामान्य बात नहीं, बल्कि आम और अपेक्षित बात है, और यह उसी दवा को जारी रखने के बजाय जांच करवाने का कारण है।

दवाओं के प्रति प्रतिरोध हर इलाक़े में अलग होता है, इसलिए यह एक सिद्धांत है, कोई नुस्ख़ा नहीं, लेकिन इससे समझ आता है कि हाथ के संक्रमणों में इलाज को अक्सर उनके आकार से अंदाज़ा लगाने की तुलना में जल्दी आगे क्यों बढ़ाया जाता है।

CQ HAND + UPPER LIMB
Dr Kieran Hirpara — Specialist Orthopaedic Surgeon
Suite 2, Level 1, Mater Private Hospital Rockhampton, 31 Ward Street, The Range, QLD 4700
Phone 07 4863 6556 · office@cqupperlimb.com.au · cqupperlimb.com.au

फ्लेक्सर शीथ का संक्रमण: वे बातें जो नतीजा बदल देती हैं

पायोजेनिक फ्लेक्सर टेनोसाइनोवाइटिस, यानी उस बंद सुरंग के अंदर का संक्रमण जिसमें से उंगली मोड़ने वाला (फ्लेक्सर) टेंडन गुज़रता है, वह संक्रमण है जो हाथ के दूसरे संक्रमणों से अलग व्यवहार करता है। यह आवरण एक बंद जगह है जिसमें खून की आपूर्ति कम होती है, इसलिए इसके अंदर दबाव में भरा मवाद कुछ ही दिनों में टेंडन की फिसलने वाली सतह को नष्ट कर सकता है।

763 मरीज़ों में, दो चीज़ों से जोड़ कितना हिल-डुल सकता है (रेंज ऑफ मोशन) उसमें सुधार हुआ: **इलाज के एक हिस्से के रूप में एंटीबायोटिक का इस्तेमाल**, और **खुली धुलाई (ओपन वॉशआउट) के बजाय कैथेटर (पतली नली) से धुलाई**। प्रमाणों ने **जल्दी इलाज** और पूरे शरीर में असर करने वाली एंटीबायोटिक, दोनों का समर्थन किया [2]।

ध्यान दें कि जो नतीजा मापा गया वह रेंज ऑफ मोशन था, संक्रमण का पूरी तरह ख़त्म होना नहीं। संक्रमण ठीक हो सकता है और फिर भी उंगली जकड़ी रह सकती है, और यहां देरी की असली क़ीमत यही है। चार क्लासिक लक्षण हैं: पूरी उंगली का एक समान सूज जाना ("सॉसेज" जैसी उंगली), उंगली का थोड़ा मुड़ा रहना, टेंडन के पूरे आवरण के साथ-साथ छूने पर दर्द, और किसी दूसरे के द्वारा उंगली को सीधा करने पर तेज़ दर्द। इन्हें पहचानना ज़रूरी है, क्योंकि इन सबका एक साथ होना गोलियों के कोर्स के बजाय उसी दिन जांच की मांग करता है।

वह संक्रमण जो सच में इमरजेंसी है

हाथ से शुरू होने वाला नेक्रोटाइज़िंग फ़ैसाइटिस (मांस गलाने वाला गहरा संक्रमण) दुर्लभ है और तेज़ी से नष्ट करता है। **161** मामलों की सिस्टेमैटिक समीक्षा का निष्कर्ष है कि **जल्दी निदान सबसे ज़्यादा अहमियत रखता है**, और जल्दी, निर्णायक सर्जरी के लिए **बहुत ज़्यादा इंतज़ार नहीं करना चाहिए (लो थ्रेशोल्ड)**, ख़ासकर जहां जोखिम वाले कारण मौजूद हों [3]।

"लो थ्रेशोल्ड" शब्द सोच-समझकर चुने गए हैं। यह ऐसा निदान है जिसमें पक्का होने का इंतज़ार करने से हाथ-पैर खोने पड़ते हैं। जो बातें इसे साधारण सेल्युलाइटिस से अलग करती हैं, वे हैं: दिखावट की तुलना में बहुत ज़्यादा दर्द, दिनों के बजाय घंटों में तेज़ी से बिगड़ना, और पूरे शरीर की बीमारी के लक्षण — बुखार, भ्रम (कन्फ़्यूज़न), बहुत ज़्यादा बीमार महसूस करना — और यह सब ऐसी लाली के साथ जो देखने में मामूली लग सकती है।

छोटा घाव धोखा क्यों दे सकता है

दो तरीक़ों से ऐसे संक्रमण होते हैं जो दिखने वाले घाव से कहीं ज़्यादा गहरे होते हैं। किसी के मुंह पर मुक्का मारने से उंगली के जोड़ (पोर) पर लगा दांत का घाव मुंह के कीटाणुओं को एक ही झटके में त्वचा, उंगली सीधी करने वाले (एक्सटेंसर) टेंडन और जोड़ के कैप्सूल के पार पहुंचा देता है, और फिर त्वचा इस गंदगी के ऊपर बंद हो जाती है। हथेली में किसी नुकीली चीज़ का घुसना फ्लेक्सर शीथ में ऐसे छेद से संक्रमण पहुंचा सकता है जो एक दिन के भीतर बंद हो जाता है।

दोनों में, दिखने वाला घाव समस्या की गहराई का सही अंदाज़ा नहीं देता, और दर्द का पैटर्न — ख़ासकर घाव पर होने वाले दर्द के बजाय उंगली हिलाने पर होने वाला दर्द — त्वचा की दिखावट से ज़्यादा जानकारी देता है।

संदर्भ

[1] Kistler JM, Thoder JJ, Ilyas AM. MRSA incidence and antibiotic trends in urban hand infections: a 10-year longitudinal study. Hand (N Y). 2018;14(4):449-54. https://doi.org/10.1177/1558944717750921

[2] Giladi AM, Malay S, Chung KC. A systematic review of the management of acute pyogenic flexor tenosynovitis. J Hand Surg Eur Vol. 2015;40(7):720-8. https://doi.org/10.1177/1753193415570248

[3] Christopoulos G, Khoury A, Johnson M, Sergentanis TN. Necrotizing fasciitis originating in the hand: a systematic review and meta-analysis. Hand (N Y). 2022;19(4):568-74. https://doi.org/10.1177/15589447221141486

CQ HAND + UPPER LIMB
Dr Kieran Hirpara — Specialist Orthopaedic Surgeon
Suite 2, Level 1, Mater Private Hospital Rockhampton, 31 Ward Street, The Range, QLD 4700
Phone 07 4863 6556 · office@cqupperlimb.com.au · cqupperlimb.com.au