CQ HAND + UPPER LIMB
SPECIALIST ORTHOPAEDIC SURGEON

PATIENT INFORMATION — IN DEPTH

पीआईपी जोड़ (उंगली के बीच वाले जोड़) का गठिया

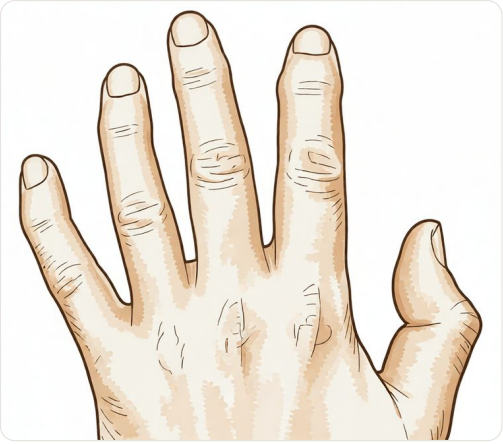

गठिया से प्रभावित हाथ — उंगलियों के जोड़ों पर दिखाई देने वाली सूजन और टेढ़ापन।

PhilipPirrip / Wikimedia Commons, CC BY 4.0

यह पृष्ठ मशीन द्वारा अनूदित है और अभी तक किसी चिकित्सक द्वारा जाँचा नहीं गया है। **अंग्रेज़ी संस्करण** ही आधिकारिक है।

आपको क्या महसूस होता है

आपकी उंगली के बीच वाला जोड़ (जिसे आप मुट्ठी बनाते समय मोड़ते हैं) दर्द भरा, जकड़ा हुआ और कभी-कभी सूजा हुआ हो जाता है। दर्द आमतौर पर दुखता हुआ होता है, और जोड़ के सामने और पीछे दोनों तरफ़ महसूस होता है। उंगली हिलाने पर यह अक्सर बढ़ जाता है, ख़ासकर जब आप किसी रुकावट के खिलाफ़ ज़ोर लगाकर उसे सीधा करते हैं। कभी-कभी यह दर्द ऊपर की ओर आपके पोर (उंगली के जोड़) की तरफ़ फैलता है। जोड़ को दबाने पर उसमें दर्द हो सकता है।

रोज़ के वे काम मुश्किल हो जाते हैं जिनमें चुटकी से पकड़ना या कसकर पकड़ना पड़ता है। अंगूठे से चुटकी भरते समय तर्जनी के जोड़ पर बगल से ज़ोर पड़ता है, इसलिए बटन, चाबियां और छोटी चीज़ें उठाना दर्द दे सकते हैं। उंगली खिसककर टेढ़ी हो सकती है या टेढ़ी टिकी रह सकती है, और हो सकता है कि वह पूरी तरह न मुड़े या पूरी तरह सीधी न हो। सूजन और जकड़न लंबे समय तक रह सकती है, ख़ासकर अगर जोड़ में पहले चोट लगी हो, जैसे मोच के बाद या जोड़ के अपनी जगह से खिसक जाने (डिसलोकेशन) के बाद।

लक्षण हमेशा एक सीधी राह पर नहीं चलते। बहुत से लोग पाते हैं कि गठिया के आख़िरी चरणों में उनके लक्षण शुरुआत की तुलना में कम होते हैं। जब दर्द, जकड़न या टेढ़ी उंगली तीन महीने या उससे ज़्यादा के सरल इलाज के बाद भी शांत न हो, तब आमतौर पर सर्जरी पर विचार किया जाता है।

अगर आपकी उंगली, हाथ या बांह गर्म, लाल, सूजी हुई और दर्दनाक हो जाए, ख़ासकर बुखार के साथ, तो उसी दिन इमरजेंसी विभाग जाएं। अगर आपकी उंगली फीकी (सफ़ेद पड़ी हुई), ठंडी, सफ़ेद या नीली पड़ जाए, या किसी चोट के बाद अचानक उसमें एहसास या हरकत चली जाए, तो उसी दिन इमरजेंसी विभाग जाएं। अगर आपके लक्षण शांत नहीं हो रहे हैं, सप्ताहों में बढ़ते जा रहे हैं, रात में आपकी नींद खोल देते हैं, या आपको काम करने या अपने हाथ का इस्तेमाल करने से रोकते हैं, तो अपने जीपी (आपके फैमिली डॉक्टर) से मिलें या विशेषज्ञ (स्पेशलिस्ट) से जांच करवाने के लिए कहें।

CQ HAND + UPPER LIMB
Dr Kieran Hirpara — Specialist Orthopaedic Surgeon
Suite 2, Level 1, Mater Private Hospital Rockhampton, 31 Ward Street, The Range, QLD 4700
Phone 07 4863 6556 · office@cqupperlimb.com.au · cqupperlimb.com.au

असल में क्या हो रहा है

आपकी उंगली में तीन हड्डियां होती हैं, और दर्द वाली जगह बीच का जोड़ है, जिसे पीआईपी जोड़ कहते हैं। यह एक साधारण कब्ज़े (हिंज) जैसा है। यह केवल एक ही दिशा में मुड़ता और सीधा होता है, जैसे अच्छी तरह तेल लगे कब्ज़ों पर घूमता दरवाज़ा। स्वस्थ होने पर हड्डियों के सिरे आपस में ठीक-ठीक फंसकर बैठते हैं, जिससे उंगली सीधी होने पर जोड़ स्थिर रहता है।

हर हड्डी के सिरे पर एक चिकनी, फिसलन वाली परत चढ़ी होती है जिसे कार्टिलेज (उपास्थि) कहते हैं। इसे टायर की ऊपरी सतह (ट्रेड), या दो हड्डियों के बीच झटका सोखने वाला हिस्सा समझें। गठिया में यह परत घिसकर खत्म हो जाती है। तब हड्डियों के सिरे फिसलने के बजाय एक-दूसरे से रगड़ खाने लगते हैं। शरीर इसके जवाब में जोड़ के किनारों के आसपास अतिरिक्त हड्डी बनाता है, और जोड़ की अंदरूनी परत मोटी हो जाती है। यही रगड़ और मोटापन उस दुखते हुए दर्द, सूजन और रगड़ के एहसास की वजह है जो आपको महसूस हो सकता है।

जोड़ मज़बूत पट्टों से भी लिपटा होता है जिन्हें लिगामेंट (स्नायुबंधन) कहते हैं, जो दोनों हड्डियों को सीध में रखते हैं, कुछ-कुछ तंबू को ताने रखने वाली रस्सियों की तरह। गठिया और पुरानी चोटें इन पट्टों को खींच देती हैं और उनमें निशान वाला ऊतक (स्कार टिश्यू) बना देती हैं। जब ये ढीले हो जाते हैं, तो उंगली खिसककर टेढ़ी हो सकती है या टेढ़ी टिकी रह सकती है, और जोड़ अस्थिर (ढीला) महसूस हो सकता है। इसके बाद जकड़न आती है, क्योंकि जब दर्द वाला जोड़ हिलता नहीं है, तो लिगामेंट और कैप्सूल (जोड़ को घेरने वाली थैली) का वही आवरण कस जाता है।

यहां पुरानी चोट मायने रखती है। मोच या डिसलोकेशन के बाद इस जोड़ में लंबे समय तक चलने वाली परेशानी होने की आशंका रहती है। इसके आसपास की चोटों से लगभग 30% मामलों में नतीजा खराब रहता है, जिसमें लगातार अस्थिरता, दर्द, जकड़न, या ऐसी उंगली रह जाती है जो पूरी तरह सीधी नहीं होती। ऐसा नुकसान अकेले घिसाव की तुलना में गठिया को जल्दी भी ला सकता है।

एक नाम वाला पैटर्न जानने लायक है। अगर बीच वाले जोड़ को सीधा करने वाला पट्टा कमज़ोर हो जाए, तो उंगली बीच वाले जोड़ पर मुड़ जाती है जबकि आख़िरी जोड़ उल्टी दिशा में पीछे की ओर मुड़ जाता है। डॉक्टर इसे बुटोनियर डिफ़ॉर्मिटी कहते हैं। शुरुआत में आप अब भी उंगली को खुद सीधा कर सकते हैं और उंगली के काम पर मुश्किल से ही असर पड़ता है। बाद में जकड़न बैठ जाती है और उंगली तब भी सीधी नहीं होती जब कोई दूसरा व्यक्ति उसे आपके लिए हिलाने की कोशिश करे।

हम इसके लिए क्या कर सकते हैं

डॉ. कीरन हिरपरा, माटर प्राइवेट हॉस्पिटल, रॉकहैम्पटन में ऊपरी अंग (कंधे से हाथ तक) के सर्जन, आपकी समस्या के अनुसार सबसे कम चीर-फाड़ वाले विकल्पों से शुरुआत करते हैं। मरीज़ों को आमतौर पर उनके जीपी (आपके फैमिली डॉक्टर) हमारे क्लिनिक में भेजते हैं; अगर किसी फिजियोथेरेपिस्ट ने आपको हमसे मिलने की सलाह दी है, तब भी मेडिकेयर रिबेट के योग्य होने के लिए आपको अपने जीपी से रेफ़रल की ज़रूरत होगी। आपकी पहली मुलाकात में हम आपकी पूरी जानकारी लेते हैं, आपकी उंगली की जांच करते हैं, और ज़रूरत हो तो एक्स-रे करवाते हैं। इस तरह की लंबे समय से चली आ रही समस्या में हम आमतौर पर पहले बिना ऑपरेशन वाला इलाज आज़माते हैं, और जब उससे पर्याप्त सुधार न हो, तब सर्जरी पर विचार करते हैं।

पहले कदम वे चीज़ें हैं जो आप खुद कर सकते हैं। हाथ इस्तेमाल करने का तरीका बदलने से, ताकि आप अलग ढंग से चुटकी से पकड़ें और कसकर पकड़ें, दर्द वाले जोड़ पर से भार कम होता है। हैंड थेरेपी का लक्ष्य जोड़ को हिलता-डुलता रखना और आपकी पकड़ को काम करता रखना है। स्प्लिंट या प्लास्टर (कास्ट) उंगली को ज़्यादा सीधा रख सकता है; कुछ लोगों में सीरियल कास्टिंग, जिसमें प्लास्टर को चरणों में बदला जाता है, मुड़ी हुई स्थिति में जकड़ चुकी उंगली को ठीक कर सकती है। इन उपायों के असर का अंदाज़ा लगाने से पहले उन्हें कम से कम 3 महीने दें।

दर्द की गोलियां और सूजन कम करने वाली दवाएं (एंटी-इन्फ्लेमेटरी), अगर आपके जीपी की सलाह के अनुसार ली जाएं, तो दुखन को इतना शांत कर सकती हैं कि आप हाथ का इस्तेमाल करते रहें। हम इस जोड़ के लिए इंजेक्शन का इस्तेमाल नहीं करते।

अगर 3 महीने बाद भी सरल इलाज से फ़ायदा नहीं हुआ है, और एक्स-रे में गठिया दिखता है और साथ में दर्द बना रहता है, तो सर्जरी एक विकल्प बन जाती है। दो मुख्य ऑपरेशन हैं: जोड़ को इम्प्लांट से बदलना, जिससे कुछ हरकत बनी रहती है, या जोड़ का फ्यूज़न (हड्डियों को जोड़कर एक कर देना), जो जोड़ का हिलना पूरी तरह रोककर दर्द खत्म करता है। आपके लिए कौन-सा ठीक है, यह खुद जोड़ पर निर्भर करता है: वह स्थिर है या नहीं, कौन-सी उंगली है, और आपको अपने हाथ से क्या करना है। हम इस चुनाव पर आपके साथ बात करेंगे। किसी भी ऑपरेशन से पहले हम जांचते हैं कि जोड़ के आसपास के टेंडन (कंडरा) सही-सलामत हैं और जोड़ में अब भी कुछ स्थिरता बची है, क्योंकि जोड़ बदलने के लिए ये दोनों ज़रूरी हैं। बहुत टेढ़ी उंगली, यानी जो एक तरफ़ 30 डिग्री से ज़्यादा मुड़ी हो, उसे जोड़ बदलकर ठीक करना मुश्किल होता है और ऐसे में ऑपरेशन के नाकाम होने की संभावना ज़्यादा होती है।

क्या उम्मीद करें

इस जोड़ का गठिया आमतौर पर अपने आप ठीक नहीं होता। दुखन और जकड़न अक्सर बनी रहती हैं, और सरल इलाज उन्हें ठीक नहीं करता, बल्कि कम करता है। बहुत से लोग पाते हैं कि सालों के साथ उनके लक्षण शांत हो जाते हैं, लेकिन जोड़ शायद ही कभी पहले जैसा हो पाता है।

इलाज के बिना आगे क्या होगा, यह इस पर निर्भर करता है कि समस्या की वजह क्या है। मोच या डिसलोकेशन जैसी किसी पुरानी चोट के बाद खराब नतीजा आम है: लगातार दर्द, जकड़न, अस्थिरता, या ऐसी उंगली जो पूरी तरह सीधी नहीं होती। जकड़ी हुई, मुड़ी हुई उंगली को कभी-कभी स्प्लिंट या सीरियल कास्टिंग से ठीक किया जा सकता है, जिसमें प्लास्टर को चरणों में बदला जाता है। जोड़ को हिलाते-डुलाते रखना मायने रखता है, क्योंकि दर्द वाला जोड़ अगर इस्तेमाल न हो तो और जकड़ जाता है।

इलाज से ज़्यादातर लोगों को इतनी राहत मिल जाती है कि वे अपने हाथ का इस्तेमाल करते रहें। बिना ऑपरेशन वाले इलाज को कम से कम 3 महीने का पूरा मौका देने पर बहुत से लोगों के लक्षण शांत हो जाते हैं। जहां सर्जरी की ज़रूरत हो, वहां दोनों विकल्पों के नतीजों की एक असली तस्वीर है। जोड़ बदलने से दर्द में राहत मिलती है और कुछ हरकत बनी रहती है, लेकिन समय के साथ यह हरकत कम हो सकती है, और इस जोड़ को बदलने के बाद आगे और ऑपरेशन होना आम है। जोड़ का फ्यूज़न भरोसेमंद ढंग से दर्द खत्म करता है, लेकिन उस उंगली की सारी हरकत खोने की कीमत पर। अगर बदला गया जोड़ नाकाम हो जाए, तो आमतौर पर बचाव का रास्ता जोड़ का फ्यूज़न होता है।

ठीक होना तेज़ नहीं, धीरे-धीरे होता है। इस जोड़ में चोट या सर्जरी के बाद आरामदायक हरकत और पकड़ वापस पाना सचमुच मुश्किल है, और प्रगति महीनों में मापी जाती है। सर्जरी के बाद हैंड थेरेपी एक्सटेंड रिहैबिलिटेशन (Extend Rehabilitation) में रूबी डूलन के साथ होती है; वे आपकी थेरेपी तय करती हैं और आपको जिस भी स्प्लिंट की ज़रूरत हो, उसे बनाती हैं। कुछ लोग पाते हैं कि उंगली के बेहतर ढंग से सीधा होने से काम उतना आसान नहीं होता जितनी उन्हें उम्मीद थी, और यह बात इलाज शुरू होने से पहले जान लेना अच्छा है।

डॉक्टर को कब दिखाएं

अगर आपकी उंगली दर्द भरी, जकड़ी हुई या टेढ़ी है और हैंड थेरेपी, स्प्लिंट या दवा जैसे सरल इलाज के 3 महीने या उससे ज़्यादा समय बाद भी शांत नहीं हुई है, तो अपने जीपी से मिलें या विशेषज्ञ (स्पेशलिस्ट) से जांच करवाने के लिए कहें। अगर लक्षण सप्ताहों में बढ़ते जा रहे हैं, रात में आपकी नींद खोल देते हैं, या आपको काम करने या अपने हाथ का इस्तेमाल करने से रोकते हैं, तो और जल्दी दिखाएं। इस जोड़ में मोच या डिसलोकेशन के बाद जल्दी जांच करवाएं, क्योंकि सूजन, जकड़न और काम करने की क्षमता में कमी लंबे समय तक रह सकती है, और फ्रैक्चर-डिसलोकेशन (हड्डी टूटने के साथ जोड़ का खिसकना) में जल्दी ही स्थायी टेढ़ापन आ सकता है। अगर आपकी उंगली, हाथ या बांह गर्म, लाल, सूजी हुई और दर्दनाक हो जाए, ख़ासकर बुखार के साथ, तो उसी दिन इमरजेंसी विभाग जाएं। अगर आपकी उंगली फीकी (सफ़ेद पड़ी हुई), ठंडी, सफ़ेद या नीली पड़ जाए, या किसी चोट के बाद अचानक उसमें एहसास या हरकत चली जाए, तो उसी दिन इमरजेंसी विभाग जाएं।

CQ HAND + UPPER LIMB
Dr Kieran Hirpara — Specialist Orthopaedic Surgeon
Suite 2, Level 1, Mater Private Hospital Rockhampton, 31 Ward Street, The Range, QLD 4700
Phone 07 4863 6556 · office@cqupperlimb.com.au · cqupperlimb.com.au

विस्तार से

यह हिस्सा आपके अपने इलाज के फ़ैसलों के लिए ज़रूरी जानकारी से आगे जाता है। उंगली के बीच वाले जोड़ के गठिया के बारे में ज़्यादा पढ़ना इसलिए फ़ायदेमंद है क्योंकि इसे फ्यूज़ करने या बदलने के बीच का चुनाव एक ऐसी बात से तय होता है जिसके बारे में ज़्यादातर लोग पूछने की सोचते भी नहीं, यानी जोड़ स्थिर है या नहीं, और इसलिए भी कि कौन-सी उंगली है, यह उतना ही मायने रखता है जितना एक्स-रे में दिखने वाली बात।

ऑपरेशन का चुनाव गंभीरता नहीं, स्थिरता तय करती है

दो ऑपरेशन उपलब्ध हैं। फ्यूज़न जोड़ को एक चुनी हुई स्थिति में हमेशा के लिए जमा देता है, जिससे पूरा हिलना-डुलना खोने की कीमत पर भरोसेमंद ढंग से दर्द खत्म होता है। जोड़ बदलने का ऑपरेशन हिलना-डुलना बचाए रखता है।

1,868 मरीज़ों पर की गई तुलना बताती है कि कौन-सा ऑपरेशन कब सही है। **स्थिर जोड़ों के लिए सिलिकॉन इम्प्लांट अब भी एक मूल्यवान विकल्प हैं**, जबकि **अस्थिर या टेढ़े हुए जोड़ों के लिए सतह बदलने वाले इम्प्लांट बेहतर हो सकते हैं, हालांकि उनमें दोबारा ऑपरेशन का जोखिम ज़्यादा होता है** [1]।

यहां अहम बात स्थिरता है। सिलिकॉन इम्प्लांट एक कब्ज़ा नहीं, बल्कि एक लचीला बीच में रखा जाने वाला टुकड़ा (स्पेसर) है; यह हड्डी के सिरों के बीच बैठकर उन्हें अपने चारों ओर हिलने देता है, जिसके लिए ज़रूरी है कि आसपास के लिगामेंट (स्नायुबंधन) स्थिरता दें। जहां वे लिगामेंट काम करना बंद कर चुके हों और जोड़ बगल की ओर टेढ़ा हो जाता हो, वहां स्पेसर के पास टिकने का कोई सहारा नहीं होता, इसीलिए सतह बदलने वाले डिज़ाइन की ओर जाना पड़ता है, और इसीलिए ज़्यादा बंधे हुए (कंस्ट्रेन्ड) इम्प्लांट के साथ दोबारा ऑपरेशन की दर भी ज़्यादा होती है।

कौन-सी उंगली है, इससे सलाह बदल जाती है

यह वह हिस्सा है जो शायद ही कभी समझाया जाता है। चुटकी से पकड़ते समय, अंगूठे के खिलाफ़ दबाते हुए, तर्जनी पर बगल से बहुत ज़्यादा ज़ोर पड़ता है, और यही ज़ोर है जिसे बदला हुआ जोड़ सबसे कम सह पाता है। अनामिका और छोटी उंगली का इस्तेमाल मुख्य रूप से मुट्ठी से पकड़ने के लिए होता है, जहां भार उंगली के आर-पार नहीं बल्कि उसकी लंबाई में पड़ता है।

इसका व्यावहारिक नतीजा यह है कि जोड़ बदलने का ऑपरेशन आमतौर पर अल्नर तरफ़ की उंगलियों (अनामिका और छोटी उंगली) के लिए ज़्यादा सही होता है, और तर्जनी में अक्सर फ्यूज़न को प्राथमिकता दी जाती है, जहां चुटकी से पकड़ने के लिए एक स्थिर खूंटा हिलने-डुलने से ज़्यादा कीमती होता है। इसलिए एक्स-रे पर एक जैसे दिखने वाले दो जोड़ों के लिए सिर्फ़ हाथ में उनकी जगह के आधार पर अलग-अलग सलाह दी जा सकती है।

फ्यूज़न भरोसेमंद है, और तकनीक उम्मीद से कम मायने रखती है

जहां फ्यूज़न चुना जाता है, वहां तकनीक पर बहस मामूली है। **1,923** मरीज़ों में, **बताई गई सभी तकनीकें ऑस्टियोआर्थराइटिस वाले जोड़ को फ्यूज़ करने का लक्ष्य हासिल कर सकती हैं**, और हाल के साहित्य में कम्प्रेशन (हड्डियों को दबाकर जोड़ने वाली) तकनीकों की ओर झुकाव दिखता है [2]। **286** मरीज़ों में तकनीकों की सीधी तुलना करने पर, उनमें **हड्डी जुड़ने का समय, हड्डी न जुड़ने (नॉनयूनियन) और जटिलताओं की दरें एक जैसी थीं**, और स्क्रू से किए गए आर्थ्रोडेसिस में तार से किए गए फ्यूज़न के मुकाबले हड्डी न जुड़ने की दर कम थी, हालांकि इन आंकड़ों की काफ़ी सीमाएं हैं [3]।

जहां जोड़ घिसाव से नहीं, चोट से नष्ट हुआ हो

बीच वाली हड्डी के आधार से होकर जाने वाला फ्रैक्चर सीधे जोड़ की सतह को नष्ट कर देता है। जहां आधे से ज़्यादा सतह शामिल हो, वहां एक विकल्प है कि उसे कलाई की हैमेट हड्डी से लिए गए ग्राफ्ट से दोबारा बनाया जाए, जिसकी बनावट खोई हुई जोड़ की सतह से मिलती-जुलती है।

CQ HAND + UPPER LIMB
Dr Kieran Hirpara — Specialist Orthopaedic Surgeon
Suite 2, Level 1, Mater Private Hospital Rockhampton, 31 Ward Street, The Range, QLD 4700
Phone 07 4863 6556 · office@cqupperlimb.com.au · cqupperlimb.com.au

हेमी-हैमेट ऑटोग्राफ्ट (मरीज़ की अपनी हैमेट हड्डी के आधे हिस्से से लिया गया ग्राफ्ट) को **50% से ज़्यादा जोड़ की सतह वाले अचानक (एक्यूट) और पुराने (क्रॉनिक) फ्रैक्चर-डिसलोकेशन के लिए भरोसेमंद माना जा सकता है**, हालांकि लंबे समय तक फॉलो-अप की ज़रूरत है, खासकर बाद में होने वाले गठिया की दर तय करने के लिए [4]। **235** मरीज़ों की एक अलग समीक्षा में पाया गया कि इससे लक्षणों में राहत मिलती है और काम-काज वापस लौटता है [5]।

बाद में होने वाले गठिया का वह अनसुलझा सवाल ही ईमानदार चेतावनी है: ग्राफ्ट जोड़ का आकार वापस ला देता है, लेकिन दोबारा बनाई गई सतह प्राकृतिक सतह की दर से ही घिसती है या नहीं, इसका जवाब अभी नहीं मिला है।

संदर्भ

[1] Forster N, Schindele S, Audigé L, Marks M. Complications, reoperations and revisions after proximal interphalangeal joint arthroplasty: a systematic review. J Hand Surg Eur Vol. 2018;43(10):1066-75. https://doi.org/10.1177/1753193418770606

[2] Millrose M, Gesslein M, Ittermann T, Kim S, Vonderlind H, Ruettermann M. Arthrodesis of the proximal interphalangeal joint of the finger, a systematic review. EFORT Open Rev. 2022;7(1):49-58. https://doi.org/10.1530/EOR-21-0102

[3] Faulkner H, An V, Lawson RD, Graham DJ, Sivakumar BS. Proximal interphalangeal joint arthrodesis techniques: a systematic review. Hand (N Y). 2021;18(1):74-9. https://doi.org/10.1177/1558944721998019

[4] Frueh FS, Calcagni M, Lindenblatt N. The hemi-hamate autograft arthroplasty in proximal interphalangeal joint reconstruction: a systematic review. J Hand Surg Eur Vol. 2014;40(1):24-32. https://doi.org/10.1177/1753193414554356

[5] Faulkner H, Graham DJ, Hile M, Lawson RD, Sivakumar BS. Hemi-hamate arthroplasty for base of middle phalanx fracture: a systematic review. Hand (N Y). 2021;18(2):300-6. https://doi.org/10.1177/15589447211014623

CQ HAND + UPPER LIMB
Dr Kieran Hirpara — Specialist Orthopaedic Surgeon
Suite 2, Level 1, Mater Private Hospital Rockhampton, 31 Ward Street, The Range, QLD 4700
Phone 07 4863 6556 · office@cqupperlimb.com.au · cqupperlimb.com.au