CQ HAND + UPPER LIMB
SPECIALIST ORTHOPAEDIC SURGEON

PATIENT INFORMATION — IN DEPTH

अंगूठे के UCL (अल्नर कोलैटरल लिगामेंट) की चोट

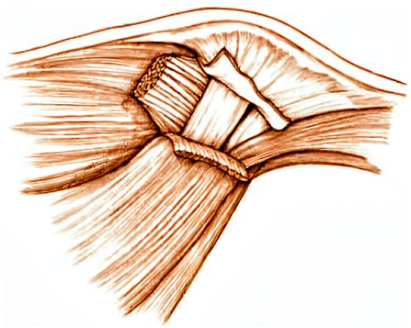

अंगूठे का फटा हुआ अल्नर कोलैटरल लिगामेंट (स्कीयर्स थंब)।

Kieran Hirpara 4.0

यह पृष्ठ मशीन द्वारा अनूदित है और अभी तक किसी चिकित्सक द्वारा जाँचा नहीं गया है। **अंग्रेज़ी संस्करण** ही आधिकारिक है।

आपको क्या महसूस होता है

अंगूठे की यूसीएल चोट (अल्नर कोलैटरल लिगामेंट की चोट) आपके अंगूठे के भीतरी किनारे पर मौजूद लिगामेंट (स्नायुबंधन) को प्रभावित करती है, उस जोड़ पर जहां अंगूठा आपके हाथ से मिलता है। यह चोट आमतौर पर तब लगती है जब आपका अंगूठा झटके से ज़ोर से एक तरफ़ मुड़ जाता है, अक्सर फैले हुए हाथ के बल गिरने पर। स्कीइंग में ऐसा तब हो सकता है जब आप स्की पोल (छड़ी) पकड़े-पकड़े गिर जाएं, और स्नोबोर्ड करने वालों के अंगूठे में गिरने और मुड़ने के दौरान चोट लग सकती है।

दर्द आपके अंगूठे के भीतरी किनारे पर, हथेली के सबसे पास वाले जोड़ पर होता है। यह आमतौर पर किसी अचानक चोट से शुरू होता है, और साथ में उस जगह सूजन होती है और छूने पर दर्द होता है। चुटकी भरने, पकड़ने और ऐसी किसी भी हरकत से दर्द होगा जो आपके अंगूठे को एक तरफ़ धकेलती है। रोज़ के वे काम मुश्किल हो जाते हैं जो अंगूठे पर इस तरह भार डालते हैं: चाबी घुमाना, जार खोलना, भारी पैन (कड़ाही) को उसके किनारे से पकड़ना। आपका अंगूठा अस्थिर भी लग सकता है, मानो किसी चीज़ पर दबाने पर वह जवाब दे देता हो।

कुछ लोगों को अंगूठे के जोड़ के भीतरी किनारे पर एक छोटी, सख्त गांठ दिखती है। दूसरे अंगूठे की तुलना में आपका अंगूठा थोड़ा टेढ़ा बैठा या थोड़ा घूमा हुआ भी लग सकता है। अगर चोट कुछ समय पहले लगी थी, तो दर्द शायद उतना साफ़ न हो, लेकिन चुटकी भरते या पकड़ते समय अंगूठा फिर भी कमज़ोर या ढीला लग सकता है।

इन लक्षणों पर नज़र रखें और उसी दिन कदम उठाएं: कोई उंगली, हाथ या बांह जो गर्म, लाल, सूजी हुई और दर्दनाक हो जाए, ख़ासकर बुखार के साथ; चोट वाले जोड़ के ऊपर त्वचा कटी या फटी हुई हो, हड्डी दिख रही हो, या साफ़ दिखने वाला टेढ़ापन हो; अंगूठा या हाथ जो फीका (सफ़ेद पड़ा हुआ), ठंडा, सफ़ेद या नीला पड़ जाए; या चोट के बाद अचानक महसूस करने की क्षमता या हिलने-डुलने की ताकत चली जाए। इनके लिए तुरंत इमरजेंसी विभाग में इलाज की ज़रूरत है, और इसके लिए जीपी के रेफ़रल की ज़रूरत नहीं है।

अगर आपके लक्षण शांत नहीं हो रहे हैं, सप्ताहों में बिगड़ते जा रहे हैं, रात में आपको जगा देते हैं, या आपको काम करने या अपना हाथ इस्तेमाल करने से रोकते हैं, तो अपने जीपी को दिखाएं या विशेषज्ञ से जांच के लिए कहें।

CQ HAND + UPPER LIMB
Dr Kieran Hirpara — Specialist Orthopaedic Surgeon
Suite 2, Level 1, Mater Private Hospital Rockhampton, 31 Ward Street, The Range, QLD 4700
Phone 07 4863 6556 · office@cqupperlimb.com.au · cqupperlimb.com.au

असल में क्या हो रहा है

आपके अंगूठे के भीतरी किनारे पर, जहां वह आपके हाथ से जुड़ता है, लिगामेंट का एक मज़बूत पट्टा होता है जिसे अल्नर कोलैटरल लिगामेंट कहते हैं। इसे तंबू के खंभे को स्थिर रखने वाली खिंची हुई रस्सी की तरह समझें: जब आप चुटकी भरते या पकड़ते हैं, तो यह अंगूठे के जोड़ को एक तरफ़ मुड़ने से रोकता है। हर बार जब आप अपने अंगूठे को किसी उंगली से दबाते हैं, तो यही पट्टा भार उठाता है। इसीलिए यहां फटाव होने पर ठीक इन्हीं कामों में कमज़ोरी और दर्द दिखाई देता है।

जब आपका अंगूठा ज़ोर से एक तरफ़ मुड़ता है, तो यह पट्टा खिंच सकता है, आंशिक रूप से फट सकता है, या पूरी तरह आर-पार फट सकता है। डॉक्टर इसे इस हिसाब से ग्रेड (दर्जों) में बांटते हैं कि यह कितना फटा है: खिंचाव या आंशिक फटाव, और पूरा फटाव जिसमें लिगामेंट हड्डी से अलग हो जाता है। कभी-कभी लिगामेंट हड्डी के एक छोटे टुकड़े के साथ हड्डी से उखड़ जाता है। आंशिक फटाव आमतौर पर स्प्लिंट में भर सकता है। पूरा फटाव अक्सर नहीं भर पाता, क्योंकि फटा हुआ सिरा पलटकर पीछे जा सकता है और जोड़ के ऊपर मौजूद ऊतक की एक परत के नीचे फंस सकता है। जब ऐसा होता है, तो लिगामेंट उस हड्डी से दूर पड़ा रह जाता है जिससे उसे दोबारा जुड़ना है, इसलिए वह अपने-आप वापस नहीं जुड़ पाता।

अगर फटाव का इलाज न किया जाए, तो जोड़ ढीला रहता है। जब अंगूठे पर एक तरफ़ से भार पड़ता है, तो वह बार-बार जवाब दे देता है, और सालों में यह लगातार हिलना-डुलना जोड़ को घिस सकता है और गठिया (आर्थराइटिस) का कारण बन सकता है। इसीलिए इस चोट को गंभीरता से लिया जाता है, भले ही यह एक साधारण मोच जैसी लगे।

हम इसके लिए क्या कर सकते हैं

डॉ. कीरन हिरपरा, माटर प्राइवेट हॉस्पिटल, रॉकहैम्पटन में ऊपरी अंग (कंधे से हाथ तक) के सर्जन, इलाज को आपकी खास चोट के हिसाब से तय करते हैं। अंगूठे के लिगामेंट के कुछ फटाव बिना ऑपरेशन के भर जाते हैं, और कुछ में जल्द ही सर्जरी की ज़रूरत होती है, इसलिए जल्दी जांच करवाना मायने रखता है। मरीज़ों को आमतौर पर उनके जीपी (आपके फैमिली डॉक्टर) हमारे क्लिनिक में रेफ़र करते हैं; अगर किसी फिजियोथेरेपिस्ट ने आपको हमसे मिलने की सलाह दी है, तब भी मेडिकेयर रिबेट पाने के योग्य होने के लिए आपको अपने जीपी से रेफ़रल की ज़रूरत होगी। क्लिनिक में हम आपकी पूरी जानकारी लेते हैं, आपके अंगूठे की जांच करते हैं, और जहां ज़रूरत हो वहां इमेजिंग (स्कैन या एक्स-रे) करवाते हैं। इसमें एक्स-रे, अल्ट्रासाउंड स्कैन या एमआरआई शामिल हो सकते हैं; एमआरआई एक तेज़ चुंबक की मदद से लिगामेंट की विस्तृत तस्वीरें लेता है। इन स्कैन से पता चलता है कि लिगामेंट पूरी तरह आर-पार फटा है या नहीं, और फटा हुआ सिरा पलटकर अपनी जगह से बाहर तो नहीं चला गया है।

अगर फटाव आंशिक है, या लिगामेंट हड्डी के एक ऐसे छोटे टुकड़े के साथ उखड़ गया है जो अपनी जगह से खिसका नहीं है, तो हम आमतौर पर अंगूठे को 4 सप्ताह तक प्लास्टर (कास्ट) में स्थिर रखते हैं। उसके बाद आप 3 और सप्ताह तक एक निकाला जा सकने वाला स्प्लिंट पहनते हैं और हिलाने-डुलाने के हल्के व्यायाम शुरू करते हैं। आपकी हैंड थेरेपिस्ट (हाथ की विशेषज्ञ थेरेपिस्ट), एक्सटेंड रिहैबिलिटेशन में रूबी डूलन, ये व्यायाम तय करती हैं और आपको जिस भी स्प्लिंट की ज़रूरत हो, वह बनाती हैं। जिस पूरे फटाव में फटा हुआ सिरा पलटकर अपनी जगह से बाहर नहीं गया है, उसमें आमतौर पर पहले स्थिर रखकर (इमोबिलाइज़ेशन) इलाज आज़माया जाता है: लिगामेंट को वापस जुड़ने देने के लिए जोड़ को 4 से 6 सप्ताह तक स्थिर रखा जाता है।

सर्जरी पर तब विचार किया जाता है जब फटाव पूरा और अस्थिर हो, जब फटे हुए लिगामेंट का सिरा पलटकर अपनी जगह से बाहर चला गया हो, या जब हड्डी का कोई टुकड़ा अपनी सीध से खिसक गया हो। ऐसे मामलों में लिगामेंट अपने-आप हड्डी पर वापस नहीं जुड़ सकता, इसलिए ऑपरेशन से उसे वापस जोड़ा जाता है। अगर चोट कुछ समय पहले लगी थी और लिगामेंट का अब सीधे रिपेयर नहीं किया जा सकता, तो हम आपकी अपनी बांह के टेंडन (कंडरा) की एक पट्टी से या दान किए गए ऊतक से उसे दोबारा बना सकते हैं। इस ऑपरेशन का अपना अलग पेज है, और आपके कोई भी फ़ैसला लेने से पहले हम आपसे बात करेंगे कि इसमें क्या-क्या होता है।

CQ HAND + UPPER LIMB
Dr Kieran Hirpara — Specialist Orthopaedic Surgeon
Suite 2, Level 1, Mater Private Hospital Rockhampton, 31 Ward Street, The Range, QLD 4700
Phone 07 4863 6556 · office@cqupperlimb.com.au · cqupperlimb.com.au

क्या उम्मीद करें

इलाज से अंगूठे के लिगामेंट के ज़्यादातर फटाव अच्छी तरह ठीक हो जाते हैं। स्प्लिंट या प्लास्टर में स्थिर रखा गया आंशिक फटाव आमतौर पर भर जाता है, और चुटकी भरने और पकड़ने के लिए आपके अंगूठे की ताकत वापस आ जाती है। अगर आपको ऑपरेशन की ज़रूरत हो, तो नतीजे आमतौर पर अच्छे होते हैं: ज़्यादातर लोगों में अंगूठे का हिलना-डुलना, चुटकी और पकड़ की ताकत बनी रहती है, और सर्जरी के बाद समस्याएं कम ही होती हैं। जिन लोगों की यह सर्जरी हुई, वे अपने पहले वाले स्तर पर खेल खेलने लौटे हैं, और पेशेवर खिलाड़ियों ने बाद में लगभग उतने ही मैच खेले और उनका करियर लगभग उतना ही लंबा रहा।

ठीक होने में धैर्य चाहिए। शुरुआत में आपके अंगूठे को स्थिर रखा जाएगा, क्योंकि शुरुआती जकड़न ही वह मुख्य चीज़ है जिससे आगे चलकर बचना है। एक बार हिलाने की अनुमति मिल जाने पर हल्के, धीरे-धीरे बढ़ने वाले व्यायाम ज़रूरी हैं: भर रहे लिगामेंट पर धीरे-धीरे भार डालने और उसे स्ट्रेच करने (खींचने) से हिलना-डुलना और अंगूठे का काम बेहतर होता है। मरीज़ों के खुद बताए गए नतीजे सर्जरी से पहले की तुलना में सर्जरी के तीन और 12 महीने बाद काफ़ी बेहतर होते हैं। अगर आपकी चोट कुछ समय पहले लगी थी, तब भी रिपेयर कारगर होता है, हालांकि जल्दी किए गए रिपेयर की तुलना में देर से किए गए रिपेयर में अंगूठे का हिलना-डुलना आमतौर पर थोड़ा ज़्यादा कम हो जाता है।

बिना इलाज के, आगे की तस्वीर अलग होती है। चार में से तीन पूरे फटाव आराम देने पर भी अपने-आप नहीं भरते। जोड़ ढीला रहता है, भार पड़ने पर आपका अंगूठा बार-बार जवाब देता रहता है, और चुटकी कमज़ोर और दर्दनाक बनी रहती है। सालों में यह लगातार ढीलापन जोड़ को घिस देता है: जिन लोगों के पुराने (क्रॉनिक) फटाव का बाद में रिपेयर हुआ, उनमें से 88% के अंगूठे के जोड़ में पहले से ही कुछ गठिया था। चोट के समय ज़्यादा उम्र का संबंध उस जोड़ में ज़्यादा गंभीर गठिया से है।

आगे की योजना बनाते समय कुछ बातें जानना फ़ायदेमंद है। अगर आपका अंगूठा गर्म, लाल, सूजा हुआ और दर्दनाक हो जाए, ख़ासकर बुखार के साथ, तो उसी दिन इमरजेंसी विभाग जाएं; इसके लिए जीपी के रेफ़रल की ज़रूरत नहीं है। अगर लक्षण शांत नहीं हो रहे हैं या सप्ताहों में बिगड़ते जा रहे हैं, तो अपने जीपी को दिखाएं या विशेषज्ञ से जांच के लिए कहें।

डॉक्टर को कब दिखाएं

किसी भी ऐसी चोट के बाद जिसमें आपका अंगूठा ज़ोर से एक तरफ़ मुड़ गया हो, जल्द ही उसकी जांच करवाएं, भले ही वह एक साधारण मोच जैसी लगे। पूरे फटाव की जांच जितनी जल्दी होती है, आपके पास उतने ज़्यादा विकल्प होते हैं, क्योंकि बहुत लंबे समय तक छोड़े गए फटाव में बड़े ऑपरेशन की ज़रूरत पड़ सकती है या उससे स्थायी जकड़न और कमज़ोरी रह सकती है। विशेषज्ञ से जांच के लिए कहें अगर चुटकी भरते या पकड़ते समय आपका अंगूठा अब भी जवाब दे देता है, अगर कुछ सप्ताह बाद भी चुटकी कमज़ोर या दर्दनाक बनी रहती है, या अगर आपको जोड़ के भीतरी किनारे पर एक छोटी, सख्त गांठ महसूस होती है। अगर चोट कुछ समय पहले लगी थी और आपका अंगूठा ढीला है या घिस रहा है, तब भी जांच करवाना फ़ायदेमंद है। और अगर आपका अंगूठा गर्म, लाल, सूजा हुआ और दर्दनाक हो जाए, ख़ासकर बुखार के साथ, तो उसी दिन इमरजेंसी विभाग जाएं।

विस्तार से

यह हिस्सा उससे आगे जाता है जितना आपको अपने इलाज के फ़ैसलों के लिए जानना ज़रूरी है। अंगूठे के अल्नर कोलैटरल लिगामेंट की चोट के बारे में ज़्यादा पढ़ना इसलिए फ़ायदेमंद है क्योंकि पूरा फ़ैसला शरीर की बनावट से जुड़े एक ही सवाल पर टिका है, कि फटा हुआ लिगामेंट पलटकर पहुंच से बाहर तो नहीं चला गया, और क्योंकि अब इसका साफ़ जवाब है कि इसे तय करने के लिए कौन-सा स्कैन इस्तेमाल करना चाहिए।

CQ HAND + UPPER LIMB
Dr Kieran Hirpara — Specialist Orthopaedic Surgeon
Suite 2, Level 1, Mater Private Hospital Rockhampton, 31 Ward Street, The Range, QLD 4700
Phone 07 4863 6556 · office@cqupperlimb.com.au · cqupperlimb.com.au

स्टेनर लीज़न, और यह सब कुछ क्यों बदल देता है

अल्नर कोलैटरल लिगामेंट हर चुटकी और पकड़ के दौरान लगने वाले बगल के ज़ोर के खिलाफ़ अंगूठे को स्थिर रखता है। जब यह अपने जुड़ने की जगह से फटता है, तो आमतौर पर ऐसी जगह रहता है जहां यह भर सके।

कभी-कभी ऐसा नहीं होता। टेंडन की एक परत, जिसे एडक्टर एपोन्यूरोसिस कहते हैं, लिगामेंट के ऊपर (त्वचा की ओर) होती है, और अगर फटा हुआ सिरा सिकुड़कर उस परत के ऊपर चला जाए, तो एपोन्यूरोसिस लिगामेंट और हड्डी के बीच आ जाती है। इसे **स्टेनर लीज़न** कहते हैं, और यही कारण है कि इस चोट का इलाज ज़्यादातर मोचों से अलग तरह से किया जाता है: लिगामेंट अब उस हड्डी को छू नहीं रहा होता जिससे उसे जुड़कर भरना है, इसलिए कितना भी स्प्लिंट लगाया जाए, वह उसे वापस नहीं जोड़ेगा।

इलाज से जुड़ी हर बात इसी पर निर्भर करती है कि ऐसा हुआ है या नहीं।

इसका जवाब देने के लिए अल्ट्रासाउंड काफ़ी है

क्योंकि फ़ैसला हां-या-ना वाला है और उसके नतीजे बड़े हैं, इसलिए इमेजिंग का सवाल असामान्य रूप से साफ़ तौर पर तय है — और इसका जवाब मिल चुका है। **422** मरीज़ों में, **स्टेनर लीज़न का पता लगाने में अल्ट्रासाउंड और एमआरआई दोनों की सटीकता ऊंची पाई गई**, और **अल्ट्रासाउंड पहली जांच के रूप में इस्तेमाल करने के लिए उचित इमेजिंग तरीका है** [1]।

यह व्यवहार में काम आने वाली जानकारी है। अल्ट्रासाउंड एमआरआई से जल्दी होता है, सस्ता है और आसानी से उपलब्ध है, और जहां कोई अनुभवी जांच करने वाला मौजूद हो, वहां जो इसने पहले ही दिखा दिया है उसकी पुष्टि के लिए बाद में एमआरआई की ज़रूरत नहीं होती। यह डायनेमिक (हरकत के दौरान) भी होता है, स्कैन के दौरान अंगूठे पर ज़ोर डालकर जांच की जा सकती है।

जहां स्टेनर लीज़न नहीं है, वहां ढीलापन फ़ैसला तय करता है

ब्रिटिश सोसाइटी फ़ॉर सर्जरी ऑफ़ द हैंड की गाइडलाइन इसका रास्ता सीधे-सीधे बताती है। नई (एक्यूट) चोट वाले मरीज़ों की जांच **उनकी जानकारी (हिस्ट्री), शारीरिक जांच और एक्स-रे** से की जानी चाहिए। जिनमें **जोड़ का कोई खास ढीलापन नहीं है, उनका इलाज बिना सर्जरी के किया जा सकता है**, जबकि **जिनमें खास ढीलापन है, उनका इलाज आपस में मिलकर लिए गए फ़ैसले के बाद, या तो बिना सर्जरी के स्थिर रखकर या सर्जिकल रिपेयर से किया जा सकता है** [2]।

यहां दो बातें ध्यान देने लायक हैं। पहली यह कि एक्स-रे उन्नत इमेजिंग से पहले किए जाते हैं, कुछ हद तक एवल्शन फ्रैक्चर (लिगामेंट के साथ हड्डी का टुकड़ा उखड़ जाना) को जांचकर अलग करने के लिए, जो इलाज को फिर से बदल देता है। दूसरी यह कि खास ढीलापन होने पर भी सर्जरी अनिवार्य नहीं है: गाइडलाइन साफ़ तौर पर इसे स्थिर रखने और रिपेयर के बीच एक साझा फ़ैसला बताती है, जो ऑपरेशन को एकमात्र रास्ता बताने से ज़्यादा ईमानदार रुख है।

गलती होने के नतीजे खास तरह के क्यों होते हैं

काम न कर पाने वाला अल्नर कोलैटरल लिगामेंट आराम के समय दर्द या ज़्यादातर गतिविधियों में दिक्कत पैदा नहीं करता। इससे ऐसा अंगूठा बनता है जो बगल से भार पड़ने पर जवाब दे देता है, चाबी घुमाते समय, जार खोलते समय, भारी कड़ाही को किनारे से पकड़ते समय, क्योंकि चुटकी के लिए दबाने को एक स्थिर टेक चाहिए।

इलाज न होने पर, लंबे समय तक रहने वाली अस्थिरता से सालों में उस जोड़ में गठिया हो जाता है। यही कारण है कि जो चोट एक साधारण मोच जैसी लगती है, उसकी भी पक्की जांच होनी चाहिए: इसे नज़रअंदाज़ करने की कीमत चोट के बाद के सप्ताहों में महसूस नहीं होती, जब अंगूठा ठीक हो जाता है और सही लगता है, बल्कि बहुत बाद में होती है।

CQ HAND + UPPER LIMB
Dr Kieran Hirpara — Specialist Orthopaedic Surgeon
Suite 2, Level 1, Mater Private Hospital Rockhampton, 31 Ward Street, The Range, QLD 4700
Phone 07 4863 6556 · office@cqupperlimb.com.au · cqupperlimb.com.au

संदर्भ

[1] Qamhawi Z, Shah K, Kiernan G, Furniss D, Teh J, Azzopardi C. Diagnostic accuracy of ultrasound and magnetic resonance imaging in detecting Stener lesions of the thumb: systematic review and meta-analysis. J Hand Surg Eur Vol. 2021;46(9):946-53. https://doi.org/10.1177/1753193421993015

[2] Dean B, Rodrigues J, Riley N, Rabey N, Donnison E, Challen K, et al. Guideline on managing thumb ulnar collateral ligament injuries: the British Society for Surgery of the Hand. J Hand Surg Eur Vol. 2024;49(10):1195-201. https://doi.org/10.1177/17531934241274612

CQ HAND + UPPER LIMB
Dr Kieran Hirpara — Specialist Orthopaedic Surgeon
Suite 2, Level 1, Mater Private Hospital Rockhampton, 31 Ward Street, The Range, QLD 4700
Phone 07 4863 6556 · office@cqupperlimb.com.au · cqupperlimb.com.au