CQ HAND + UPPER LIMB
SPECIALIST ORTHOPAEDIC SURGEON

PATIENT INFORMATION — IN DEPTH

कैल्सिफ़िक टेंडिनाइटिस

कंधे का कैल्सिफ़िक टेंडिनाइटिस: रोटेटर कफ़ के किसी एक टेंडन के अंदर, अक्सर सुप्रास्पाइनेटस में, खड़िया जैसा कैल्शियम का जमाव बन जाता है, और जब यह आसपास के ऊतक में सूजन (इन्फ्लेमेशन) पैदा करता है तो अचानक बहुत तेज़ दर्द हो सकता है।

Kieran Hirpara 4.0

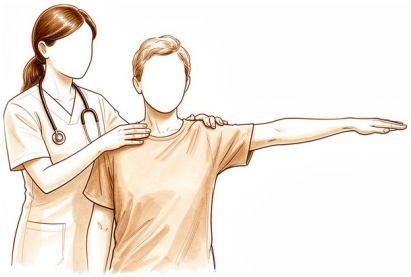

यह पृष्ठ मशीन द्वारा अनूदित है और अभी तक किसी चिकित्सक द्वारा जाँचा नहीं गया है। **अंग्रेज़ी संस्करण** ही आधिकारिक है।

आपको क्या महसूस होता है

कैल्सिफ़िक टेंडिनाइटिस (टेंडन में कैल्शियम जमने से होने वाली सूजन) का मतलब है आपके रोटेटर कफ़ के किसी एक टेंडन (कंडरा) के अंदर कैल्शियम का थोड़ा-सा जमाव; रोटेटर कफ़ टेंडनों का वह समूह है जो आपके कंधे को थामे रखता है और उसे हिलाता है। दर्द आम तौर पर आपके कंधे की बगल में या ऊपर, सुप्रास्पाइनेटस टेंडन के ऊपर महसूस होता है, जो सबसे ज़्यादा प्रभावित होने वाला टेंडन है। बांह को बगल की ओर या सिर के ऊपर उठाने से यह अक्सर बढ़ जाता है, और किसी ऊंची शेल्फ़ तक हाथ पहुंचाना या धुले कपड़े सुखाने के लिए टांगना मुश्किल काम बन सकता है।

दर्द अक्सर रात को बढ़ जाता है, ख़ासकर जब आप उसी कंधे पर लेटते हैं, और यह आपको जगा सकता है। यह किसी गतिविधि के बाद या सुबह उठते ही भी परेशान कर सकता है। कुछ लोगों को लगता है कि दर्द दौरों में आता है, बीच-बीच में शांत समय रहता है, और यह महीनों तक खिंच सकता है। तकलीफ़ का यह लंबा दौर काम से छुट्टी लेने की वजह बन सकता है और आपकी ज़िंदगी की गुणवत्ता को धीरे-धीरे कम कर सकता है।

यह समस्या 30 से 60 साल की उम्र की महिलाओं में सबसे आम है, हालांकि यह दूसरों को भी होती है। जमाव ख़ुद आम तौर पर 0.5 से 1.5 सेमी के बीच लंबा होता है, और ज़्यादातर जमाव रुई जैसे फूले हुए होने के बजाय घने होते हैं। लगभग 9% लोगों में एक से ज़्यादा टेंडन प्रभावित होते हैं, जिससे दर्द कंधे के आसपास फैल सकता है।

एक बात जानने लायक है: स्कैन में कैल्शियम का जमाव दिखने का मतलब यह नहीं कि उसी टेंडन में फटाव (टियर) नहीं हो सकता। अगर आपका दर्द ठीक नहीं हो रहा, सप्ताहों के दौरान बढ़ता जा रहा है, आपको रात को जगा देता है, या आपको काम करने या अपनी बांह इस्तेमाल करने से रोकता है, तो अपने जीपी (आपके फैमिली डॉक्टर) को दिखाएं या किसी विशेषज्ञ से जांच करवाने के लिए कहें।

असल में क्या हो रहा है

आपका रोटेटर कफ़ चार टेंडनों का समूह है जो आपके कंधे को थामे रखते हैं और उसे हिलाते हैं। ये कंधे के ऊपरी हिस्से में हड्डी की एक छोटी मेहराब के नीचे एक संकरी जगह से होकर सरकते हैं, और इनके बीच तरल से भरी एक पतली गद्दी होती है। टेंडन को एक ऐसी रस्सी की तरह समझें जो एक तंग घिरनी (पुली) से होकर गुज़रती है।

CQ HAND + UPPER LIMB
Dr Kieran Hirpara — Specialist Orthopaedic Surgeon
Suite 2, Level 1, Mater Private Hospital Rockhampton, 31 Ward Street, The Range, QLD 4700
Phone 07 4863 6556 · office@cqupperlimb.com.au · cqupperlimb.com.au

कैल्सिफ़िक टेंडिनाइटिस में उस रस्सी का एक हिस्सा बदल जाता है। टेंडन के अंदर की कोशिकाएं धीरे-धीरे कार्टिलेज (उपास्थि) जैसी कोशिकाओं में बदल जाती हैं, और बदले हुए ऊतक में कैल्शियम जमने लगता है। यह चरणों में होता है: पहले टेंडन बदलता है, फिर कैल्शियम बनता है और वहीं पड़ा रहता है, और आखिर में शरीर जमाव को तोड़कर सोख लेता है। यह एक सक्रिय प्रक्रिया है, साधारण घिसाव नहीं, और यह उस कैल्शियम के जमाव से अलग है जो आपको शरीर में कहीं और किसी पुराने, घिसे हुए टेंडन में दिख सकता है।

चरण इसलिए मायने रखता है क्योंकि हर चरण में अलग महसूस होता है। जब कैल्शियम चुपचाप टेंडन में पड़ा रहता है, तब आपको बहुत कम या बिल्कुल दर्द नहीं हो सकता। जब शरीर इसे सोखना शुरू करता है, तो दर्द अक्सर अचानक और बहुत तेज़ हो जाता है, और यह रात को सबसे बुरा हो सकता है। जमाव अपने आकार की वजह से भी परेशानी पैदा कर सकता है: जब यह तंग जगह के अंदर फूलता है, तो ऊपर की हड्डी की मेहराब से टकराकर अटक सकता है, जिससे बांह की आसान हरकत रुक जाती है। इसीलिए बांह को बगल की ओर उठाना जकड़ा हुआ या अटका हुआ महसूस हो सकता है।

जमाव सबसे ज़्यादा सुप्रास्पाइनेटस टेंडन में होता है, उस जगह से लगभग 1.5 से 2 सेमी दूर जहां यह बांह की हड्डी के ऊपरी सिरे से जुड़ता है। इसी जगह से समझ में आता है कि दर्द वहीं क्यों होता है जहां होता है, और सिर के ऊपर हाथ ले जाना सबसे मुश्किल हरकत क्यों है।

एक और बात जानने लायक है: बहुत से लोगों में ये जमाव होते हैं और उन्हें बिल्कुल दर्द नहीं होता, और केवल लगभग एक तिहाई जमाव ही कभी लक्षण पैदा करते हैं। इसलिए आपके स्कैन में दिखा कैल्शियम सचमुच मौजूद है, लेकिन यह आपके दर्द की वजह है या नहीं, यह इस पर निर्भर करता है कि वह किस चरण में है और आपका शरीर उस पर कैसी प्रतिक्रिया दे रहा है।

हम इसके लिए क्या कर सकते हैं

डॉ. कीरन हिरपरा, माटर प्राइवेट हॉस्पिटल, रॉकहैम्पटन में ऊपरी अंग (कंधे से हाथ तक) के सर्जन, आपकी समस्या के अनुसार सबसे कम चीर-फाड़ वाले विकल्पों से शुरुआत करते हैं। मरीज़ आम तौर पर अपने जीपी के रेफ़रल से हमारे क्लिनिक आते हैं; अगर किसी फिजियोथेरेपिस्ट ने आपको हमसे मिलने की सलाह दी है, तब भी मेडिकेयर रिबेट पाने के लिए आपको अपने जीपी से रेफ़रल लेना होगा। आपकी पहली मुलाकात में हम आपकी पूरी जानकारी लेते हैं, आपके कंधे की जांच करते हैं और ज़रूरत पड़ने पर इमेजिंग (एक्स-रे, स्कैन आदि) करवाते हैं। इस तरह की लंबे समय से चली आ रही समस्या में हम आम तौर पर पहले बिना ऑपरेशन वाला इलाज आज़माते हैं, और जब उससे काफ़ी सुधार न मिला हो, तब सर्जरी पर विचार करते हैं।

पहला कदम आसान है: जिन गतिविधियों से दर्द भड़कता है उन्हें बदलें, और अपने कंधे को सिर के ऊपर वाले कामों से आराम दें। फिजियोथेरेपी का लक्ष्य दर्द को शांत करना और बांह में फिर से आसान, नियंत्रित हरकत लाना है। इसके बारे में राय बनाने से पहले इसे पूरा मौका दें, क्योंकि यह समस्या महीनों तक खिंच सकती है। अगर आपके लक्षण ठीक नहीं हो रहे, सप्ताहों के दौरान बढ़ते जा रहे हैं, आपको रात को जगा देते हैं, या आपको काम करने या अपनी बांह इस्तेमाल करने से रोकते हैं, तो अपने जीपी को दिखाएं या किसी विशेषज्ञ से जांच करवाने के लिए कहें।

सूजन कम करने वाली दवाएं (एंटी-इन्फ्लेमेटरी) दर्द के लिए पहले चरण का एक आम इलाज हैं। अगर ये काफ़ी न हों, तो हम ऐसी प्रक्रियाएं सुझा सकते हैं जो सीधे जमाव को निशाना बनाती हैं। एक विकल्प शॉकवेव थेरेपी है, जिसमें जमाव को तोड़ने के लिए शरीर के बाहर से ध्वनि तरंगें कैल्शियम पर डाली जाती हैं। यह बिना चीर-फाड़ वाला इलाज है, यानी त्वचा में कुछ भी नहीं चुभाया जाता, और कैल्शियम को उसकी जगह से ढीला करने के लिए इसे एक तय ताकत और तय संख्या में तरंग-झटकों (पल्स) के साथ किया जाता है। दूसरा विकल्प अल्ट्रासाउंड की मदद से नीडलिंग है, जिसमें अल्ट्रासाउंड, यानी टेंडन की चलती तस्वीरें दिखाने वाले स्कैन, की मदद से एक सुई जमाव के अंदर डाली जाती है, ताकि कैल्शियम को तोड़कर बाहर खींचा जा सके। दोनों तरीकों से दर्द से राहत मिल सकती है, काम-काज की क्षमता लौट सकती है और कैल्शियम हट सकता है। अगर लक्षण बने रहें तो नीडलिंग दोहराई जा सकती है, बशर्ते दो प्रक्रियाओं के बीच कम से कम छह सप्ताह का अंतर हो।

सर्जरी की बात तब आती है जब इन इलाजों से फ़ायदा न हुआ हो। इसमें टेंडन से कैल्शियम का जमाव निकाला जाता है, और अगर टेंडन काफ़ी प्रभावित है तो उसका रिपेयर (टेंडन को वापस जोड़ना) भी किया जाता है। अगर ऊपर बताए गए विकल्पों को सचमुच आज़माने के

CQ HAND + UPPER LIMB
Dr Kieran Hirpara — Specialist Orthopaedic Surgeon
Suite 2, Level 1, Mater Private Hospital Rockhampton, 31 Ward Street, The Range, QLD 4700
Phone 07 4863 6556 · office@cqupperlimb.com.au · cqupperlimb.com.au

बाद भी आपका दर्द ठीक नहीं हुआ है, तो हम आपके साथ इस पर बात करेंगे कि क्या सर्जरी आपके लिए सही है, और आप और हम मिलकर तय करेंगे।

क्या उम्मीद करें

ज़्यादातर मामलों में कैल्सिफ़िक टेंडिनाइटिस का आगे का हाल अच्छा रहता है। बहुत से लोगों में ये जमाव होते हैं और उन्हें कभी पता ही नहीं चलता, और इनमें से केवल लगभग एक तिहाई ही कभी दर्द पैदा करते हैं। जब जमाव लक्षण पैदा करता है, तब भी लंबे समय में इसके पूरी तरह ठीक हो जाने की अच्छी संभावना होती है। आपका शरीर अपने आप कैल्शियम को सोख सकता है, और यह प्रक्रिया जमाव बनने के समय से ही चल रही होती है।

फिर भी, वहां तक का रास्ता हमेशा जल्दी तय नहीं होता। लक्षण महीनों तक खिंच सकते हैं, और तकलीफ़ का वह दौर काम से छुट्टी और आपकी ज़िंदगी की गुणवत्ता पर सचमुच बुरे असर की वजह बन सकता है। दर्द अक्सर दौरों में आता है, बीच-बीच में शांत समय रहता है, और जब आपका शरीर जमाव को तोड़ना शुरू करता है, तब यह अचानक और बहुत तेज़ हो सकता है। कुछ जमाव कुछ महीनों में ठीक हो जाते हैं, दूसरों में ज़्यादा समय लगता है, और ठीक-ठीक यह बताने का कोई भरोसेमंद तरीका नहीं है कि आपका जमाव कैसा व्यवहार करेगा।

ज़्यादातर लोग बिना ऑपरेशन के अच्छे रहते हैं। कंज़र्वेटिव इलाज, यानी ऐसा इलाज जिसमें सर्जरी शामिल नहीं होती, आम तौर पर पहली पसंद होता है, और ज़्यादातर लोगों में इससे अच्छा-ख़ासा सुधार होता है: इस तरह इलाज किए गए 72% लोग अच्छा या बहुत अच्छा नतीजा बताते हैं, जमाव का आकार या जगह चाहे जो हो। शॉकवेव थेरेपी और अल्ट्रासाउंड की मदद से नीडलिंग, दोनों से बहुत से लोगों में दर्द से राहत मिलती है और कैल्शियम हट जाता है, और दोनों की सुरक्षा का रिकॉर्ड मज़बूत है। नीडलिंग आम तौर पर तब सबसे अच्छा काम करती है जब लक्षण कम समय से हों और जमाव छोटा हो। अगर इनमें से कोई प्रक्रिया आपके ख़ास जमाव के लिए सही न हो, तो हम आपके साथ दूसरे विकल्पों पर बात करेंगे।

सर्जरी उन लोगों के लिए रखी जाती है जिनका दर्द इन इलाजों को सचमुच आज़माने के बाद भी ठीक नहीं हुआ है। इसमें टेंडन से कैल्शियम का जमाव निकाला जाता है, और जिन लोगों का दर्द दूसरे इलाजों से ठीक नहीं हुआ, उनमें से 88.5% में इससे अच्छा नतीजा मिलता है। सर्जरी के बाद ठीक होना धीरे-धीरे होता है: पहले छह महीनों में कंधे का काम-काज धीरे-धीरे सुधरता है, और आराम तथा हरकत में ज़्यादातर फ़ायदा एक साथ आने के बजाय उसी दौरान धीरे-धीरे बढ़ता है।

अगर आपके लक्षण ठीक नहीं हो रहे, सप्ताहों के दौरान बढ़ते जा रहे हैं, आपको रात को जगा देते हैं, या आपको काम करने या अपनी बांह इस्तेमाल करने से रोकते हैं, तो अपने जीपी को दिखाएं या किसी विशेषज्ञ से जांच करवाने के लिए कहें।

डॉक्टर को कब दिखाएं

कैल्शियम के ज़्यादातर जमाव अपने आप ठीक हो जाते हैं, और बहुत से जमाव कोई परेशानी ही पैदा नहीं करते। लेकिन यह समस्या महीनों तक खिंच सकती है, और इसकी वजह से काम से समय छूट सकता है और आपकी ज़िंदगी की गुणवत्ता धीरे-धीरे कम हो सकती है। अगर आपके कंधे का दर्द ठीक नहीं हो रहा, सप्ताहों के दौरान बढ़ता जा रहा है, आपको रात को जगा देता है, या आपको काम करने या अपनी बांह इस्तेमाल करने से रोकता है, तो अपने जीपी को दिखाएं या किसी विशेषज्ञ से जांच करवाने के लिए कहें। अगर बांह को बगल की ओर उठाते समय दर्द के साथ बांह रुकी हुई या अटकी हुई महसूस हो, तो यह भी बताएं, क्योंकि फूला हुआ जमाव ऊपर की हड्डी की मेहराब के नीचे टेंडन की हरकत को सचमुच रोक सकता है। एक और बात उठाने लायक है: आपके स्कैन में कैल्शियम का जमाव दिखने का मतलब यह नहीं कि उसी टेंडन में फटाव नहीं हो सकता, इसलिए केवल स्कैन में दिखी बात से निदान तय नहीं हो जाता। अगर क्लिनिक बंद होने के समय या सप्ताहांत पर आप क्लिनिक से संपर्क न कर पाएं, तो अपने नज़दीकी इमरजेंसी विभाग जाएं।

CQ HAND + UPPER LIMB
Dr Kieran Hirpara — Specialist Orthopaedic Surgeon
Suite 2, Level 1, Mater Private Hospital Rockhampton, 31 Ward Street, The Range, QLD 4700
Phone 07 4863 6556 · office@cqupperlimb.com.au · cqupperlimb.com.au

विस्तार से

यह हिस्सा आपके अपने इलाज के फ़ैसलों के लिए ज़रूरी जानकारी से आगे जाता है। कैल्सिफ़िक टेंडिनाइटिस के बारे में ज़्यादा पढ़ना उपयोगी है, क्योंकि यह कंधे की ज़्यादातर समस्याओं से अलग तरह से व्यवहार करता है: यह जमाव उन लोगों में भी आम है जिन्हें बिल्कुल दर्द नहीं होता, शरीर आम तौर पर बिना किसी मदद के इसे घोल देता है, और जो इलाज कैल्शियम को हटाता है, वह वही इलाज नहीं है जो दर्द से सबसे जल्दी राहत देता है।

जमाव दिखना आम बात है, यह अपने आप में निदान नहीं है

आपके स्कैन की रिपोर्ट में कैल्शियम का जमाव दिखे, तो उसे समस्या का कारण मान लेना आसान है, क्योंकि वह दिखाई देता है और दर्द असली है। लेकिन यह कितना आम है, इसके आंकड़े बात को उलझा देते हैं। **1,219** वयस्कों में, जमाव **बिना लक्षण वाले 7.8% लोगों में** और **सबएक्रोमियल पेन सिंड्रोम (कंधे के ऊपरी हिस्से की हड्डी के नीचे की जगह से जुड़ा दर्द) वाले 42.5% लोगों में** पाए गए [1]। **302** कंधों की एक अलग सीरीज़ में, आम आबादी में जमाव अक्सर मिले और **उनमें से केवल लगभग एक तिहाई में दर्द था** [2]।

यानी जमाव होने से इस बात की संभावना काफ़ी बढ़ जाती है कि दर्द उसी से है, लेकिन बिना दर्द वाले लगभग तेरह में से एक कंधे में भी यह होता है। जमाव को चुप से लक्षण पैदा करने वाला बनाने में कुछ हद तक उसका आकार और उसकी जगह भूमिका निभाते दिखते हैं: सच में लक्षण वाली बीमारी की सबसे ज़्यादा संभावना 30 से 60 साल की उन महिलाओं में थी जिन्हें सबएक्रोमियल दर्द था और जिनका जमाव **1.5 सेमी** से लंबा था [1], और दर्द का संबंध सुप्रास्पाइनेटस में जमाव की जगह से और एक से ज़्यादा टेंडन के प्रभावित होने से था [2]।

यह आम तौर पर घुल जाता है, और इसी से सब कुछ तय होता है

इसका स्वाभाविक रास्ता सोख लिए जाने की ओर है, इसीलिए इतने सारे इलाज असर करते हुए दिखते हैं। इसका सबसे साफ़ उदाहरण एक रैंडमाइज़्ड ट्रायल से मिलता है, जिसमें हर मरीज़ की नीडलिंग और लैवाज (सुई से जमाव की धुलाई) की गई और फिर उन्हें बिना किसी क्रम के स्टेरॉयड या सलाइन (नमक का पानी) का इंजेक्शन दिया गया: बारह महीने पर सलाइन वाले समूह के **83%** में और स्टेरॉयड वाले समूह के **74%** में कैल्शियम सोख लिया गया था [3]।

इसे ध्यान से पढ़ें, क्योंकि इसमें एक उलटा-सा लगने वाला नतीजा है। स्टेरॉयड से **छह सप्ताह तक दर्द में और तीन महीने तक काम-काज में सुधार हुआ**, और **कैल्शियम गायब होगा या नहीं, इस पर इसका कोई उल्लेखनीय असर नहीं पड़ा** [3]। दर्द से राहत और कैल्शियम का हटना, दो अलग-अलग प्रक्रियाएं हैं। कोई इलाज दूसरे के बिना एक दे सकता है, और स्कैन पर दिखने वाली चीज़ वह चीज़ नहीं है जो सप्ताह-दर-सप्ताह लक्षण पैदा कर रही है।

इसीलिए बिना ऑपरेशन वाले विकल्प एक जैसा असर दिखाते हैं

अगर जमाव ज़्यादातर अपने आप ही ठीक हो जाता है, तो इलाज बीमारी को ठीक करने के लिए नहीं, बल्कि बीच के समय को सहने लायक बनाने के लिए होड़ कर रहे होते हैं। तुलना करने वाले अध्ययन यही दिखाते हैं। **257** मरीज़ों में, फिजिकल थेरेपी, कॉर्टिकोस्टेरॉयड इंजेक्शन और अल्ट्रासाउंड की मदद से बार्बोटाज (सुई से कैल्शियम को तोड़कर धो देना) से **सर्जरी से बचने की दरें एक जैसी** रहीं [4]। **239** मरीज़ों में यही तीनों तरीके ज़्यादातर सफल रहे, और केवल फिजियोथेरेपी में नाकामी की दर सबसे ज़्यादा थी [5]।

प्रक्रियाओं वाले विकल्पों में, हाई-एनर्जी शॉकवेव थेरेपी सबसे ज़्यादा अध्ययन किया गया कम चीर-फाड़ वाला इलाज है, और यह थोड़े से मध्यम समय में सुरक्षित और असरदार साबित हुई है, जबकि अल्ट्रासाउंड की मदद से नीडलिंग को अल्ट्रासाउंड की मदद से दिए गए सबएक्रोमियल इंजेक्शन से बेहतर **साबित नहीं** किया गया है [6]। **1,258** मरीज़ों के आंकड़े मिलाकर देखने पर, शॉकवेव, नीडलिंग और आर्थ्रोस्कोपी (दूरबीन से ऑपरेशन), तीनों से अच्छे क्लिनिकल नतीजे मिले [7], और **908** मरीज़ों में बार्बोटाज सुरक्षित रहा और इसकी सफलता दर ऊंची रही, लेकिन दूसरे मुख्य विकल्पों से इसकी सीधी तुलना कभी नहीं की गई है [8]।

CQ HAND + UPPER LIMB
Dr Kieran Hirpara — Specialist Orthopaedic Surgeon
Suite 2, Level 1, Mater Private Hospital Rockhampton, 31 Ward Street, The Range, QLD 4700
Phone 07 4863 6556 · office@cqupperlimb.com.au · cqupperlimb.com.au

सर्जरी से क्या अतिरिक्त मिलता है, ठीक-ठीक

सर्जरी का कुछ फ़ायदा ज़रूर है, और उसका आकार अंदाज़े से बताने की बजाय आंकड़ों में बताना बेहतर है। रैंडमाइज़्ड ट्रायलों के **2,352** मरीज़ों के आंकड़े मिलाकर देखने पर, बिना ऑपरेशन वाले इलाज, ख़ासकर अल्ट्रासाउंड की मदद से नीडलिंग, की तुलना में सर्जरी से **काम-काज के स्कोर में ज़्यादा सुधार** और **दर्द में उतनी ही कमी** हुई, और दोनों रास्तों से क्लिनिकल रूप से उल्लेखनीय सुधार मिला [9]। सर्जरी के अलग-अलग तरीकों के बीच **कोई उल्लेखनीय अंतर नहीं** था, और केवल जमाव निकालने का नतीजा, जमाव निकालने के साथ सबएक्रोमियल डीकम्प्रेशन (कंधे की हड्डी के नीचे की जगह को चौड़ा करना) करने जैसा ही रहा [10]।

काम-काज और दर्द के बीच का यह अंतर ही काम की बात है। अगर मुख्य शिकायत दर्द है, तो प्रमाण साफ़ तौर पर ऑपरेशन के पक्ष में नहीं हैं। अगर जकड़न और काम-काज में कमी मुख्य हैं और लंबे समय से बनी हुई हैं, तो प्रमाण ऑपरेशन के ज़्यादा पक्ष में हैं।

वह संबंध जो सबसे ज़्यादा छूट जाता है

कैल्सिफ़िक टेंडिनाइटिस सब लोगों में बराबर नहीं होता। **102** मरीज़ों में, जिन्हें साथ में कोई एंडोक्राइन (हार्मोन से जुड़ी) बीमारी थी, मुख्य रूप से थायरॉइड की बीमारी और डायबिटीज़, उनमें लक्षण **कम उम्र** में शुरू हुए, बीमारी **काफ़ी ज़्यादा लंबी** चली, और उन्हें **ज़्यादा बार सर्जरी की ज़रूरत** पड़ी [11]।

अगर आपकी बीमारी असामान्य रूप से लंबी चली है या जल्दी शुरू हुई थी, तो अपने जीपी से इसके बारे में बात करना उचित है; इसलिए नहीं कि एंडोक्राइन बीमारी का इलाज करने से कंधा ठीक हो जाता है, बल्कि इसलिए कि इससे यह बदल जाता है कि ठीक होने की असल समय-सीमा कैसी दिखती है। यह सुनना कि कोई समस्या अपने आप ठीक हो जाती है, दो साल के दर्द के साथ मेल नहीं खाता; एंडोक्राइन बीमारी से यह संबंध एक कारण है कि सामान्य तसल्ली हर मामले पर लागू क्यों नहीं होती।

संदर्भ

[1] Louwerens JK, Sierevelt IN, van Hove RP, van den Bekerom MP, van Noort A. Prevalence of calcific deposits within the rotator cuff tendons in adults with and without subacromial pain syndrome: clinical and radiologic analysis of 1219 patients. J Shoulder Elbow Surg. 2015;24(10):1588-93. https://doi.org/10.1016/j.jse.2015.02.024

[2] Sansone V, Consonni O, Maiorano E, Meroni R, Goddi A. Calcific tendinopathy of the rotator cuff: the correlation between pain and imaging features in symptomatic and asymptomatic female shoulders. Skeletal Radiol. 2015;45(1):49-55. https://doi.org/10.1007/s00256-015-2240-3

[3] Darrieutort-Laffite C, Varin S, Coiffier G, Albert J, Planche L, Maugars Y, et al. Are corticosteroid injections needed after needling and lavage of calcific tendinitis? Randomised, double-blind, non-inferiority trial. Ann Rheum Dis. 2019;78(6):837-43. https://doi.org/10.1136/annrheumdis-2018-214971

[4] Gilbert R, Dadoo S, Lin R, Bhardwaj N, McMahon S, Steuer F, et al. Comparison of physical therapy, corticosteroid injections, and ultrasound-guided barbotage for nonoperative management of calcific tendinitis. Orthop J Sports Med. 2026;14(4). https://doi.org/10.1177/23259671261434919

[5] Drummond M, Ayinon C, Lin A, Dunn R. Relative efficacy of three nonsurgical treatments for calcific tendinitis: physical therapy vs steroid injection vs barbotage. Orthop J Sports Med. 2021;9(7_suppl4). https://doi.org/10.1177/2325967121S00210

[6] Louwerens JK, Sierevelt IN, van Noort A, van den Bekerom MP. Evidence for minimally invasive therapies in the management of chronic calcific tendinopathy of the rotator cuff: a systematic review and meta-analysis. J Shoulder Elbow Surg. 2014;23(8):1240-9. https://doi.org/10.1016/j.jse.2014.02.002

CQ HAND + UPPER LIMB
Dr Kieran Hirpara — Specialist Orthopaedic Surgeon
Suite 2, Level 1, Mater Private Hospital Rockhampton, 31 Ward Street, The Range, QLD 4700
Phone 07 4863 6556 · office@cqupperlimb.com.au · cqupperlimb.com.au

[7] Louwerens JK, Veltman ES, van Noort A, van den Bekerom MP. The effectiveness of high-energy extracorporeal shockwave therapy versus ultrasound-guided needling versus arthroscopic surgery in the management of chronic calcific rotator cuff tendinopathy: a systematic review. Arthroscopy. 2015;32(1):165-75. https://doi.org/10.1016/j.arthro.2015.06.049

[8] Gatt DL, Charalambous CP. Ultrasound-guided barbotage for calcific tendonitis of the shoulder: a systematic review including 908 patients. Arthroscopy. 2014;30(9):1166-72. https://doi.org/10.1016/j.arthro.2014.03.013

[9] Angileri HS, Gohal C, Comeau-Gauthier M, Owen MM, Shanmugaraj A, Terry MA, et al. Chronic calcific tendonitis of the rotator cuff: a systematic review and meta-analysis of randomized controlled trials comparing operative and nonoperative interventions. J Shoulder Elbow Surg. 2023;32(8):1746-60. https://doi.org/10.1016/j.jse.2023.03.017

[10] Anam E, Zahran S, Roy A, Daneshvar P, Bicknell RT, Janssen I. Surgical approaches of shoulder calcific tendonitis: a systematic review and meta-analysis. JSES Rev Rep Tech. 2024;4(3):353-8. https://doi.org/10.1016/j.xrrt.2024.03.013

[11] Harvie P, Pollard TC, Carr AJ. Calcific tendinitis: natural history and association with endocrine disorders. J Shoulder Elbow Surg. 2007;16(2):169-73. https://doi.org/10.1016/j.jse.2006.06.007

CQ HAND + UPPER LIMB
Dr Kieran Hirpara — Specialist Orthopaedic Surgeon
Suite 2, Level 1, Mater Private Hospital Rockhampton, 31 Ward Street, The Range, QLD 4700
Phone 07 4863 6556 · office@cqupperlimb.com.au · cqupperlimb.com.au