CQ HAND + UPPER LIMB
SPECIALIST ORTHOPAEDIC SURGEON

PATIENT INFORMATION — IN DEPTH

स्टर्नोक्लेविक्युलर जोड़ की समस्याएं

स्टर्नोक्लेविक्युलर जोड़ — जहां हंसली (कॉलरबोन) छाती की बीच वाली हड्डी (स्टर्नम) से मिलती है — गठिया (आर्थराइटिस), अस्थिरता (जोड़ का ढीलापन), या कभी-कभार पीछे की ओर होने वाले एक गंभीर डिसलोकेशन से प्रभावित हो सकता है।

Kieran Hirpara 4.0

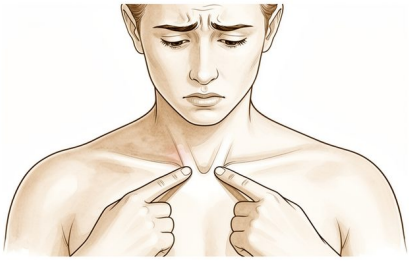

यह पृष्ठ मशीन द्वारा अनूदित है और अभी तक किसी चिकित्सक द्वारा जाँचा नहीं गया है। **अंग्रेज़ी संस्करण** ही आधिकारिक है।

आपको क्या महसूस होता है

स्टर्नोक्लेविक्युलर जोड़ आपकी छाती के आगे की ओर वह छोटा जोड़ है जहां आपकी हंसली (कॉलरबोन / क्लेविकल) का भीतरी सिरा आपकी छाती की बीच वाली हड्डी (स्टर्नम) से मिलता है। आप इसे अपनी गर्दन के निचले सिरे के ठीक नीचे, बीच की रेखा से एक-दो सेंटीमीटर बाहर की ओर, एक छोटे उभार के रूप में छूकर महसूस कर सकते हैं। जब तक इसमें कोई गड़बड़ न हो, इस पर ध्यान न जाना आसान है।

यहां की समस्याएं आम तौर पर कुछ में से किसी एक तरीके से सामने आती हैं। कुछ लोगों को ठीक उस उभार के ऊपर गहरा **दर्द या छूने पर दर्द** महसूस होता है, अक्सर थोड़ी सूजन के साथ, जो सिर के ऊपर हाथ बढ़ाने, उठाने, धक्का देने या उस तरफ़ करवट लेकर लेटने पर बढ़ जाता है। दूसरों को कुछ हरकतों के साथ जोड़ में **कट-कट, फिसलना या खिसकना** महसूस होता है, कभी-कभी एक दिखाई देने वाली गांठ के साथ जो आती-जाती रहती है। और कभी-कभी परेशानी किसी अचानक चोट से शुरू होती है (कंधे के बल गिरना, टैकल, या कार दुर्घटना), जिसके बाद दर्द, सूजन और जोड़ के आकार में बदलाव होता है। यह कैसा महसूस होता है, यह काफ़ी हद तक इस पर निर्भर करता है कि इनमें से कौन-सी समस्या है, और हम नीचे इसे समझाते हैं।

असल में क्या हो रहा है

स्टर्नोक्लेविक्युलर जोड़ **हड्डियों का अकेला असली जोड़** है जो आपकी पूरी बांह और कंधे को बाकी कंकाल से जोड़ता है। आपकी बांह जो कुछ भी करती है, वह इसी एक छोटे जोड़ के ज़रिए आपकी छाती से जुड़ा रहता है, इसीलिए यह मज़बूत बना होता है और मज़बूत लिगामेंट (स्नायुबंधन) से लिपटा होता है। कुछ अलग-अलग चीज़ें इस पर असर डाल सकती हैं।

गठिया (आर्थराइटिस — जोड़ की सतहों का घिसाव) सबसे आम समस्या है। चिकना कार्टिलेज (उपास्थि) समय के साथ पतला होता जाता है, जोड़ में सूजन आ सकती है, और इस्तेमाल करने पर दर्द होता है। यह सबसे ज़्यादा **अधेड़ उम्र की महिलाओं** में देखा जाता है, अक्सर बिना किसी चोट के, और अपने आप में यह खतरे के बजाय एक परेशानी भर है।

बिना चोट वाली अस्थिरता (एट्रॉमैटिक इनस्टेबिलिटी) का मतलब है कि बिना किसी असली चोट के जोड़ फिसलता है या आंशिक रूप से अपनी जगह से निकल जाता है, आम तौर पर इसलिए कि लिगामेंट स्वाभाविक रूप से ढीले होते हैं। यह सबसे ज़्यादा **युवा, लचीले**

CQ HAND + UPPER LIMB
Dr Kieran Hirpara — Specialist Orthopaedic Surgeon
Suite 2, Level 1, Mater Private Hospital Rockhampton, 31 Ward Street, The Range, QLD 4700
Phone 07 4863 6556 · office@cqupperlimb.com.au · cqupperlimb.com.au

(हाइपरमोबाइल) लोगों में होता है, और हंसली सबसे ज़्यादा आगे की ओर खिसकती है (एंटीरियर, यानी आगे की ओर फिसलना), जिसे आप एक गांठ के रूप में देख सकते हैं जो किसी खास तरह से हिलने पर उभर आती है।

चोट से होने वाला डिसलोकेशन (ट्रॉमैटिक डिसलोकेशन) तब होता है जब कोई तेज़ बल हंसली को पूरी तरह जोड़ से बाहर धकेल देता है। अगर यह **आगे की ओर** (एंटीरियर) निकलता है, तो इसमें दर्द होता है और यह असामान्य दिखता है, लेकिन शायद ही कभी खतरनाक होता है। सबसे ज़्यादा मायने रखने वाला है **पीछे की ओर डिसलोकेशन (पोस्टीरियर डिसलोकेशन)**, जिसमें हंसली पीछे की ओर, छाती की बीच वाली हड्डी के पीछे, उस जगह में धकेल दी जाती है जहां सांस की नली, खाना निगलने की नली और छाती की बड़ी रक्त वाहिकाएं होती हैं। ऐसा बहुत कम होता है, लेकिन यह गंभीर हो सकता है। इसके बारे में और जानकारी आखिरी हिस्से में है।

हम इसके लिए क्या कर सकते हैं

हमारा तरीका डॉ. कीरन हिरपरा के मार्गदर्शन में तय होता है, जो माटर प्राइवेट हॉस्पिटल, रॉकहैम्पटन में ऊपरी अंग के सर्जन हैं। मरीज़ आम तौर पर अपने जीपी (आपके फैमिली डॉक्टर) के रेफ़रल से हमारे क्लिनिक आते हैं; अगर किसी फिजियोथेरेपिस्ट ने आपको हमसे मिलने की सलाह दी है, तब भी मेडिकेयर रिबेट पाने के लिए आपको अपने जीपी से रेफ़रल लेना होगा। फिर हम निदान की पुष्टि के लिए पूरी जांच से शुरुआत करते हैं। लंबे समय से चली आ रही समस्याओं के लिए, हम आम तौर पर बिना ऑपरेशन वाले इलाज से शुरू करते हैं और सर्जरी पर तभी विचार करते हैं जब इससे काफ़ी राहत न मिले।

अच्छी खबर यह है कि **स्टर्नोक्लेविक्युलर जोड़ की ज़्यादातर समस्याएं बिना सर्जरी के ठीक हो जाती हैं।**

गठिया और **आगे की ओर (एंटीरियर) अस्थिरता** के लिए, पहली योजना बिना ऑपरेशन वाली होती है और आम तौर पर अच्छा काम करती है: उन गतिविधियों में बदलाव करना जो इसे बढ़ाती हैं, साधारण दर्द निवारक दवाएं और सूजन कम करने वाली दवाएं (एंटी-इन्फ्लेमेटरी), और जोड़ को शांत करने और सहारा देने वाली मांसपेशियां बनाने के लिए फिजियोथेरेपी। अगर इसे ठीक से आज़माने के बाद भी गठिया वाला दर्दनाक जोड़ परेशान करता रहे, तो जोड़ में **स्टेरॉयड इंजेक्शन** उसे शांत कर सकता है और यह पुष्टि करने में भी मदद कर सकता है कि दर्द की वजह यही जोड़ है।

सर्जरी अपवाद है, नियम नहीं। यह उन चुने हुए लोगों के लिए रखी जाती है जिनका दर्द या अस्थिरता ठीक से बिना ऑपरेशन वाले इलाज के बावजूद शांत नहीं होती। समस्या के अनुसार, इसका मतलब जोड़ को **स्थिर करना** (हंसली को अपनी जगह पर रखने के लिए लिगामेंट को दोबारा बनाना) हो सकता है, या ज़िद्दी गठिया में, दर्द वाली सतह को ही हटा देने के लिए **हंसली के घिसे हुए सिरे को काटकर हटाना**। इन पर सावधानी से विचार किया जाता है, क्योंकि यह जोड़ छाती की महत्वपूर्ण संरचनाओं के ठीक बगल में होता है।

पीछे की ओर डिसलोकेशन वह स्थिति है जो इंतज़ार नहीं कर सकती। इसमें आम तौर पर **तुरंत रिडक्शन** (जोड़ को वापस अपनी जगह पर बैठाना) की ज़रूरत होती है, और जोड़ के पीछे जो कुछ है उसकी वजह से यह अक्सर ऑपरेशन थिएटर में किया जाता है, जहां एहतियात के तौर पर **छाती या रक्त वाहिकाओं के सर्जन तैयार रहते हैं**।

क्या उम्मीद करें

गठिया और आम तौर पर होने वाली आगे की ओर अस्थिरता के लिए, आगे की तस्वीर तसल्ली देने वाली है। गतिविधियों में बदलाव, फिजियो और समय के साथ, बहुत बड़ी संख्या में लोग इतना आराम महसूस करने लगते हैं कि सामान्य ज़िंदगी जी सकें, और बहुत से लोगों को इससे ज़्यादा कुछ करने की कभी ज़रूरत नहीं पड़ती। जैसे-जैसे आसपास की मांसपेशियां मज़बूत होती हैं और आप सीख जाते हैं कि किन हरकतों से बचना है, लचीले जोड़ अक्सर शांत हो जाते हैं।

जब सर्जरी की ज़रूरत होती है, तो सही व्यक्ति के लिए यह बहुत असरदार हो सकती है, लेकिन ठीक होने में धैर्य चाहिए: कुछ समय जोड़ को बचाकर रखना, और उसके बाद कई महीनों में चरणबद्ध तरीके से गतिविधि पर लौटना। आपके सर्जन आपकी स्थिति के लिए खास योजना आपको विस्तार से समझाएंगे।

CQ HAND + UPPER LIMB
Dr Kieran Hirpara — Specialist Orthopaedic Surgeon
Suite 2, Level 1, Mater Private Hospital Rockhampton, 31 Ward Street, The Range, QLD 4700
Phone 07 4863 6556 · office@cqupperlimb.com.au · cqupperlimb.com.au

जल्दी इलाज किए गए पीछे की ओर डिसलोकेशन में, जोड़ सुरक्षित रूप से अपनी जगह पर वापस आने के बाद आम तौर पर नतीजे अच्छे रहते हैं। जो बात मायने रखती है वह है तेज़ी: इसकी जांच जल्दी करवाएं और जल्दी वापस बैठवाएं।

डॉक्टर को कब दिखाएं

अपने डॉक्टर से मिलें अगर आपको:

- छाती के आगे की ओर जोड़ के ऊपर **लगातार दर्द, सूजन या छूने पर दर्द** है जो ठीक नहीं हो रहा, या कोई गांठ है जो बार-बार अंदर-बाहर खिसकती रहती है।
- **जोड़ अस्थिर महसूस होता है** या कुछ हरकतों के साथ बार-बार बाहर निकल जाता है और आपके काम-काज को सीमित कर रहा है।
- कंधे या छाती के आगे की ओर **चोट के बाद दर्द** है, खासकर अगर जोड़ का आकार बिगड़ा हुआ दिखता या महसूस होता है।

इसे इमरजेंसी मानें: एम्बुलेंस बुलाएं या सीधे अपने सबसे नज़दीकी इमरजेंसी विभाग जाएं अगर कंधे या छाती पर ज़ोरदार चोट या तेज़ झटके वाली चोट के बाद आपको:

- **सांस लेने में कठिनाई**, दबाव या दम घुटने जैसा एहसास, या आवाज़ में बदलाव हो।
- **निगलने में परेशानी या दर्द** हो।
- **बांह में सूजन, रंग बदलना, ठंडापन या झुनझुनी** हो, या उस तरफ़ नब्ज़ कमज़ोर हो।

ये छाती की बीच वाली हड्डी के पीछे सांस की नली, खाना निगलने की नली या बड़ी रक्त वाहिकाओं पर दबाव डाल रहे **पीछे की ओर डिसलोकेशन** के लक्षण हो सकते हैं। ऐसा आम नहीं है, लेकिन इसके लिए अस्पताल में तुरंत जांच ज़रूरी है। यह देखने के लिए इंतज़ार न करें कि यह अपने आप ठीक होता है या नहीं।

विस्तार से

यह हिस्सा आपके अपने इलाज के फ़ैसलों के लिए ज़रूरी जानकारी से आगे जाता है। स्टर्नोक्लेविक्युलर जोड़ की समस्याओं के बारे में यह अतिरिक्त जानकारी पढ़ने लायक है, क्योंकि इनका एक रूप सच्ची इमरजेंसी है जो बाहर से देखने में मामूली लग सकता है, और क्योंकि जिस समय-सीमा में सबसे आसान इलाज काम करता है, वह घंटों में मापी जाती है।

सबसे ज़्यादा मायने पीछे की ओर डिसलोकेशन रखता है

स्टर्नोक्लेविक्युलर जोड़ गर्दन के निचले सिरे पर होता है, जहां हंसली छाती की बीच वाली हड्डी से मिलती है। इसके ठीक पीछे बड़ी रक्त वाहिकाएं, सांस की नली (ट्रेकिया) और खाने की नली (ईसोफ़ेगस) होती हैं।

आगे की ओर डिसलोकेशन हंसली को आगे धकेलता है, जिससे एक दिखाई देने वाली गांठ बनती है। यह देखने में नाटकीय लगता है और आम तौर पर हानिरहित होता है। **पीछे की ओर** डिसलोकेशन इसे पीछे, उन संरचनाओं की ओर धकेलता है, और बाहर से बहुत कम कुछ दिखता है, कभी-कभी सिर्फ़ एक हल्का-सा गड्ढा। दिखावट गंभीरता से बिल्कुल उल्टी होती है।

पीछे की ओर डिसलोकेशन की ओर इशारा करने वाले लक्षण हैं: निगलने में कठिनाई, सांस फूलना, आवाज़ में बदलाव, या बांह या गर्दन की शिराओं (वेन) में खून का भर जाना (शिराओं का फूल जाना)। कंधे के आगे की ओर चोट के बाद इनमें से कोई भी लक्षण हो तो तुरंत जांच ज़रूरी है। इस जोड़ पर सादे एक्स-रे भरोसेमंद नहीं होते, और आम तौर पर सीटी स्कैन की ज़रूरत पड़ती है।

CQ HAND + UPPER LIMB
Dr Kieran Hirpara — Specialist Orthopaedic Surgeon
Suite 2, Level 1, Mater Private Hospital Rockhampton, 31 Ward Street, The Range, QLD 4700
Phone 07 4863 6556 · office@cqupperlimb.com.au · cqupperlimb.com.au

48 घंटे की समय-सीमा

जहां पीछे की ओर डिसलोकेशन का पता चलता है, वहां अक्सर जोड़ को खोले बिना हंसली को खींचकर वापस अपनी जगह पर लाया जा सकता है। **140** किशोर मरीज़ों में, बिना चीरे वाले (क्लोज़्ड) और खुले (ओपन) दोनों तरीके **बहुत असरदार** साबित हुए हैं, और **बिना चीरे वाला रिडक्शन (क्लोज़्ड रिडक्शन) सबसे ज़्यादा असरदार तब होता है जब इसे शुरुआती चोट के 48 घंटे के अंदर आज़माया जाए** [1]।

यह एक खास संख्या है जिस पर अमल किया जा सकता है। लगभग दो दिन के बाद, खिसकी हुई हड्डी के आसपास नरम ऊतक जमने लगते हैं और बिना चीरे वाले रिडक्शन के सफल होने की संभावना लगातार कम होती जाती है, जिससे एक छोटी-सी प्रक्रिया बड़ी रक्त वाहिकाओं के पास ओपन ऑपरेशन में बदल जाती है। जब चोट लगने का तरीका मेल खाता हो, तो इंतज़ार करके देखने के बजाय जल्दी स्कैन करवाने के पक्ष में यही सबसे मज़बूत तर्क है।

इतनी नज़दीकी की वजह से, पीछे की ओर डिसलोकेशन का रिडक्शन आम तौर पर कार्डियोथोरेसिक (दिल और छाती की) टीम की मौजूदगी में किया जाता है, इसलिए नहीं कि इसमें आम तौर पर कुछ गलत होता है, बल्कि इसलिए कि अगर कुछ गलत हो जाए तो उसके नतीजे तुरंत सामने आते हैं।

अस्थिरता के लिए दोबारा बनाने वाला ऑपरेशन (रिकंस्ट्रक्शन) काम करता है, और तकनीक से फ़र्क नहीं पड़ता

बार-बार होने वाली या लंबे समय से चली आ रही अस्थिरता के लिए, जोड़ को टेंडन (कंडरा) ग्राफ्ट से दोबारा बनाया जाता है। **164** मरीज़ों में, रिकंस्ट्रक्शन से मरीज़ों द्वारा बताए गए नतीजों और गतिविधि में वापसी में खास सुधार हुआ, और **जटिलताओं (कॉम्प्लिकेशन) की दर कम** रही, और उपयोगी बात यह है कि यह **तकनीक चाहे जो भी हो** सही रहा, जिसमें हड्डी की एक परत बनाम दोनों परतों में ड्रिल करना (यूनिकॉर्टिकल बनाम बाइकॉर्टिकल) और दाता का ग्राफ्ट बनाम मरीज़ का अपना ग्राफ्ट (एलोग्राफ्ट बनाम ऑटोग्राफ्ट) भी शामिल हैं [2]।

जहां कई तकनीकी तरीके एक जैसे नतीजे देते हैं, वहां समझदारी भरा निष्कर्ष यह है कि एक स्थिर जोड़ बना लेना इससे ज़्यादा मायने रखता है कि वह किस तरीके से बनाया गया।

यहां का गठिया इलाज योग्य है और इसे कम पहचाना जाता है

इस जोड़ में घिसाव वाले बदलाव गर्दन के निचले सिरे पर दर्द की एक असली और अक्सर नज़रअंदाज़ की जाने वाली वजह हैं, खासकर अधेड़ उम्र की महिलाओं में, और इसे अक्सर गर्दन की ही समस्या मान लिया जाता है। **107** मरीज़ों में सर्जिकल इलाज **एक सुरक्षित प्रक्रिया है जो दर्द में अच्छी कमी और संतुष्टि की ऊंची दर देती है**, हालांकि शोध से यह तय नहीं होता कि ओपन सर्जरी बेहतर है या आर्थ्रोस्कोपिक (दूरबीन से ऑपरेशन) [3]।

व्यावहारिक बात यह है कि अगर ठीक इसी जोड़ के ऊपर एक जगह पर लगातार छूने पर दर्द रहता है, तो इसे खास तौर पर बताना फ़ायदेमंद है, क्योंकि यह एक छोटी-सी जगह है जिसे तब आसानी से नज़रअंदाज़ किया जा सकता है जब शिकायत को कंधे या गर्दन के दर्द के रूप में बताया जाता है।

संदर्भ

[1] Tepolt F, Carry PM, Heyn PC, Miller NH. Posterior sternoclavicular joint injuries in the adolescent population: a meta-analysis. Am J Sports Med. 2014;42(10):2517-24. https://doi.org/10.1177/0363546514523386

[2] Kapoor U, Khoo KJ, Hsu JE, Matsen FA, Schiffman CJ. Clinical outcomes and complications after sternoclavicular joint reconstruction: a systematic review. Am J Sports Med. 2026;54(7):1799-806. https://doi.org/10.1177/03635465251407324

CQ HAND + UPPER LIMB
Dr Kieran Hirpara — Specialist Orthopaedic Surgeon
Suite 2, Level 1, Mater Private Hospital Rockhampton, 31 Ward Street, The Range, QLD 4700
Phone 07 4863 6556 · office@cqupperlimb.com.au · cqupperlimb.com.au

[3] Rasmussen AH, Krogsgaard MR. Surgical treatment of sternoclavicular joint osteoarthritis: a systematic review. J Shoulder Elbow Surg. 2025;34(10):2517-28. https://doi.org/10.1016/j.jse.2024.12.044

CQ HAND + UPPER LIMB
Dr Kieran Hirpara — Specialist Orthopaedic Surgeon
Suite 2, Level 1, Mater Private Hospital Rockhampton, 31 Ward Street, The Range, QLD 4700
Phone 07 4863 6556 · office@cqupperlimb.com.au · cqupperlimb.com.au