CQ HAND + UPPER LIMB
SPECIALIST ORTHOPAEDIC SURGEON

PATIENT INFORMATION — IN DEPTH

ईसीयू टेंडिनोपैथी और स्नैपिंग ईसीयू (टेंडन का खिसककर चटकना)

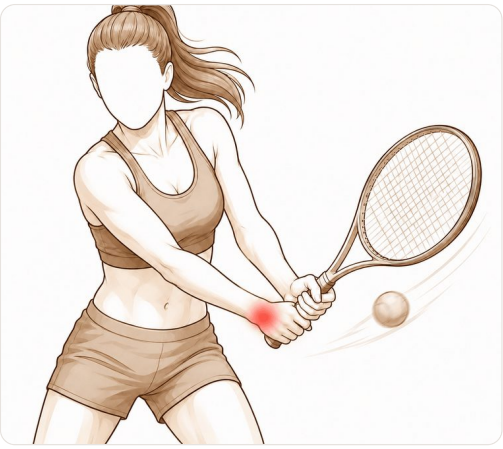

ईसीयू टेंडन कलाई की छोटी उंगली वाली तरफ़ एक उथले खांचे में चलता है, और उसे उसका अपना आवरण (शीथ) नीचे दबाकर रखता है। इस टेंडन पर ज़ोर तब पड़ता है जब कलाई छोटी उंगली की ओर मुड़ी हो और आप पकड़ बनाए रखें, और साथ ही अग्रबाहु घूम रही हो — यही स्थिति यहां दिखाई गई है। इसलिए दर्द या तो टेंडन के परेशान (इरिटेट) होने से आता है, या उसके अपने खांचे से झटके से बाहर-अंदर होने से।

Kieran Hirpara 4.0

यह पृष्ठ मशीन द्वारा अनूदित है और अभी तक किसी चिकित्सक द्वारा जाँचा नहीं गया है। **अंग्रेज़ी संस्करण** ही आधिकारिक है।

आपको क्या महसूस होता है

यह दर्द कलाई के पिछले हिस्से में छोटी उंगली वाली तरफ़ होता है — अगर आप घड़ी नीचे की ओर पहनते हैं तो यह वह तरफ़ है जिसके सबसे पास घड़ी का पट्टा रहता है। यह आमतौर पर तब सबसे ज़्यादा होता है जब आप हथेली को ऊपर की ओर घुमाते हैं और कलाई को छोटी उंगली की ओर मोड़ते हैं, और ठीक यही टेनिस के बैकहैंड शॉट, गोल्फ़ के स्विंग या कपड़ा निचोड़ते समय होता है।

इस समस्या के दो रूप हैं, और बहुत से लोगों में दोनों का थोड़ा-थोड़ा हिस्सा होता है।

परेशान (इरिटेट) हुआ टेंडन। दर्द टेंडन (कंडरा) के साथ-साथ एक भारी-सा, दुखता हुआ दर्द होता है, कभी-कभी ऐसी सूजन के साथ जिसे आप छूकर महसूस कर सकते हैं, और रुकावट के ख़िलाफ़ कलाई को पीछे की ओर धकेलने पर दर्द होता है। यह किसी एक पल में शुरू होने के बजाय बार-बार इस्तेमाल से कई सप्ताह में धीरे-धीरे बढ़ता है।

अपने खांचे से फिसलकर बाहर निकलने वाला टेंडन। इसमें अग्रबाहु (कोहनी से कलाई तक का हिस्सा) घुमाते समय एक साफ़ चटकने, कट-कट या खटाक की आवाज़ होती है — अक्सर ऐसी जिसे आप ख़ुद करके दिखा सकते हैं, और अक्सर ऐसी जिसे आपने पहली बार किसी ख़ास घटना के बाद देखा, जैसे गोल्फ़ क्लब का ज़मीन में अटक जाना या ज़ोरदार बैकहैंड शॉट। यह डरावना लग सकता है, मानो कुछ जवाब दे रहा हो।

असल में क्या हो रहा है

इसमें शामिल टेंडन एक्सटेंसर कार्पी अल्नेरिस है, जिसे आमतौर पर छोटा करके ईसीयू (ECU) कहा जाता है। यह आपकी अग्रबाहु की मांसपेशी से शुरू होकर कलाई की छोटी उंगली वाली तरफ़ नीचे जाता है, और अल्ना — उस तरफ़ की अग्रबाहु की हड्डी — के सिरे में

CQ HAND + UPPER LIMB
Dr Kieran Hirpara — Specialist Orthopaedic Surgeon
Suite 2, Level 1, Mater Private Hospital Rockhampton, 31 Ward Street, The Range, QLD 4700
Phone 07 4863 6556 · office@cqupperlimb.com.au · cqupperlimb.com.au

बनी एक उथले खांचे में बैठा रहता है। ऊतक का एक छोटा आवरण, जो इसकी अपनी निजी सुरंग जैसा है, इसे उस खांचे में थामे रखता है।

वह खांचा सच में उथला होता है, औसतन केवल लगभग डेढ़ मिलीमीटर गहरा, इसलिए टेंडन को अपनी जगह पर रखने का ज़्यादातर काम आवरण करता है। अगर आवरण फट जाए या खिंच जाए — आमतौर पर हथेली ऊपर की ओर घूमते हुए और कलाई मुड़ी हुई होने पर एक ज़ोरदार मरोड़ से — तो टेंडन खांचे से ऊपर निकल सकता है और झटके से वापस अंदर आ सकता है। अगर इसके बजाय बार-बार ज़ोर पड़ने से टेंडन और उसकी परत परेशान (इरिटेट) होकर मोटे हो जाएं, तो उसका सरकना दर्दनाक हो जाता है, और यही टेंडिनोपैथी वाला रूप है।

एक ज़रूरी बात जानने लायक है, क्योंकि इससे जांचों के नतीजों को समझने का तरीका बदल जाता है: टेंडन का कुछ हद तक हिलना बिल्कुल सामान्य है। जब शोधकर्ताओं ने ऐसे 755 लोगों की जांच की जिनकी कलाई में कोई भी लक्षण नहीं था, तो **लगभग 15 में से 1 में स्नैपिंग ईसीयू (टेंडन का खिसककर चटकना) पाया गया**, और उनमें से लगभग आधे लोगों में अल्ट्रासाउंड पर टेंडन साफ़ तौर पर अपने खांचे से बाहर निकलता दिखा — बिना किसी दर्द और बिना किसी समस्या के। सिर्फ़ चटकना अपने आप में इस बात का सबूत नहीं है कि कुछ गड़बड़ है।

हम इसके लिए क्या कर सकते हैं

माटर प्राइवेट हॉस्पिटल, रॉकहैम्पटन में डॉ. कीरन हिरपरा निदान मुख्य रूप से स्कैन के बजाय शारीरिक जांच के आधार पर करेंगे, और इसका कारण समझाना ज़रूरी है।

यहां स्कैन को सावधानी से समझना पड़ता है। कलाई के 4,000 से ज़्यादा एमआरआई के एक अध्ययन में, ईसीयू टेंडन में बदलाव लगभग हर आठ में से एक स्कैन में दिखे, जिनमें वे लोग भी शामिल थे जिनका स्कैन किसी बिल्कुल अलग वजह से हो रहा था। अगर आप एमआरआई पर असामान्य दिखने वाले ईसीयू को लें और पूछें कि उस व्यक्ति को असल में कितनी बार ईसीयू की समस्या होती है, तो जवाब है केवल लगभग 6% मामलों में। एमआरआई कलाई की उस तरफ़ दर्द के दूसरे कारणों को ख़ारिज करने के लिए सच में उपयोगी है — उदाहरण के लिए कार्टिलेज (उपास्थि) का फटना — लेकिन टेंडन पर दिखा कोई निशान अपने आप में जवाब नहीं है। अल्ट्रासाउंड अक्सर ज़्यादा मददगार होता है, क्योंकि जब आप चटकने को दोबारा करके दिखाते हैं, तब हम टेंडन को उसी समय हिलते हुए देख सकते हैं।

ज़्यादातर लोग बिना सर्जरी के ठीक हो जाते हैं। इलाज आमतौर पर उस गतिविधि में बदलाव से शुरू होता है जिससे दर्द उभरता है, और कुछ समय के लिए स्प्लिंट या प्लास्टर (कास्ट) लगाया जाता है। जो टेंडन अपने खांचे से फिसलकर बाहर निकल रहा हो, उसके लिए कलाई की स्थिति मायने रखती है: आमतौर पर लगभग चार से छह सप्ताह तक अग्रबाहु को हथेली नीचे की ओर घुमाकर और कलाई को थोड़ा पीछे की ओर मोड़कर रखा जाता है, क्योंकि यह उस स्थिति का उल्टा है जिसमें टेंडन बाहर निकल पाता है।

स्टेरॉयड इंजेक्शन टेंडन के आवरण (शीथ) में लगाना, परेशान (इरिटेट) टेंडन वाले रूप के लिए एक उचित अगला कदम है। उपलब्ध सबसे अच्छे अध्ययन में, जिन 13 मरीज़ों के निदान की पुष्टि हो चुकी थी, उन सभी को कुछ राहत मिली, उनमें से 10 को पूरी राहत मिली, और **किसी को भी आगे चलकर सर्जरी की ज़रूरत नहीं पड़ी** — ज़्यादातर लोग चार से पांच साल बाद भी आराम में थे। एक उपयोगी शुरुआती संकेत: अगर पहला इंजेक्शन समस्या को पूरी तरह शांत कर दे, तो यह असर आमतौर पर टिका रहता है। अगर यह केवल आधा असर करे, तो अक्सर कुछ बचा हुआ दर्द रह जाता है।

हम इंजेक्शन को ज़्यादा से ज़्यादा लगभग तीन तक सीमित रखते हैं, और फेंकने वाले खेलों और रैकेट वाले खेलों के खिलाड़ियों में हम ज़्यादा सावधानी बरतते हैं, क्योंकि यह चिंता है — आंकड़ों से साबित नहीं, लेकिन रिपोर्ट की गई है — कि इस टेंडन के आसपास बार-बार स्टेरॉयड देने से आगे चलकर इसके फटने में योगदान हो सकता है।

CQ HAND + UPPER LIMB
Dr Kieran Hirpara — Specialist Orthopaedic Surgeon
Suite 2, Level 1, Mater Private Hospital Rockhampton, 31 Ward Street, The Range, QLD 4700
Phone 07 4863 6556 · office@cqupperlimb.com.au · cqupperlimb.com.au

सर्जरी उन लोगों के लिए रखी जाती है जिनकी अस्थिरता (टेंडन का अपनी जगह पर न टिकना) प्लास्टर के उचित आज़माइश के बावजूद दर्द देती रहती है, जिसका आकलन आमतौर पर लगभग दो महीने पर किया जाता है। इस ऑपरेशन में उस आवरण को दोबारा बनाया या मज़बूत किया जाता है जो टेंडन को खांचे में थामे रखता है। इसकी कई तकनीकें हैं और सभी के अच्छे नतीजे बताए गए हैं।

क्या उम्मीद करें

बिना सर्जरी वाले रास्ते से ठीक होना इस पर निर्भर करता है कि समस्या कितनी भड़की हुई है। हल्की समस्या वाले खिलाड़ी अक्सर दो से तीन सप्ताह में वापस खेलने लगते हैं; ज़्यादा गंभीर मामलों में छह से आठ सप्ताह लगते हैं; और प्लास्टर से इलाज किए गए पूरी तरह खिसके टेंडन में टेनिस जैसे मेहनत वाले खेल में लौटने से पहले पांच से छह महीने लग सकते हैं।

सर्जरी के बाद, लगभग चार से छह सप्ताह तक अग्रबाहु को हथेली नीचे की ओर रखते हुए प्लास्टर या स्प्लिंट में रहने की उम्मीद रखें, फिर धीरे-धीरे हिलना-डुलना वापस आता है, लगभग दो महीने से ताक़त बढ़ाने के व्यायाम शुरू होते हैं, और तीन से चार महीने पर खेल से जुड़े ख़ास अभ्यास होते हैं। प्रकाशित अध्ययनों के अनुसार लोग लगभग ढाई से साढ़े तीन महीने में अपनी पिछली गतिविधि पर लौट आते हैं।

सर्जरी के बारे में दो ईमानदार बातें। पहली, लगभग हर प्रकाशित अध्ययन बताता है कि चटकना वापस नहीं आता — लेकिन जिस एक अध्ययन में लोगों का ऑपरेशन के बाद स्कैन किया गया, उसमें लगभग आधे लोगों में टेंडन अब भी अपने खांचे से बाहर बैठा मिला, हालांकि वे संतुष्ट थे और उनके स्कोर अच्छे थे। दूसरे शब्दों में, यह ऑपरेशन भरोसेमंद तरीके से लक्षणों से राहत देता है, लेकिन यह हमेशा शरीर की बनावट को ठीक पहले जैसी जगह पर वापस नहीं लाता। दूसरी, पकड़ की ताक़त और जोड़ कितना हिल-डुल सकता है (रेंज ऑफ मोशन), इनमें सुधार थोड़ा ही होता है; यह ऑपरेशन दर्द और चटकने के लिए किया जाता है, कलाई को ज़्यादा मज़बूत बनाने के लिए नहीं।

जटिलताएं (कॉम्प्लिकेशन) कम होती हैं लेकिन असली हैं: कलाई के पिछले हिस्से पर त्वचा की एक छोटी नर्व (तंत्रिका) के परेशान (इरिटेट) होने से सुन्नपन या दुखने वाली जगह, जकड़न, और कभी-कभार लंबे समय तक रहने वाला दर्द का सिंड्रोम।

अगर आपके टेंडन के चटकने में दर्द नहीं होता, तो शायद इसे ठीक करने की ज़रूरत नहीं है। बिना दर्द वाले स्नैपिंग ईसीयू वाले लोग आमतौर पर केवल टेपिंग और निगरानी के साथ ऊंचे स्तर पर खेलना जारी रखते हैं।

डॉक्टर को कब दिखाएं

अपने जीपी (आपके फैमिली डॉक्टर) को दिखाएं अगर कलाई की छोटी उंगली वाली तरफ़ का दर्द उस गतिविधि को कुछ सप्ताह कम करने के बाद भी शांत नहीं हुआ है जिससे यह उभरता है, या अगर यह आपके खेल या काम को सीमित कर रहा है।

हाथ की सर्जरी के विशेषज्ञ की राय लें अगर अग्रबाहु घुमाते समय कलाई में दर्द के साथ चटकने या खटाक की आवाज़ होती है, अगर दर्द किसी ख़ास मरोड़ वाली चोट के बाद शुरू हुआ, या अगर आप आराम, स्प्लिंट और एक इंजेक्शन पहले ही आज़मा चुके हैं और लंबे समय तक फ़ायदा नहीं हुआ।

जल्दी डॉक्टर को दिखाएं अगर कलाई गर्म, लाल और सूजी हुई हो जाए, अगर हाथ में सुन्नपन या कमज़ोरी आ जाए, या अगर आपको अचानक कलाई के जवाब दे देने का एहसास हुआ और उसी समय ताक़त चली गई — यह आख़िरी लक्षण इस बात का संकेत हो सकता है कि टेंडन ख़ुद फट गया है।

CQ HAND + UPPER LIMB
Dr Kieran Hirpara — Specialist Orthopaedic Surgeon
Suite 2, Level 1, Mater Private Hospital Rockhampton, 31 Ward Street, The Range, QLD 4700
Phone 07 4863 6556 · office@cqupperlimb.com.au · cqupperlimb.com.au

विस्तार से

यह हिस्सा उससे आगे जाता है जितना आपको अपने इलाज के फ़ैसलों के लिए जानने की ज़रूरत है। एक्सटेंसर कार्पी अल्नेरिस की समस्याओं के बारे में यह अतिरिक्त पढ़ाई इसलिए काम की है क्योंकि जो दो बातें आमतौर पर निदान की पुष्टि करती हैं — स्कैन पर असामान्य सिग्नल, और कलाई घुमाने पर चटकने वाला टेंडन — दोनों ही ऐसे लोगों में आम हैं जिन्हें कोई लक्षण नहीं है।

यहां असामान्य एमआरआई का मतलब उससे कम है जितना लगता है

ईसीयू टेंडन कलाई की छोटी उंगली वाली तरफ़ अल्ना के पिछले हिस्से की एक खांचे में चलता है। जब किसी को वहां दर्द हो और स्कैन रिपोर्ट उस टेंडन में सिग्नल बदलाव बताए, तो निष्कर्ष साफ़ लगता है।

आंकड़े इसे कमज़ोर करते हैं। कलाई के **4,301** एमआरआई की समीक्षा में, **ईसीयू में सिग्नल बदलाव आम हैं और अक्सर बिना लक्षण वाले होते हैं**, और ऐसे बदलाव **लक्षण वाली टेंडिनोपैथी से कम ही जुड़े होते हैं, जिससे इनकी पॉज़िटिव प्रेडिक्टिव वैल्यू (जांच में दिखी बात के सच में बीमारी होने की संभावना) कम होती है** [1]।

कम पॉज़िटिव प्रेडिक्टिव वैल्यू ही यहां असली बात है। इसका मतलब है कि यह बदलाव दिखाने वाली सभी कलाइयों में से केवल कुछ ही में यह उनके दर्द का कारण होता है। स्कैन अकेले निदान नहीं कर सकता; इसे ठीक उसी जगह छूने पर दर्द और सही दिशा में रुकावट के ख़िलाफ़ हिलाने पर दोबारा होने वाले दर्द से मेल खाना चाहिए।

और चटकना उन लोगों में भी आम है जिन्हें कोई समस्या नहीं

पुष्टि करने वाला दूसरा संकेत ऐसा टेंडन है जो अग्रबाहु घूमने पर दिखाई देकर या आवाज़ के साथ अपने खांचे से बाहर चटकता है। बिना लक्षण वाले **755** लोगों की जांच में, ईसीयू का चटकना इतनी बार पाया गया कि अकेले यह बीमारी का भरोसेमंद संकेत नहीं रह जाता [2]।

व्यावहारिक मतलब यह है कि जिस चटकने को मरीज़ ने ख़ुद महसूस किया हो, और जिस कलाई में ठीक उसी जगह दर्द भी हो, वह मायने रखता है। किसी ऐसी कलाई की जांच में संयोग से मिला चटकना, जिसमें दर्द कहीं और है, शायद एक सामान्य भिन्नता है।

एमआरआई के नतीजे के साथ मिलाकर देखें तो पैटर्न एक जैसा है: यह टेंडन सामान्य कलाइयों में भी असामान्य दिखने वाले नतीजे देता है। यहां निदान किसी एक नतीजे से ज़्यादा इस पर निर्भर करता है कि सभी नतीजे आपस में मेल खाते हैं या नहीं।

यह इसलिए मायने रखता है क्योंकि कलाई की अल्नर (छोटी उंगली वाली) तरफ़ दर्द के कई संभावित स्रोत हैं

ईसीयू ठीक टीएफसीसी (TFCC), डिस्टल रेडियोअल्नर जोड़ और पिसोट्राइक्वेट्रल जोड़ के बगल में होता है, और ये सभी उसी छोटे से हिस्से में दर्द पैदा करते हैं। उस दर्द को असामान्य दिखने वाले ईसीयू टेंडन के सिर डाल देना आसान है और, ऊपर के आंकड़ों को देखते हुए, अक्सर गलत होता है, और इसे दोषी मानकर इलाज करने से पहले सावधान रहने का यही मुख्य कारण है।

बिना सर्जरी का इलाज मुख्य आधार है, और यह असर करता है

जहां निदान सही हो, वहां इलाज साधारण होता है। **बिना सर्जरी के उपायों और रिहैबिलिटेशन (पुनर्वास)** का मेल मरीज़ों को लक्षणों से मुक्त कर सकता है और उन्हें अपनी मनचाही गतिविधियों पर लौटने दे सकता है [3]।

इस टेंडन की दो ख़ास बातें रिहैबिलिटेशन का रूप तय करती हैं। क्योंकि इस पर ज़ोर अग्रबाहु के घूमने और कलाई के छोटी उंगली की ओर मुड़ने (अल्नर डेविएशन) के मेल से पड़ता है — यानी गोल्फ़ स्विंग, रैकेट के शॉट या भारी कड़ाही उठाने की स्थिति — इसलिए यहां गतिविधि में बदलाव का मतलब सिर्फ़ आराम करना नहीं, बल्कि ज़ोर पड़ने की दिशा बदलना है। और क्योंकि टेंडन एक सबशीथ (अंदरूनी आवरण) में बैठा होता है जो खिंच सकता है या फट सकता है, जिससे टेंडन अपनी जगह से आंशिक रूप से खिसक (सबलक्सेट हो)

CQ HAND + UPPER LIMB
Dr Kieran Hirpara — Specialist Orthopaedic Surgeon
Suite 2, Level 1, Mater Private Hospital Rockhampton, 31 Ward Street, The Range, QLD 4700
Phone 07 4863 6556 · office@cqupperlimb.com.au · cqupperlimb.com.au

सकता है, इसलिए स्थिर रखने के लिए अक्सर अग्रबाहु को हथेली नीचे की ओर घुमाकर (प्रोनेशन) और कलाई को पीछे की ओर सीधा करके रखा जाता है, जिससे आवरण के भरने तक टेंडन अपने खांचे में टिका रहता है।

संदर्भ

[1] Kuntz MT, Janssen SJ, Ring D. Incidental signal changes in the extensor carpi ulnaris on MRI. Hand (N Y). 2015;10(4):750-5. https://doi.org/10.1007/s11552-015-9764-9

[2] Erpala F, Ozturk T. "Snapping" of the extensor carpi ulnaris tendon in asymptomatic population and its relationship with chronic wrist pain. BMC Musculoskelet Disord. 2021;22(1). https://doi.org/10.1186/s12891-021-04271-z

[3] Zarro M, Goel R, Bickhart N, May CC, Abzug JM. Extensor carpi ulnaris tendinopathy in athletes: a review of the conservative management. Hand (N Y). 2022;19(3):407-13. https://doi.org/10.1177/15589447221127331

CQ HAND + UPPER LIMB
Dr Kieran Hirpara — Specialist Orthopaedic Surgeon
Suite 2, Level 1, Mater Private Hospital Rockhampton, 31 Ward Street, The Range, QLD 4700
Phone 07 4863 6556 · office@cqupperlimb.com.au · cqupperlimb.com.au