CQ HAND + UPPER LIMB
SPECIALIST ORTHOPAEDIC SURGEON

PATIENT INFORMATION — IN DEPTH

कलाई की अल्नर तरफ़ (छोटी उंगली वाली तरफ़) का दर्द और अल्नर इम्पैक्शन

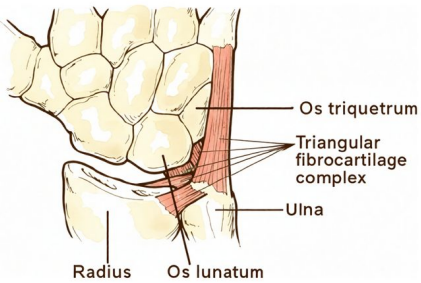

टीएफसीसी और कलाई की अल्नर (छोटी उंगली वाली) तरफ़ — कलाई की अल्नर तरफ़ के दर्द का एक आम स्रोत।

Elatmani s / Wikimedia Commons, CC BY-SA 3.0

यह पृष्ठ मशीन द्वारा अनूदित है और अभी तक किसी चिकित्सक द्वारा जाँचा नहीं गया है। **अंग्रेज़ी संस्करण** ही आधिकारिक है।

आपको क्या महसूस होता है

कलाई की छोटी उंगली वाली तरफ़ (अल्नर तरफ़) दर्द बहुत आम है, और इसके कई संभावित कारण हो सकते हैं। यह पेज उनमें से सबसे अहम यांत्रिक कारण के बारे में है: एक समस्या जिसे **अल्नर इम्पैक्शन (ulnar impaction)** कहते हैं (जिसे अल्नोकार्पल एबटमेंट भी कहा जाता है)।

दर्द आमतौर पर कलाई के बाहरी किनारे पर गहराई में, हाथ के पिछले हिस्से (हथेली की उलटी तरफ़) की ओर होता है। यह अक्सर तब बढ़ता है जब आप कसकर पकड़ते हैं, अपनी अग्रबाहु (कोहनी से कलाई तक का हिस्सा) को मरोड़ते हैं, या कलाई को छोटी उंगली की ओर मोड़ते हैं, इसलिए जार खोलना, चाबी घुमाना, पेचकस चलाना, कपड़ा निचोड़ना, या कुर्सी से उठने के लिए हाथ पर टिककर ज़ोर लगाना जैसे रोज़ के काम इसे भड़का सकते हैं। बहुत से लोगों को कुछ ख़ास हरकतों पर कलाई में **कट-कट या खट की आवाज़** भी महसूस होती है, और भारी इस्तेमाल वाले दिन के बाद कलाई में दर्द हो सकता है। कलाई पर वज़न डालना (प्लैंक, पुश-अप में, या भारी दरवाज़ा धकेलते समय) इसे बढ़ाने वाला एक आम कारण है।

यह आमतौर पर किसी एक चोट से शुरू होने के बजाय धीरे-धीरे बढ़ता है, हालांकि यह कलाई के फ्रैक्चर (हड्डी टूटना) के बाद भी हो सकता है।

असल में क्या हो रहा है

अग्रबाहु की दो हड्डियां कलाई तक जाती हैं: **रेडियस** (अंगूठे की तरफ़) और **अल्ना** (छोटी उंगली की तरफ़)। कलाई के सहज रूप से काम करने के लिए, इन दोनों हड्डियों के सिरे लगभग एक ही स्तर पर होने चाहिए। अल्नर इम्पैक्शन में, अल्ना रेडियस के मुकाबले कुछ ज़्यादा लंबी होती है, जिसे डॉक्टर **पॉज़िटिव अल्नर वेरिएंस** कहते हैं।

CQ HAND + UPPER LIMB
Dr Kieran Hirpara — Specialist Orthopaedic Surgeon
Suite 2, Level 1, Mater Private Hospital Rockhampton, 31 Ward Street, The Range, QLD 4700
Phone 07 4863 6556 · office@cqupperlimb.com.au · cqupperlimb.com.au

कुछ लोग जन्म से ही थोड़ी लंबी अल्ना के साथ पैदा होते हैं। दूसरों में यह बाद में होता है: सबसे अक्सर तब जब टूटी हुई कलाई थोड़ी छोटी होकर जुड़ती है, जिससे रेडियस पहले से थोड़ी छोटी रह जाती है और अल्ना असल में आगे निकली हुई रह जाती है।

कारण जो भी हो, यह थोड़ी-सी अतिरिक्त लंबाई का मतलब है कि जब भी आप कलाई पर भार डालते हैं, अल्ना का सिरा अपने बगल की कलाई की छोटी हड्डियों (ल्यूनेट और ट्राइक्वेट्रम) से रगड़ खाता है। इन हड्डियों के बीच कार्टिलेज (उपास्थि) की एक गद्दी होती है जिसे **टीएफसीसी** (ट्रायंगुलर फाइब्रोकार्टिलेज कॉम्प्लेक्स) कहते हैं, जो शॉक एब्ज़ॉर्बर का काम करती है। बार-बार की टक्कर धीरे-धीरे इस गद्दी को घिस देती है, टीएफसीसी को फाड़ सकती है, और समय के साथ नीचे की हड्डी में नील पड़ने जैसी चोट और यहां तक कि छोटे सिस्ट (तरल से भरी गांठ) भी बना देती है। यही घिसाव की प्रक्रिया दर्द, कट-कट की आवाज़, और पकड़ने व मरोड़ने में होने वाली परेशानी पैदा करती है। (हमारा टीएफसीसी की चोटों पर एक अलग पेज है, जो अक्सर इस समस्या के साथ-साथ होती हैं।)

हम इसके लिए क्या कर सकते हैं

डॉ. कीरन हिरपरा माटर प्राइवेट हॉस्पिटल, रॉकहैम्पटन में हमारी ऊपरी अंग (कंधे से हाथ तक) सेवा का नेतृत्व करते हैं, जहां हम कलाई की अल्नर तरफ़ के दर्द का इलाज एक साफ़ क्रम में करते हैं। मरीज़ आमतौर पर अपने जीपी (आपके फैमिली डॉक्टर) के रेफ़रल से हमारे क्लिनिक आते हैं; अगर किसी फिजियोथेरेपिस्ट ने आपको हमसे मिलने की सलाह दी है, तब भी मेडिकेयर रिबेट पाने के लिए आपको अपने जीपी से रेफ़रल लेना होगा। हम निदान पक्का करने के लिए पूरी जांच से शुरुआत करते हैं, और लंबे समय से चली आ रही समस्याओं में सर्जरी पर विचार करने से पहले हम हमेशा बिना ऑपरेशन वाला इलाज पहले आज़माते हैं।

अच्छी बात यह है कि ज़्यादातर लोग बिना ऑपरेशन वाले इलाज से ठीक हो जाते हैं, और हम हमेशा वहीं से शुरुआत करते हैं।

इसे शांत करना। पहले कदम आसान हैं: कुछ समय के लिए उन कामों में बदलाव करें जो कलाई की अल्नर तरफ़ पर भार डालते हैं (ख़ासकर भारी चीज़ें पकड़ना, मरोड़ना और वज़न डालना), जोड़ को आराम देने के लिए **कलाई का स्प्लिंट** पहनें, और दर्द और सूजन को शांत करने के लिए सूजन कम करने वाली दवाएं (एंटी-इन्फ्लेमेटरी) लें। कभी-कभी जोड़ में **स्टेरॉयड इंजेक्शन** सूजन (इन्फ्लेमेशन) के चक्र को तोड़ने में मदद करता है।

निदान पक्का करना। इलाज के साथ-साथ हम आमतौर पर यह ठीक-ठीक मापने के लिए **एक्स-रे** करवाते हैं कि दोनों हड्डियां किस तरह एक सीध में हैं (कभी-कभी एक ख़ास "ग्रिप" व्यू के साथ, जिसमें मुट्ठी कसने से इम्पैक्शन और साफ़ दिखता है), और अक्सर कार्टिलेज, टीएफसीसी और नीचे की हड्डी को देखने के लिए **एमआरआई** भी। कभी-कभी यह पक्का करने के लिए कि क्या हो रहा है और उसी समय उसका इलाज करने के लिए जोड़ के अंदर दूरबीन से देखा जाता है (**आर्थ्रोस्कोपी**)।

अगर यह बना रहे। जब अच्छे बिना ऑपरेशन वाले इलाज से भी समस्या शांत न हुई हो, तो सर्जरी का लक्ष्य कलाई की अल्नर तरफ़ से दबाव हटाना होता है। सबसे स्थापित विकल्प **अल्नर-शॉर्टनिंग ऑस्टियोटॉमी** (हड्डी काटकर उसे छोटा करना) है, जिसमें सर्जन अल्ना का एक छोटा टुकड़ा निकालकर उसे सही लंबाई पर लाते हैं और जुड़ने तक उसे एक छोटी प्लेट से पकड़कर रखते हैं। चुने हुए मामलों में एक कम चीर-फाड़ वाला विकल्प दूरबीन से किया जाने वाला **"वेफ़र" प्रोसीजर** है, जिसमें कीहोल सर्जरी से अल्ना के बिल्कुल सिरे से थोड़ी-सी हड्डी घिसकर हटा दी जाती है। दोनों इस तरह काम करते हैं कि हड्डी कलाई से रगड़ खाना बंद कर देती है।

क्या उम्मीद करें

ज़्यादातर लोगों में अल्नर इम्पैक्शन एक ऐसी समस्या है जिस पर हम काबू पा सकते हैं। बिना ऑपरेशन वाले उपाय बड़ी संख्या में मामलों को शांत कर देते हैं, और जब जोड़ पर बार-बार ज़रूरत से ज़्यादा भार पड़ना बंद हो जाता है तो लक्षण कम हो जाते हैं।

जब सर्जरी की ज़रूरत होती है, तो **अल्ना को छोटा करना एक भरोसेमंद ऑपरेशन है**, और जिन अध्ययनों ने मरीज़ों को कई सालों तक देखा है, वे दर्द में अच्छी, लंबे समय तक रहने वाली राहत और ऊंची संतुष्टि बताते हैं। हड्डी को जुड़ने में समय लगता है, इसलिए ऑस्टियोटॉमी के जुड़ने तक कुछ सप्ताह स्प्लिंट या प्लास्टर (कास्ट) में ठीक होने का समय होता है, जिसके बाद धीरे-धीरे पकड़ने और

भार डालने पर लौटा जाता है। मुख्य बातें जिनके बारे में जानना चाहिए वे ये हैं कि कभी-कभी हड्डी को जुड़ने में उम्मीद से ज़्यादा समय लगता है, और छोटी प्लेट कभी-कभी त्वचा के नीचे महसूस हो सकती है और सब कुछ ठीक हो जाने के बाद कभी-कभी निकाल दी जाती है। कुल मिलाकर, ज़्यादातर लोग दर्द ठीक होने के साथ अपने रोज़ के कामों पर लौट आते हैं।

डॉक्टर को कब दिखाएं

- **कलाई की अल्नर तरफ़ का ऐसा दर्द जो कुछ सप्ताहों में शांत नहीं होता**, या पकड़ने और मरोड़ने पर बार-बार लौट आता है।
- ऐसा दर्द जो कलाई के किसी पुराने फ्रैक्चर के बाद हुआ हो, ख़ासकर अगर तब से कलाई कभी पूरी तरह ठीक महसूस नहीं हुई।
- कलाई की छोटी उंगली वाली तरफ़ लगातार कट-कट, खट की आवाज़ या अटकना, ख़ासकर वज़न डालने पर।
- ऐसा दर्द जो आपको अपना काम या रोज़ के काम करने से रोक रहा हो। यही वह समय है जब यह पता लगाना फ़ायदेमंद है कि इसके पीछे क्या है और क्या किया जा सकता है।

विस्तार से

यह भाग आपके अपने इलाज के फ़ैसलों के लिए ज़रूरी जानकारी से आगे जाता है। कलाई की अल्नर तरफ़ के दर्द के बारे में यह अतिरिक्त जानकारी पढ़ने लायक है, क्योंकि यह एक निदान नहीं बल्कि एक जगह है, कई अलग-अलग समस्याएं एक ही छोटे हिस्से में होती हैं, और क्योंकि उनमें से सबसे आम के लिए, नए और छोटे ऑपरेशन के जटिलता (कॉम्प्लिकेशन) के आंकड़े अब स्थापित ऑपरेशन से बेहतर हैं।

कलाई का यह कोना मुश्किल क्यों है

कुछ सेंटीमीटर के भीतर टीएफसीसी, डिस्टल रेडियोअल्नर जोड़, एक्सटेंसर कार्पाई अल्नेरिस टेंडन (कंडरा) और उसका आवरण (शीथ), पिसोट्राइक्वेट्रल जोड़, ल्यूनोट्राइक्वेट्रल लिगामेंट (स्नायुबंधन), और वह जगह जहां अल्ना कार्पल हड्डियों (कलाई की छोटी हड्डियों) से मिलती है, सब मौजूद हैं। हर एक उसी जगह दर्द पैदा कर सकता है, बिना लक्षण वाले लोगों में भी इनमें से कई में इमेजिंग पर अक्सर असामान्यताएं दिखती हैं, और एक से ज़्यादा एक साथ शामिल हो सकते हैं।

इसीलिए यहां की जांच कलाई के दूसरे हिस्सों की तुलना में सटीक जगह पहचानने और दर्द उभारने वाले टेस्ट पर ज़्यादा निर्भर करती है, और इसीलिए ऐसा स्कैन जिसकी रिपोर्ट में कई असामान्य संरचनाएं दिखाई गई हों, एक आम और बेकार नतीजा है। इसीलिए कम आम कारणों को, उदाहरण के लिए मिडकार्पल इम्पैक्शन को, समय-समय पर ऐसे कारणों के रूप में बताया जाता है जिन पर ध्यान नहीं जाता [1]।

अल्नर इम्पैक्शन: यांत्रिक समस्या, यांत्रिक समाधान

सबसे आम संरचनात्मक कारण अल्नर इम्पैक्शन है, जिसमें अल्ना रेडियस के मुकाबले थोड़ी लंबी होती है, इसलिए पकड़ने पर और अग्रबाहु को हथेली नीचे की ओर घुमाने पर कार्पल हड्डियां उसके सिरे से टकराती हैं। समय के साथ यह टीएफसीसी और जिन हड्डियों से यह टकराती है उनके कार्टिलेज को घिस देता है।

इलाज में अल्ना को छोटा किया जाता है, या तो उसके बीच के लंबे हिस्से (शाफ़्ट) को काटकर छोटा करके, या उसके सिरे से हड्डी की एक पतली परत (वेफ़र) निकालकर, जो दूरबीन से (आर्थ्रोस्कोपिक तरीके से) किया जा सकता है। **956** मरीज़ों के आंकड़े मिलाकर देखने पर, दूरबीन से और खुले ऑपरेशन से किए जाने वाले वेफ़र प्रोसीजर **ज़्यादा प्रचलित अल्नर शॉर्टनिंग ऑस्टियोटॉमी के व्यावहारिक विकल्प हो सकते हैं**, हालांकि उस समय तक क्लिनिकल रूप से बेहतर होना साबित नहीं हुआ था [2]।

CQ HAND + UPPER LIMB
Dr Kieran Hirpara — Specialist Orthopaedic Surgeon
Suite 2, Level 1, Mater Private Hospital Rockhampton, 31 Ward Street, The Range, QLD 4700
Phone 07 4863 6556 · office@cqupperlimb.com.au · cqupperlimb.com.au

हाल के आंकड़े और आगे बढ़े हैं। **311** मरीज़ों में दूरबीन से किए गए वेफ़र प्रोसीजर की तुलना अल्नर शॉर्टनिंग ऑस्टियोटॉमी से करने पर, दोनों असरदार थे, लेकिन **वेफ़र समूह में जटिलताएं कम थीं और दोबारा ऑपरेशन की दर कम थी**, जिससे लेखकों ने इसे संभवतः बेहतर विकल्प बताया [3]।

ऑस्टियोटॉमी में जटिलताएं ज़्यादा क्यों होती हैं

कारण यह नहीं है कि ऑपरेशन ठीक से नहीं किया जाता। शाफ़्ट को छोटा करने के लिए हड्डी काटनी पड़ती है, जुड़ने तक उसे प्लेट से पकड़कर रखना पड़ता है, और यह स्वीकार करना पड़ता है कि हो सकता है वह न जुड़े। **1,423** मरीज़ों की एक मिली-जुली समीक्षा में ख़ास तौर पर हड्डी के न जुड़ने (नॉनयूनियन) की जांच की गई, और **सीधे (ट्रांसवर्स) और तिरछे (ऑब्लिक) कट वाली ऑस्टियोटॉमी में कोई अंतर नहीं** पाया गया, और निष्कर्ष निकाला गया कि इसलिए दोनों में से चुनाव हड्डी के न जुड़ने के जोखिम के आधार पर नहीं किया जाना चाहिए [4]।

वेफ़र प्रोसीजर शाफ़्ट को बीच से काटने के बजाय सिरे से हड्डी निकालकर इस तरह की समस्या से पूरी तरह बच जाता है। इसमें जुड़ने के लिए कोई फ्रैक्चर नहीं होता और आमतौर पर बाद में निकालने के लिए कोई प्लेट नहीं होती, और दोबारा ऑपरेशन की दर में अंतर यहीं से आता है।

इसकी कीमत यह है कि वेफ़र प्रोसीजर सीमित मात्रा में ही हड्डी निकालता है और इसके लिए डिस्टल रेडियोअल्नर जोड़ का ठीक होना ज़रूरी है, इसलिए जहां ज़्यादा सुधार की ज़रूरत हो या वह जोड़ भी शामिल हो, वहां शाफ़्ट को छोटा करना अब भी ज़रूरी रहता है।

मरीज़ के लिए इसका व्यावहारिक मतलब

क्योंकि कई संरचनाएं ज़िम्मेदार हो सकती हैं, गलत संरचना को निशाना बनाने वाला इलाज काम नहीं करेगा, चाहे वह कितनी भी अच्छी तरह किया जाए। यह वह हिस्सा है जहां फ़ैसले से पहले निदान के लिए दिया गया इंजेक्शन, निशाना साधकर की गई इमेजिंग, और कभी-कभी आर्थ्रोस्कोपी अपनी अहमियत साबित करते हैं, और जहां ऑपरेशन की योजना बनाने से पहले "कलाई की अल्नर तरफ़ का दर्द" नहीं, बल्कि एक विशिष्ट निदान तक पहुंचना चाहिए।

संदर्भ

[1] Kyriacou S, Tahmassebi R. Midcarpal impaction syndromes as a rare cause of ulnar-sided wrist pain: a review. J Hand Surg Am. 2024;49(10):1027-31. https://doi.org/10.1016/j.jhsa.2024.07.016

[2] Stockton DJ, Pelletier M, Pike JM. Operative treatment of ulnar impaction syndrome: a systematic review. J Hand Surg Eur Vol. 2014;40(5):470-6. https://doi.org/10.1177/1753193414541749

[3] Shi H, Huang Y, Shen Y, Wu K, Zhang Z, Li Q. Arthroscopic wafer procedure versus ulnar shortening osteotomy for ulnar impaction syndrome: a systematic review and meta-analysis. J Orthop Surg Res. 2024;19(1). https://doi.org/10.1186/s13018-024-04611-4

[4] Owens J, Compton J, Day M, Glass N, Lawler E. Nonunion rates among ulnar-shortening osteotomy for ulnar impaction syndrome: a systematic review. J Hand Surg Am. 2019;44(7):612.e1-612.e12. https://doi.org/10.1016/j.jhsa.2018.08.018

CQ HAND + UPPER LIMB
Dr Kieran Hirpara — Specialist Orthopaedic Surgeon
Suite 2, Level 1, Mater Private Hospital Rockhampton, 31 Ward Street, The Range, QLD 4700
Phone 07 4863 6556 · office@cqupperlimb.com.au · cqupperlimb.com.au