PATIENT INFORMATION

உங்கள் ஸ்கேன்களை (எக்ஸ்ரே, அல்ட்ராசவுண்ட், எம்ஆர்ஐ, சிடி) புரிந்துகொள்வது

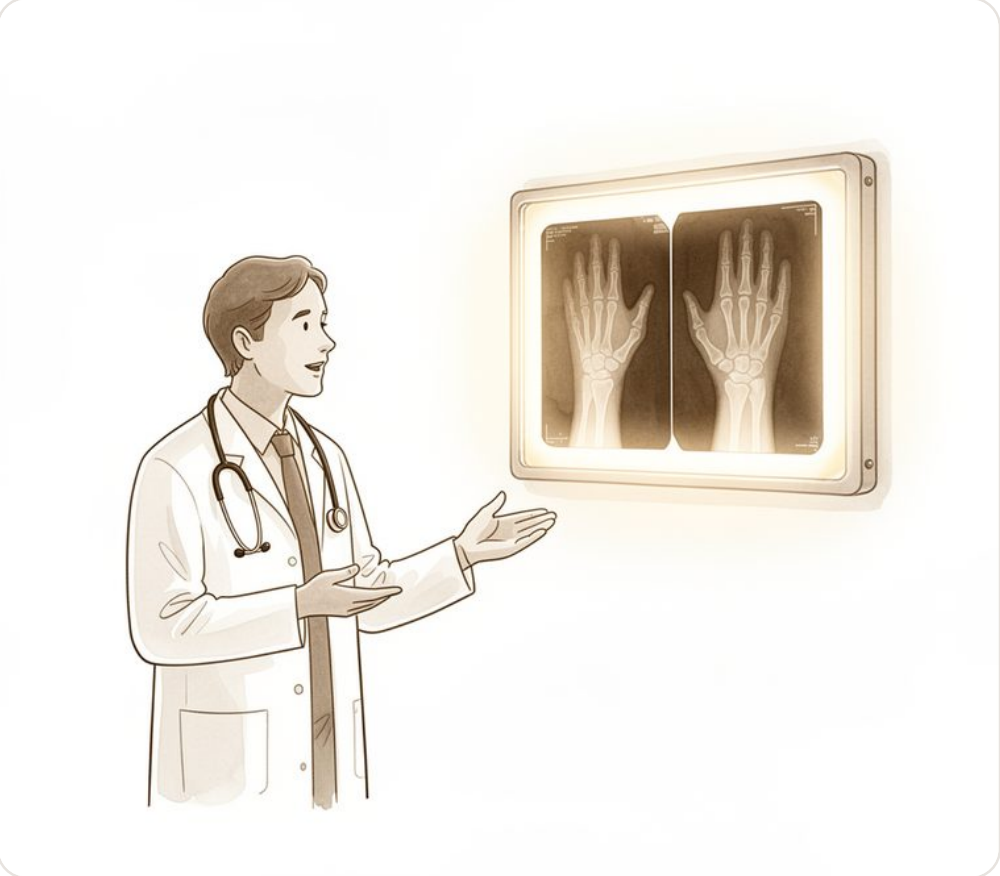

வெவ்வேறு ஸ்கேன்கள் வெவ்வேறு விஷயங்களைக் காட்டுகின்றன உங்கள் அறுவை சிகிச்சை நிபுணர் கேள்விக்கு சரியான ஒன்றைத் தேர்ந்தெடுத்து, அது என்ன காட்டுகிறது என்பதைப் பற்றி பேசுகிறார்.

Kieran Hirpara 🅭 🅯 🄏 4.0

இந்தப் பக்கம் இயந்திரத்தால் மொழிபெயர்க்கப்பட்டது; இன்னும் மருத்துவரால் சரிபார்க்கப்படவில்லை. **ஆங்கிலப் பதிப்பே** அதிகாரப்பூர்வமானது.

உங்கள் அறுவை சிகிச்சை நிபுணர் ஒரு ஸ்கேன் பரிந்துரைக்கும் போது, அது எழுத்துக்கள் சூப் போல் உணரலாம்: எம்.ஆர்.ஐ, சி.டி. ஒவ்வொன்றும் ஒரு வித்தியாசமான கருவியாகும், இது ஒரு வித்தியாசமான விஷயத்தைக் காட்டுகிறது, ஒரு புகைப்படம், ஒரு வீடியோ மற்றும் ஒரு 3D மாடல் இடையே வேறுபாடு. மற்றவர்களை விட “சிறந்தது”; சரியான தேர்வு முற்றிலும் நாம் என்ன செய்ய வேண்டும் என்பதைப் பொறுத்தது பார்க்க. ஒவ்வொரு ஸ்கேன் என்ன நன்றாக உள்ளது தெரிந்தால் மர்மம் வெளியே நிறைய எடுக்கிறது நீங்கள் கொடுக்கப்பட்ட அறிவுறுத்தல்கள், மற்றும் நாம் சில நேரங்களில் மேலும் கேட்க ஏன் நீங்கள் புரிந்து கொள்ள உதவுகிறது ஒன்று விட.

ஏன் வெவ்வேறு ஸ்கேன்கள்? ஒவ்வொருவரும் வேறுபட்ட ஒன்றைக் காண்கிறார்கள்

ஒவ்வொரு வகை ஸ்கேன் ஒரு பொருத்தமானது என்று புரிந்து கொள்ள மிகவும் பயனுள்ள விஷயம் ஒரு குறிப்பிட்ட வகையான திசு. எலும்பு, இடுப்பு, இழைகள், முடக்கு மற்றும் நரம்புகள் அனைத்தும் காண்பிக்கப்படுகின்றன வித்தியாசமாக, மற்றும் எந்த ஒற்றை ஸ்கேன் அவர்கள் அனைவரையும் முழுமையாகக் காட்டுகிறது. எலும்பு ஆனால் கிட்டத்தட்ட

ஒரு தசைக்கு குருட்டு; ஒரு மீயொலி அழகாக ஒரு தசை காட்டுகிறது ஆனால் முடியாது ஒரு கூட்டு உள்ளே ஆழமாக பார்க்க. எனவே நாம் ஒரு ஸ்கேன் தேர்வு போது, நாம் உண்மையில் ஒரு கேள்வி கேட்கிறோம்ஃ எலும்பிலோ அல்லது மென்மையான திசுக்களிலோ அல்லது இரண்டிலோ உள்ள பிரச்சினையா?

அதனால்தான் நீங்கள் ஒரு ஸ்கேன் செய்யப்படலாம், பின்னர் மற்றொரு ஸ்கேன் அனுப்பப்படும். முதல் ஒன்றில் ஏதேனும் தவறு இருந்தது என்று அர்த்தம்; அது நாம் கேள்வி கீழே குறுகிய என்று அர்த்தம் இப்போது அதற்கு விடைகாண ஒரு வித்தியாசமான படம் தேவைப்படுகிறது.

எலும்புக்கான புகைப்படம்

எக்ஸ்-ரே என்பது மிக விரைவான மற்றும் மிகவும் பழக்கமான ஸ்கேன் ஆகும், மேலும் இது இது சிறிய அளவிலான கதிர்வீச்சை அப்பகுதியின் வழியாகக் கடந்து செல்கிறது. அடர்த்தியான எலும்பு தெளிவாக வெள்ளை நிறத்தில் தோன்றுகிறது, இது எலும்பு முறிவுகளைக் கண்டறிய சிறந்ததாக அமைகிறது (உடைந்த எலும்புகள்), கீல்வாதம், எலும்புகளின் சீரமைப்பு, மற்றும் இடமாற்றங்கள்**. இது விரைவானது, மலிவானது மற்றும் பரவலாகக் கிடைக்கிறது, மற்றும் கதிர்வீச்சு அளவு சிறியது.

அது உண்மையில் எப்படி வேலை செய்கிறது. X- கதிர்கள் ஒரு பக்கத்தில் உள்ள ஒரு சிறிய குழாய் உள்ளே செய்யப்படுகின்றன நீங்கள்: மின்சாரம் ஒரு சூடான இழை இருந்து எலக்ட்ரான்கள் கொதிக்கிறது மற்றும் ஒரு உலோக அவற்றை தீ இலக்கு, மற்றும் அவர்கள் ஒரு நிறுத்தத்திற்கு ஸ்லாம் என ஆற்றல் எக்ஸ்-கதிர்கள், ஒரு வடிவம் வெளியிடப்படுகிறது சாதாரண ஒளியைப் போலல்லாமல், நேராக கடந்து செல்லும் மிக உயர் ஆற்றல் “ஒளி” மென்மையான திசுக்கள் மூலம். (அவை காமா கதிர்வீச்சின் அதே குடும்பத்தைச் சேர்ந்தவை. கதிர்கள், ஆனால் இந்த எலக்ட்ரான்கள் உற்பத்தி செய்யப்படுகின்றன மாறாக அணுவின் உள்ளே இருந்து கதிர் உங்கள் உடலைக் கடக்கும்போது, அடர்த்தியான எலும்பு அதை அதிகம் உறிஞ்சும் மென்மையான திசு அல்லது காற்றை விட. தொலைவில் உள்ள ஒரு பிளாட் டிடெக்டர் எவ்வளவு கிடைத்தது என்பதை பதிவு செய்கிறது ஒவ்வொரு புள்ளியில் மூலம்ஃ நிறைய எக்ஸ்-கதிர்கள் படத்தை கருப்பு அடைய எங்கே, (எலும்புகளுக்கு பின்னால்) அது வெள்ளையாக உள்ளது, அந்த நிழல் வரைபடம் படமாகும்.

அதன் வலிமையின் மறுபக்கமே அதன் வரையறை: எக்ஸ்-கதிர்கள் எலும்புகளை நன்றாகப் பார்க்கின்றன, ஆனால் ** மென்மையானவை சருமத்தில் உள்ள திசுக்கள்** (நரம்பு தண்டுகள், இழைகள் மற்றும் மார்பக எலும்புகள்) தெளிவற்ற சாம்பல் நிற நிழல்களாக மட்டுமே காணப்படுகின்றன. எக்ஸ்-ரே ஒரு மென்மையான திசு காயம் விலக்க முடியாது; அது வெறுமனே எலும்பு intact தெரிகிறது நமக்கு சொல்கிறது, இது பெரும்பாலும் நமக்கு முதலில் தேவைப்படும் உறுதிதான்.

CQ HAND + UPPER LIMB
Dr Kieran Hirpara — Specialist Orthopaedic Surgeon
Suite 2, Level 1, Mater Private Hospital Rockhampton, 31 Ward Street, The Range, QLD 4700
Phone 07 4863 6556 · office@cqupperlimb.com.au · cqupperlimb.com.au

அல்ட்ராசவுண்ட் மேற்பரப்புக்கு அருகிலுள்ள மென்மையான திசுக்களின் நேரடி பார்வை

அல்ட்ராசவுண்ட் உயர் அதிர்வெண் பயன்படுத்துகிறது **ஒலி அலைகள்** கதிர்வீச்சுக்கு பதிலாக, எனவே இல்லை சிறிது ஜெல் கொண்டு ஒரு சிறிய ஆய்வு தோல் மீது நகர்த்தப்படுகிறது, அது குறிப்பாக நன்றாக காண்பிப்பதில் **மேற்பரப்புக்கு மிக அருகில் இருக்கும் மென்மையான திசுக்கள்**: தசைகள், **கங்லியன் சிஸ்டுகள்**, திரவ பாக்கெட்டுகள், மற்றும் அழற்சி.

அது உண்மையில் எப்படி வேலை செய்கிறது. இந்த ஆய்வகத்தில் ஒரு சிறிய மின்சார துடிப்பு அவர்களுக்கு பயன்படுத்தப்படுகிறது (பீசோஎலக்ட்ரிக் விளைவு), துப்பாக்கி சுடும் துடிப்புகள் ஒவ்வொரு முறையும் ஒரு துடிப்பு இரண்டு வெவ்வேறு திசுக்களுக்கிடையேயான எல்லையைக் கடந்து, அதன் ஒரு பகுதி மீண்டும் எதிரொலிக்கிறது. [அடிக்குறிப்புகள்] ஒவ்வொரு எதிரொலியும் திரும்புவதற்கு எவ்வளவு நேரம் எடுக்கும் என்பதை அளவிடுகிறது (இது எவ்வளவு ஆழம் என்று சொல்கிறது எல்லை) மற்றும் எதிரொலி எவ்வளவு வலிமையானது (அது எவ்வளவு பிரகாசமாக தோன்றுகிறது என்பதை அமைக்கிறது), ஒவ்வொரு நொடியும் ஆயிரக்கணக்கான இந்த அளவீடுகளை நேரடி படத்தில் இணைக்கிறது. இரத்தம் ஓடுவதை நோக்கமாகக் கொண்டு, அது திரும்பும் ரத்தத்தின் உயரத்தில் ஏற்படும் மாற்றத்தையும் படிக்க முடியும் இரத்த ஓட்டத்தைக் காட்ட, அளவிட கூட எதிரொலிகள் (டாப்லர் விளைவு).

அதன் சிறப்பு தந்திரம் அது வேலை செய்கிறது என்று **உண்மையான நேரம்**ஏனெனில் நாம் படம் பார்க்க முடியும் வாழ, நாம் உங்கள் கை அல்லது தோள்பட்டை நகர்த்த மற்றும் அது ஒரு தசை சறுக்கி பார்க்க கேட்க முடியும் ஒரு நிலையான படத்தை காட்ட முடியாது என்று ஏதாவது நடக்கிறது. இந்த இடுப்பு மிகவும் பயனுள்ளதாக செய்கிறது மணிக்கட்டு, கை மற்றும் தோள்பட்டை சுற்றி பிரச்சினைகள். முக்கிய விஷயம் என்று அல்ட்ராசவுண்ட் என்பது **ஆபரேட்டர் சார்ந்த**: தரம் கைப்பற்றும் நபரின் திறமையைப் பொறுத்தது இது ஒரு மூட்டுக்குள் அல்லது எலும்பு வழியாக ஆழமாக பார்க்க முடியாது.

மென்மையான திசுக்கள் மற்றும் எலும்புகளுக்கான விரிவான ஆல்ரவுண்டர்

ஒரு எம்ஆர்ஐ ஒரு வலுவான பயன்படுத்துகிறது **காந்தம்** (கதிர்வீச்சு இல்லை) குறிப்பிடத்தக்க விரிவான படங்களை உருவாக்க. இது அனைத்தையும் உள்ளடக்கியது, ஏனென்றால் அது காட்டுகிறது **மென்மையான திசுக்கள் மற்றும் எலும்புகள்** மிகச்சிறிய விவரம்: **எலும்பு முட்கள், நரம்புகள், எலும்பு நரம்புகள், மற்றும் மறைக்கப்பட்ட எலும்பு முறிவுகள்** அது இல்லை நாம் ஒரு அறுவை சிகிச்சை திட்டமிடும் போது அல்லது மற்ற ஸ்கேன்கள் சரியாகக் கண்டுபிடிக்க முடியாது, எம். ஆர். ஐ பெரும்பாலும் முடிவு செய்யும் சோதனை ஆகும்.

அது உண்மையில் எப்படி வேலை செய்கிறது. உங்கள் உடல் பெரும்பாலும் தண்ணீர் மற்றும் கொழுப்பு உள்ளது, இது என்று அர்த்தம் நிறைந்திருக்கிறது **ஹைட்ரஜன்**, மற்றும்

ஒரு ஹைட்ரஜன் அணுக்கரு ஒரு ஒற்றை புரோட்டான் இது ஒரு சிறிய காந்தம் போல சுழல்கிறது. பொதுவாக இவை எல்லா திசைகளிலும் சுட்டிக்காட்டுகின்றன, ஆனால் ஸ்கேனரின் சக்திவாய்ந்த காந்த மண்டலத்தின் உள்ளே அவை அதனுடன் வரிசைப்படுத்தப்பட்டு புலத்தின் வலிமையால் நிர்ணயிக்கப்பட்ட துல்லியமான விகிதத்தில் அசைவு, அல்லது முன்னுரிமை. ஸ்கேனர் பின்னர் ஒரு **வானொலி அலை துடிப்பு** துல்லியமாக அந்த விகிதத்தில், இது புரோட்டான்களை வரிசையிலிருந்து விலக்கி, அவற்றுக்கு ஆற்றலை அளிக்கிறது. துடிப்பு நிறுத்தப்படும்போது, அவர்கள் மீண்டும் வரிசையில் ஓய்வெடுக்க மற்றும் ஒரு மங்கலான வானொலி என மீண்டும் அந்த ஆற்றல் கை சிக்னல், இது ரிசீவர் சுருள்கள் எடுக்கும். வெவ்வேறு திசுக்கள் வெளியீடு அவர்களின் சமிக்ஞை வெவ்வேறு வேகத்தில், மற்றும் இது மாறுபாட்டை உருவாக்குகிறது என்ன உதாரணமாக, நரம்பு, திரவம் மற்றும் எலும்பு இடையே. ஒவ்வொரு சமிக்ஞையும் இருந்து வந்தது, மற்றும் ஒரு கணித துண்டு ஒரு ** ஃபூரியர் என்று transform** சேகரிக்கப்பட்ட சமிக்ஞைகளின் வெகுஜனத்தை விரிவான படமாக மாற்றுகிறது.

சில நடைமுறை விஷயங்களை அறிந்து கொள்வது அவசியம் எனவே இது ஆச்சரியம் இல்லை:

- இது அதிக நேரம் எடுக்கும், பொதுவாக சுற்றி **20 முதல் 40 நிமிடங்கள்**, மற்றும் நீங்கள் பொய் வேண்டும் தெளிவான படங்களுக்கு மிகவும் அமைதியாக உள்ளது.
- நீங்கள் ஒரு **சுரங்கப்பாதை**, மற்றும் இயந்திரம் **சத்தமாக**, தட்டுவது மற்றும் நீங்கள் காதுகுழாய்கள் அல்லது ஹெட்ஃபோன்கள் கொடுக்கப்படும்.
- நீங்கள் என்றால் **மிகவும் அடைக்கலம் பயம்**, தயவு செய்து எங்களுக்கு முன்கூட்டியே சொல்லுங்கள்; செய்ய வழிகள் உள்ளன அது எளிதாக, மற்றும் சில நேரங்களில் ஒரு மாறுபட்ட இயந்திரம் அல்லது ஒரு லேசான மயக்க மருந்து உதவ முடியும்.
- நீங்கள் இருந்தால் **சில உலோக உள்வைப்புகள்** (எ. கா. இதய துடிப்பானது, அல்லது பழைய உலோகப் பொருட்கள்), தகடுகள் மற்றும் திருகுகள் போன்ற பல உள்வைப்புகள் முற்றிலும் பாதுகாப்பானவை, ஆனால் நாம் எப்போதும் முதலில் சரிபார்க்கவும், எனவே உங்களிடம் உள்ள எதையும் குறிப்பிடுங்கள்.

சிக்கலான எலும்புக்கான CT 3D விவரம்

CT ஸ்கேன் எடுக்கும் **பல்வேறு கோணங்களில் இருந்து பல எக்ஸ்-கதிர்கள்** ஒரு கணினி அவற்றை ஒருங்கிணைத்து விரிவான குறுக்குவெட்டுகள், மற்றும் கூட ஒரு **3D மாதிரி**ஒரு சாதாரண எக்ஸ்-கதிர் போல அது சுற்றி கட்டப்பட்டுள்ளது எலும்பு, ஆனால் மிகவும் விவரம், இது சிறந்த செய்கிறது **சிக்கலான முறிவுகள்** (எங்கே எலும்பு பல துண்டுகளாக உடைக்கப்படுகிறது) மற்றும் **மூன்று பரிமாணங்களில் அறுவை சிகிச்சை திட்டமிடல்**. மணிக்கட்டு, முழங்கை அல்லது தோள்பட்டை சுற்றியுள்ள சிக்கலான முறிவுகளுக்கு, சி. டி. துண்டுகள் உட்கார்ந்து நாம் துல்லியமாக பழுது திட்டமிட முடியும்.

அது உண்மையில் எப்படி வேலை செய்கிறது. ஒரு சி. டி. ஸ்கேனர் அடிப்படையில் ஒரு சுழலும் எக்ஸ்-ரே இயந்திரம்ஃ ஒரு எக்ஸ்ரே குழாய் மற்றும் கண்டறிதல் வளையம் **உங்களைச் சுற்றி சுழலும்** அதேசமயம் டோனட்-வடிவ திறப்பு மூலம் மெதுவாக நகர்த்த,

இருந்து எக்ஸ்-கதிர் காட்சிகள் கைப்பற்றி **நூற்றுக்கணக்கான கோணங்கள்**. அதன் சொந்த ஒவ்வொரு காட்சி ஒரு பிளாட் நிழல் தான், ஆனால் ஒரு கணினி அவை அனைத்தையும் இணைத்து, துணி எவ்வளவு அடர்த்தியாக உள்ளது என்பதை சரியாகக் கணக்கிடுகிறது ஒவ்வொரு புள்ளியையும், மறுகட்டமைக்க **குறுக்குவெட்டு "சீட்டுகள்"** அடுக்கி வைக்கக்கூடியவை ஒரு 3D மாதிரியாக.

பரிமாற்றம் அது ** மேலும் ஒரு சாதாரண எக்ஸ்-ரே** விட கதிர்வீச்சு, எனவே நாம் அந்த கூடுதல் விவரம் உண்மையான மாற்றங்கள் போது அதை உத்தரவிட திட்டம்.

ஒரு வித்தியாசமான சோதனை நரம்பு ஆய்வுகள்

ஒவ்வொரு சோதனையும் ஒரு படம் அல்ல. **நரம்பு** (உணர்ச்சி இழப்பு, மயக்கம் அல்லது பலவீனம்), நாம் ஏற்பாடு செய்யலாம் **நரம்பு கடத்துதல் ஆய்வுகள் அல்லது** EMG. மாறாக உடலை புகைப்படம் எடுத்தல், இவை நரம்புகள் மற்றும் தசைகள் உண்மையில் எவ்வளவு நன்றாக உள்ளன என்பதை அளவிடுகின்றன ஒரு நரம்பு வழியாக சிறிய மின் சமிக்ஞைகளை அனுப்புவதன் மூலமும், இது முற்றிலும் வேறுபட்ட கேள்விக்கு விடையளிக்கிறது. நரம்பு பரிசோதனைகள் மற்றும் நடத்துதல் ஆய்வுகள் பக்கம்.

அதை ஒன்றாக இணைத்தல் என்ன எதிர்பார்க்கலாம்

ஆறுதல் கீழே வரி அணி நாம் சரியாக அடிப்படையில் ஸ்கேன் தேர்வு என்று உள்ளது பெரும்பாலான ஸ்கேன்கள் விரைவானவை மற்றும் வலியற்றவை. எம்.ஆர்.ஐ. அல்லது சி.டி. நமக்குத் தேவைப்படும்போது மிகச்சிறந்த விவரம் அல்லது அறுவை சிகிச்சை திட்டம் தேவைப்படுகிறது. நீங்கள் எதை வைத்திருந்தாலும், முடிவுகள் உங்களுக்கு எளிய மொழியில் விளக்கப்படும், உங்கள் சிகிச்சைக்கு அவை என்ன அர்த்தம்.

நீங்கள் விரும்பினால், இவை கேட்க நல்ல கேள்விகள்:

- இந்த ஸ்கேன் என்ன தேடுகிறது, எந்த திசு அது காட்டுகிறது?
- அதற்குப் பிறகு எனக்கு வேறு ஏதாவது தேவைப்படுமா, தோராயமாக எவ்வளவு நேரம் ஆகும்?
- நான் எதையாவது முதலில் குறிப்பிட வேண்டுமா: அடைப்பறை பயம், உலோக உள்வைப்புகள், அல்லது கர்ப்பமாக இருப்பது?
- முடிவுகள் எப்போது, எப்படி விளக்கப்படும்?

இங்கே முட்டாள்தனமான கேள்விகள் இல்லை. ஒரு குறிப்பிட்ட ஸ்கேன் ஏன் தேர்ந்தெடுக்கப்பட்டது என்பதைப் புரிந்துகொள்வது பெரும்பாலும் முழு செயல்முறையும் ஒரு நல்ல ஒப்பந்தம் குறைவாக அச்சுறுத்தும் உணர செய்கிறது.

CQ HAND + UPPER LIMB
Dr Kieran Hirpara — Specialist Orthopaedic Surgeon
Suite 2, Level 1, Mater Private Hospital Rockhampton, 31 Ward Street, The Range, QLD 4700
Phone 07 4863 6556 · office@cqupperlimb.com.au · cqupperlimb.com.au

மேலும் ஆழமாக

இந்த பிரிவு ஒரு விரிவான, மாணவர் மட்ட விளக்கத்திற்கு செல்கிறது. உங்கள் முடிவுகளை புரிந்து கொள்ள இது தேவையில்லை, ஆனால் நீங்கள் ஆர்வமாக இருந்தால் எப்படி ஒவ்வொரு இயந்திரமும் உண்மையில் அதன் படத்தை உருவாக்குகிறது, தொடர்ந்து படியுங்கள்.

எக்ஸ்-ரே மற்றும் சி. டி.: அடர்த்தியின் நிழல்கள்

ஒரு **எக்ஸ்-ரே** ஒரு கதிர் உடலைக் கடந்து செல்கிறது மற்றும் மேலும் உறிஞ்சப்படுகிறது **அடர்த்தியான திசு** (எலும்பு) மென்மையான திசுக்கள் அல்லது காற்று மூலம். நிழல்: எலும்பு வெள்ளை, காற்று கருப்பு, மென்மையான திசு சாம்பல் நிறத்தில் உள்ளது. **CT** ஸ்கேன் என்பது வெறுமனே அனைத்து கோணங்களிலிருந்தும் எடுக்கப்பட்ட பல எக்ஸ்-கதிர்கள் மற்றும் குறுக்குவெட்டு “பிரிவுகளாக” கணக்கிடப்பட்டு, 3D எலும்பு விவரங்களை அளிக்கிறது. **அயனிப்படுத்தும் கதிர்வீச்சு** (ஒரு CT ஒற்றை எக்ஸ்-ரே விட அதிகம்), அதனால்தான் அவை விவேகத்துடன் பயன்படுத்தப்படுகின்றன.

அல்ட்ராசவுண்ட்: எதிரொலிகளைக் கேட்பது

ஒரு **அல்ட்ராசவுண்ட்** ஆய்வாளர் உடலுக்குள் மிக உயர் அதிர்வெண் ஒலி துடிப்புகளை அனுப்புகிறது மற்றும் **எதிரொலிகள்** ஒரு கணினி அந்த எதிரொலிகளின் நேரத்தையும் வலிமையையும் ஒரு நேரடி, நகரும் படமாக மாற்றுகிறது. **கதிர்வீச்சு இல்லை**, மற்றும் இது உண்மையான நேரத்தில் இருப்பதால் இது மேற்பரப்புக்கு அருகிலுள்ள மென்மையான திசுக்களுக்கு சிறந்தது மற்றும் கட்டமைப்புகள் நகர்வதைப் பார்ப்பதற்கு, உதாரணமாக ஒரு இடுப்பு சறுக்கல் அல்லது நீங்கள் நகரும்போது ஒரு இடுப்பு விரிசல் திறக்கப்படுவது.

எம். ஆர். ஐ: சுழலும் ஹைட்ரஜன் அணுக்கள்

ஒரு **எம். ஆர். ஐ** ஒரு சக்திவாய்ந்த காந்தம் மற்றும் ரேடியோ அலைகள் தூக்கி **ஹைட்ரஜன் அணுக்கள்** வெவ்வேறு திசுக்கள் அந்த சமிக்ஞையை வெவ்வேறு விகிதங்களில் வெளியிடுகின்றன, மேலும் அளவீட்டை நேரமயமாக்குவதன் மூலம் ஸ்கேன் வெவ்வேறு விஷயங்களை பிரகாசமாக்குவதற்கு “எடைபோடலாம்”: **T2 எடை கொண்டது** ஸ்கேன் செய்கிறது **திரவ பிரகாசமான**, இது வீக்கம், அழற்சி மற்றும் பல காயங்களை ஒளிரச் செய்கிறது; ஒரு T1 எடையுள்ள ஸ்கேன் உடற்கூறியல் மற்றும் கொழுப்பைக் காட்டுகிறது. இதன் விளைவாக அற்புதமான மென்மையான திசு விவரங்கள் (இணைப்புகள், தண்டு, வட்டுகள், எலும்பு மூட்டு) **கதிர்வீச்சு இல்லை**.

ஸ்கேன் செய்வதற்கான தேர்வு ஏன் முக்கியமானது

ஒவ்வொரு முறையும் வித்தியாசமான ஒன்றை “பார்க்கிறது”, எனவே சிறந்த ஸ்கேன் கேட்கப்படும் கேள்வியைப் பொறுத்தது: எலும்பு சீரமைப்பு அல்லது எலும்பு முறிவு (எக்ஸ்-ரே), மேற்பரப்புக்கு அருகில் நகரும் இழை (அல்ட்ராசவுண்ட்), சிக்கலான எலும்பு உடற்கூறியல் (சிடி), அல்லது விரிவான மென்மையான திசு மற்றும் எலும்பு மார்பகம் (எம்ஆர்ஐ). சரியான பதில் பெரும்பாலும் சரியான கருவியைத் தேர்ந்தெடுப்பதில் இருந்து வருகிறது, ஒவ்வொரு ஸ்கேன் செய்வதிலிருந்தும் அல்ல.

CQ HAND + UPPER LIMB
Dr Kieran Hirpara — Specialist Orthopaedic Surgeon
Suite 2, Level 1, Mater Private Hospital Rockhampton, 31 Ward Street, The Range, QLD 4700
Phone 07 4863 6556 · office@cqupperlimb.com.au · cqupperlimb.com.au