CQ HAND + UPPER LIMB
SPECIALIST ORTHOPAEDIC SURGEON

PATIENT INFORMATION — IN DEPTH

کہنی کی کیپیٹیلم ہڈی کا اوسٹیوکونڈرائٹس ڈسیکنز

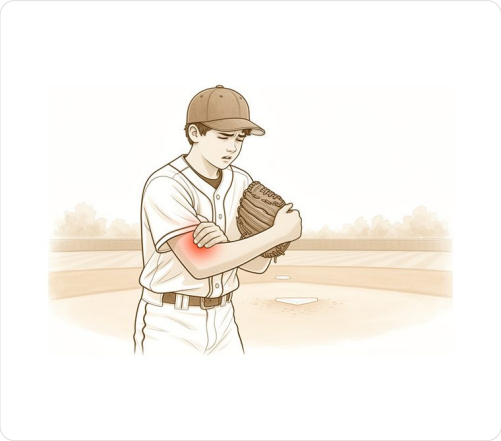

کیپیٹیلم کا اوسٹیوکونڈرائٹس ڈسیکنز (osteochondritis dissecans) نوجوان پھینکنے والے کھلاڑیوں اور جمناسٹوں میں کہنی کے باہری حصے کو متاثر کرتا ہے، اور یہ جوڑ کی سطح پر بار بار بوجھ پڑنے سے ہوتا ہے۔

4.0 Kieran Hirpara

اس صفحے کا ترجمہ مشین سے کیا گیا ہے اور ابھی تک کسی ڈاکٹر نے اس کی جانچ نہیں کی۔ **انگریزی نسخہ** ہی مستند ہے۔

آپ کو کیا محسوس ہوتا ہے

یہ مسئلہ عام طور پر کہنی کے باہر کی طرف دکھن والے درد کی صورت میں سامنے آتا ہے، جس کی ٹھیک جگہ بتانا اکثر مشکل ہوتا ہے۔ یہ سرگرمی کے ساتھ بڑھ جاتا ہے، خاص طور پر گیند پھینکنے، جمناسٹکس یا کسی بھی ایسے کام سے جس میں بازو پر بوجھ پڑے، اور آرام سے کم ہو جاتا ہے۔ بہت سے نوجوان کھلاڑی محسوس کرتے ہیں کہ وہ اب اپنی کہنی کو پوری طرح سیدھا نہیں کر پاتے؛ کہنی کو سیدھا کرنے کے آخری چند ڈگری کا یہ نقصان عام ہے اور اکثر درد کے اصل مسئلہ بننے سے پہلے ہی ظاہر ہو جاتا ہے۔

اگر جوڑ کی سطح کا کوئی ٹکڑا ڈھیلا ہونا شروع ہو گیا ہو تو کہنی اٹکنے، کلک کرنے یا لاک ہونے لگ سکتی ہے، اور سرگرمی کے بعد اس میں سوجن آ سکتی ہے۔ لاک ہونے کا ایک حقیقی واقعہ (جب کہنی پھنس جائے اور ایک لمحے کے لیے حرکت نہ کرے) عام طور پر اس بات کی علامت ہوتا ہے کہ کارٹلیج اور ہڈی کا ایک چھوٹا ٹکڑا ٹوٹ کر الگ ہو گیا ہے اور جوڑ کے اندر آزادانہ گھوم رہا ہے۔ یہ مسئلہ سب سے زیادہ ان نوجوانوں کو ہوتا ہے جو گیند پھینکتے ہیں (بیس بال، کرکٹ) یا جمناسٹکس کرتے ہیں، جہاں کہنی کے باہری حصے پر بار بار چوٹ پڑتی ہے۔

دراصل کیا ہو رہا ہے

کہنی کا باہری آدھا حصہ ہڈی کا ایک گول ابھار ہے جسے **کیپیٹیلم (capitellum)** کہتے ہیں، اور اس پر چکنے کارٹلیج (cartilage)، یعنی جوڑ میں ہڈیوں کے سروں پر چکنی، لچکدار تہہ، کی ٹوپی ہوتی ہے۔ بڑھتی ہوئی کہنی پر بار بار بھاری بوجھ پڑنے سے اس کارٹلیج کے بالکل نیچے ہڈی کا ایک چھوٹا سا حصہ خون کی فراہمی سے محروم ہو کر نرم پڑنا شروع ہو سکتا ہے۔ یہ **اوسٹیوکونڈرائٹس ڈسیکنز (osteochondritis dissecans)** ہے، جسے مختصراً او سی ڈی (OCD) کہتے ہیں۔ اوپر کا کارٹلیج صحیح سلامت رہ کر ٹھیک ہو سکتا ہے، یا یہ حصہ چٹخ کر اوپر اٹھ سکتا ہے اور آخرکار الگ ہو کر **جوڑ میں آزاد ٹکڑا (loose body)** بن سکتا ہے۔

اسے بچپن کی ایک ہلکی، خود بخود ٹھیک ہو جانے والی بیماری سے نہ ملائیں جسے **پینرز ڈیزیز (Panner's disease)** کہتے ہیں، جو چھوٹے بچوں کو (عام طور پر 10 سال سے کم عمر) متاثر کرتی ہے، آرام سے خود ہی ٹھیک ہو جاتی ہے، اور کوئی دیرپا نقصان نہیں چھوڑتی۔ اصل او سی ڈی بڑے بچوں اور نوعمروں میں ہوتی ہے اور اگر کوئی ٹکڑا ٹوٹ کر الگ ہو جائے تو جوڑ کو مستقل نقصان پہنچا سکتی ہے۔

کارٹلیج کی حالت بہت زیادہ اہمیت رکھتی ہے۔ ایک **مستحکم (stable)** متاثرہ حصے (lesion) کے، جس میں کارٹلیج ابھی تک مضبوطی سے جڑا ہو اور ہڈی کی نشوونما والی پلیٹیں (growth plates) ابھی کھلی ہوں، صرف آرام سے ٹھیک ہونے کا حقیقی امکان ہوتا ہے۔ ایک **غیر**

CQ HAND + UPPER LIMB
Dr Kieran Hirpara — Specialist Orthopaedic Surgeon
Suite 2, Level 1, Mater Private Hospital Rockhampton, 31 Ward Street, The Range, QLD 4700
Phone 07 4863 6556 · office@cqupperlimb.com.au · cqupperlimb.com.au

مستحکم (unstable) متاثرہ حصہ، جو چٹخ گیا ہو، اوپر اٹھ گیا ہو یا پہلے ہی ڈھیلا ہو چکا ہو، عام طور پر خود ٹھیک نہیں ہوتا اور اس کے لیے اکثر سرجری کی ضرورت پڑتی ہے۔

ہم اس کے لیے کیا کر سکتے ہیں

ڈاکٹر کیرن ہرپرا، Mater Private Hospital Rockhampton میں ہماری بازو اور ہاتھ (upper limb) کی سروس کی قیادت کرتے ہیں؛ جہاں ہم مریضوں کی رہنمائی ان کے فیملی ڈاکٹر (GP) کے ابتدائی ریفرل (referral) سے لے کر ان کی طبی تاریخ، معائنے اور امیجنگ کے واضح جائزے تک کرتے ہیں۔ کہنی کے پرانے مسائل میں ہم عام طور پر آپریشن کے بغیر علاج سے شروع کرتے ہیں اور سرجری کی طرف صرف اسی صورت میں جاتے ہیں جب آرام اور بحالی کی ورزشوں سے کافی آرام نہ ملے۔

مستحکم متاثرہ حصے کے لیے پہلا اور سب سے اہم قدم بس یہ ہے کہ کئی مہینوں کے لیے **تکلیف بڑھانے والی سرگرمی بند کر دیں** (نہ گیند پھینکیں، نہ بازو پر وزن ڈالیں)، اور جب اسکینوں میں ہڈی ٹھیک ہو چکی ہو تو آہستہ آہستہ واپس آئیں۔ ان نوجوان کھلاڑیوں میں جن کی نشوونما والی پلیٹیں ابھی کھلی ہیں، ایسے بہت سے متاثرہ حصے اس طرح مکمل طور پر ٹھیک ہو جاتے ہیں۔ آرام کا مطلب "کچھ نہ کرنا" نہیں؛ آرام ہی علاج ہے۔

جب متاثرہ حصہ غیر مستحکم ہو، اس سے پہلے ہی آزاد ٹکڑا بن چکا ہو، یا آرام سے ٹھیک نہ ہو، تو عام طور پر سرجری کا مشورہ دیا جاتا ہے۔ یہ تقریباً ہمیشہ **دوربین کے ذریعے آپریشن (keyhole، arthroscopic surgery)** سے کیا جاتا ہے اور طریقے کا انتخاب متاثرہ حصے پر منحصر ہوتا ہے:

- **صفائی اور بھرنے کے عمل کو تحریک دینا:** خراب ٹکڑے کو نکالنا اور کھلی ہوئی ہڈی میں بہت چھوٹے سوراخ کرنا (microfracture) تاکہ نئے ٹشو کی ایک شفا بخش تہہ بن جائے۔ یہ چھوٹے متاثرہ حصوں میں اچھا کام کرتا ہے۔
- **ٹکڑے کو واپس اپنی جگہ پر جوڑنا:** اگر ڈھیلا ٹکڑا بڑا ہو اور اچھی حالت میں ہو تو کبھی کبھی اسے پن یا پیچ سے واپس اپنی جگہ پر لگایا جا سکتا ہے۔
- **خالی جگہ کی سطح کو دوبارہ بنانا:** بڑے متاثرہ حصوں کے لیے، خاص طور پر وہ جو جوڑ کے کنارے پر ہوں، سطح کو دوبارہ بنانے کے لیے صحت مند کارٹلیج اور ہڈی کے چھوٹے ٹکڑے (plugs) لا کر لگائے جا سکتے ہیں (گرافٹ کا طریقہ)۔

آپ کے سرجن ان میں سے انتخاب متاثرہ حصے کے سائز، جگہ اور اس بات کی بنیاد پر کرتے ہیں کہ آیا کارٹلیج بچایا جا سکتا ہے، اور عام طور پر اس میں ایم آر آئی اسکین سے رہنمائی لی جاتی ہے۔

کیا توقع رکھیں

نتائج عام طور پر اچھے ہوتے ہیں، خاص طور پر جب مسئلہ جلد پکڑ لیا جائے اور متاثرہ حصہ ابھی مستحکم ہو۔ مستحکم متاثرہ حصے والے بہت سے نوجوان مریض آرام سے ٹھیک ہو کر اپنے کھیل میں واپس آ جاتے ہیں۔ غیر مستحکم متاثرہ حصوں کی سرجری کے بعد زیادہ تر مریضوں کو درد میں اچھا آرام ملتا ہے اور حرکت کافی حد تک واپس آ جاتی ہے، اور زیادہ تر کھلاڑی کھیل میں واپس آ سکتے ہیں، اگرچہ اس میں کئی مہینے اور بحالی کا ایک منظم پروگرام لگ سکتا ہے۔

چند ایمانداری سے بتائی جانے والی احتیاطیں: بڑے متاثرہ حصے، وہ جو جوڑ کے باہری کنارے تک پہنچتے ہوں، اور وہ کہنیاں جن کی نشوونما والی پلیٹیں پہلے ہی بند ہو چکی ہوں، عام طور پر کم اچھے نتائج دیتی ہیں اور ان میں سرجری کی ضرورت کا امکان زیادہ ہوتا ہے۔ کہنی کو پوری طرح سیدھا کرنے میں کچھ کمی باقی رہ سکتی ہے، اور طویل مدت میں ایک بڑا متاثرہ حصہ بعد کی زندگی میں کہنی کے آرتھرائٹس (جوڑ کی خرابی اور سوزش) کا خطرہ تھوڑا بڑھا سکتا ہے، اور بالکل اسی لیے جلد پہچان اور جوڑ کی حفاظت اتنی اہم ہے۔

CQ HAND + UPPER LIMB
Dr Kieran Hirpara — Specialist Orthopaedic Surgeon
Suite 2, Level 1, Mater Private Hospital Rockhampton, 31 Ward Street, The Range, QLD 4700
Phone 07 4863 6556 · office@cqupperlimb.com.au · cqupperlimb.com.au

ڈاکٹر کو کب دکھائیں

- **کسی نوجوان گیند باز یا جمناسٹ کی کہنی کے باہری حصے میں مستقل درد** جو ایک یا دو ہفتے کے آرام سے ٹھیک نہ ہو؛ کھیل جاری رکھنے سے پہلے اس کا معائنہ کروائیں۔
- **کہنی کو پوری طرح سیدھا نہ کر پانا:** کہنی کا مکمل سیدھا نہ ہونا ایک ابتدائی خطرے کی علامت ہے جس کی جانچ کروانی چاہیے۔
- **اٹکنا، کلک کرنا، یا کہنی کا لاک ہو جانا:** اس سے لگتا ہے کہ کوئی ٹکڑا ڈھیلا ہو گیا ہو، اور اس کی امیجنگ ضروری ہے۔
- **سرگرمی کے بعد سوجن** جو بار بار واپس آتی رہے۔
- ایسے کھلاڑی میں جس کی ہڈیاں ابھی بڑھ رہی ہوں، ان میں سے کوئی بھی علامت فوری توجہ کی مستحق ہے، کیونکہ جو متاثرہ حصے نشوونما والی پلیٹوں کے کھلے ہوتے ہوئے پکڑ لیے جائیں، ان کے سرجری کے بغیر ٹھیک ہونے کا امکان سب سے زیادہ ہوتا ہے۔

مزید تفصیل

یہ حصہ آپ کے اپنے علاج کے فیصلوں کے لیے ضروری معلومات سے آگے جاتا ہے۔ کیپیٹیلم کا اوسٹیوکونڈرائٹس ڈسیکنز اضافی مطالعے کے لائق ہے کیونکہ یہ زیادہ تر بڑھتی ہوئی کہنی کی ایک خاموش بیماری ہے: جب تک یہ اتنا درد پیدا کرے کہ کوئی نوجوان گیند باز کلینک آئے، اس وقت تک متاثرہ حصہ اکثر اس مرحلے سے آگے بڑھ چکا ہوتا ہے جہاں سب سے سادہ علاج کام کرتا ہے۔

یہ علامات سے ظاہر ہونے کی نسبت زیادہ عام ہے

اسکریننگ کلینک میں آنے والے مریضوں سے مختلف کہانی بتاتی ہے۔ **2,433** نوعمر بیس بال کھلاڑیوں میں، کیپیٹیلم کے اوسٹیوکونڈرائٹس ڈسیکنز کی شرح **پوشیدہ (بغیر علامات والے) کیسوں سمیت 3.4 فیصد تھی**۔ متاثرہ کھلاڑیوں نے کم عمری میں کھیلنا شروع کیا تھا، زیادہ عرصے تک کھیلا تھا، اور انہیں کہنی میں زیادہ درد ہوا تھا [1]۔

"پوشیدہ کیسوں سمیت" اہم شرط ہے۔ ان متاثرہ حصوں کا ایک قابلِ ذکر حصہ ڈھونڈنے سے ملا، نہ کہ اس لیے کہ کھلاڑی نے شکایت کی، جس کا مطلب ہے کہ کھلاڑیوں کے اس گروپ میں، جو ویسے بھی درد کی اطلاع دینے سے کتراتے ہیں، درد ایک دیر سے آنے والی اور ناقابلِ اعتبار علامت ہے۔

تاخیر سے علاج کے راستے بدل جاتے ہیں

اس کا نتیجہ براہِ راست علاج کے راستوں میں نظر آتا ہے۔ **258** نوعمروں میں، **جن مریضوں میں علامات زیادہ عرصے سے تھیں ان میں متاثرہ حصے زیادہ بڑھے ہوئے پائے گئے** اگرچہ جب کسی متاثرہ حصے کو سرجری کی ضرورت پڑی تو کھیل میں واپسی کا سب سے زیادہ تعلق علامات کی مدت کے بجائے علاج کی تفصیلات سے تھا [2]۔

ایکسرے کی دو علامات پیش گوئی کرتی ہیں کہ آپریشن کے بغیر علاج ناکام ہوگا: **ریڈیس کے سر (radial head) کا بڑا ہو جانا** اور **پھینکنے والے بازو کی ہڈیوں کی عمر کا دوسرے بازو کے مقابلے میں آگے ہونا (advanced skeletal age)**، اور **245** مریضوں میں یہ دونوں بیماری کے بڑھے ہوئے مرحلے سے منسلک تھیں [3]۔ دونوں ایک ایسی کہنی کو بیان کرتی ہیں جس کی بناوٹ بوجھ کے تحت پہلے ہی بدل چکی ہے، یعنی یہ ساخت کے بارے میں بات ہے نہ کہ علامات کے بارے میں۔

یہی وجہ ہے کہ مستقل کہنی کے درد والے نوجوان گیند باز کی امیجنگ کروانی چاہیے، بجائے اس کے کہ اسے نرم بافتوں کا مسئلہ سمجھ کر علاج کیا جائے، اور دونوں بازوؤں کے درمیان فرق کو سنجیدگی سے لینا چاہیے۔

مستحکم متاثرہ حصے کے لیے چھوٹا آپریشن کافی ہے

جہاں ٹکڑا مستحکم ہو اور خالی جگہ چھوٹی ہو، وہاں بحث اس بات پر ہے کہ آیا صرف خالی جگہ کو صاف کیا جائے، یا اس کے نیچے کی ہڈی میں سوراخ بھی کیے جائیں تاکہ ریشے دار کارٹلیج (fibrocartilage) سے مرمت ہو سکے۔ **327** مریضوں میں، **صفائی (debridement) اور**

CQ HAND + UPPER LIMB
Dr Kieran Hirpara — Specialist Orthopaedic Surgeon
Suite 2, Level 1, Mater Private Hospital Rockhampton, 31 Ward Street, The Range, QLD 4700
Phone 07 4863 6556 · office@cqupperlimb.com.au · cqupperlimb.com.au

مائیکروفریکچر (microfracture) دونوں سے درد، حرکت کی حد، نتائج کے اسکور اور کھیل میں واپسی میں **نمایاں بہتری آئی**، اور چونکہ صرف صفائی سے بھی درمیانی مدت کے ملتے جلتے نتائج حاصل ہوئے، اس لیے نسبتاً چھوٹی خالی جگہوں کے لیے صفائی ایک مناسب طریقہ ہے [4]۔

بڑے یا غیر مستحکم متاثرہ حصے کے لیے حساب بدل جاتا ہے

جہاں ٹکڑا الگ ہو چکا ہو یا خالی جگہ بڑی ہو، وہاں سطح کو صرف صاف کرنے کے بجائے بدلنا پڑتا ہے، عام طور پر کارٹلیج اور ہڈی کا ایک ٹکڑا منتقل کر کے۔ یہ طریقہ کام کرتا ہے، لیکن ایک اہم شرط کے ساتھ۔

492 مریضوں کے اعداد و شمار کو ہلا کر دیکھا گیا تو آپریشن کے بعد کھیل میں واپسی مجموعی طور پر زیادہ تھی، اور صفائی یا ٹکڑے کو جوڑنے کے مقابلے میں **مریض کے اپنے کارٹلیج اور ہڈی کے ٹکڑے کی منتقلی (osteochondral autograft transfer) کے بعد مریضوں کے آپریشن سے پہلے والی اپنی بہترین سطح پر واپس آنے کا امکان زیادہ تھا** [5]۔ لیکن 2024 کے ایک جائزے میں جس میں ٹکڑے کی منتقلی کے بعد **470** مریض شامل تھے، کھیل میں واپسی کی زیادہ شرح کی تصدیق کے ساتھ یہ بھی پایا گیا کہ کھلاڑیوں کو **کم سطح کی کارکردگی پر واپس آنے یا کھیل میں اپنی پوزیشن بدلنے کی ضرورت** کے بارے میں آگاہ کیا جانا چاہیے، اور یہ کہ **متاثرہ حصے کا جوڑ کے باہری طرف ہونا نتائج پر منفی اثر ڈال سکتا ہے** [6]۔

دونوں باتیں ایک ساتھ درست ہیں، اور ایک نوجوان کھلاڑی کے لیے یہ فرق اہم ہے: کھیل میں واپسی کا امکان ہے؛ کھیل میں اسی کردار پر واپسی کی ضمانت نہیں۔ نتائج کا زیادہ تر انحصار متاثرہ حصے کے سائز اور جگہ پر ہے، نہ کہ مناسب آپریشنوں میں سے کسی ایک کے انتخاب پر۔

حوالہ جات

[1] Kida Y, Morihara T, Kotoura Y, Hojo T, Tachiiri H, Sukenari T, et al. Prevalence and clinical characteristics of osteochondritis dissecans of the humeral capitellum among adolescent baseball players. Am J Sports Med. 2014;42(8):1963-71. https://doi.org/10.1177/0363546514536843

[2] Cheng C, Milewski MD, Nepple JJ, Reuman HS, Nissen CW. Predictive role of symptom duration before the initial clinical presentation of adolescents with capitellar osteochondritis dissecans on preoperative and postoperative measures: a systematic review. Orthop J Sports Med. 2019;7(2). https://doi.org/10.1177/2325967118825059

[3] Funakoshi T, Furushima K, Miyamoto A, Kusano H, Horiuchi Y, Itoh Y. Predictors of unsuccessful nonoperative management of capitellar osteochondritis dissecans. Am J Sports Med. 2019;47(11):2691-8. https://doi.org/10.1177/0363546519863349

[4] McLaughlin RJ, Leland DP, Bernard CD, Sanchez-Sotelo J, Morrey ME, O'Driscoll SW, et al. Both debridement and microfracture produce excellent results for osteochondritis dissecans lesions of the capitellum: a systematic review. Arthrosc Sports Med Rehabil. 2021;3(2):e593-e603. https://doi.org/10.1016/j.asmr.2020.10.002

[5] Westermann RW, Hancock KJ, Buckwalter JA, Kopp B, Glass N, Wolf BR. Return to sport after operative management of osteochondritis dissecans of the capitellum: a systematic review and meta-analysis. Orthop J Sports Med. 2016;4(6). https://doi.org/10.1177/2325967116654651

[6] Lane G, Smith MV, Goldfarb CA, Coronado RA, Bowman EN. Outcomes and return to sport after osteochondral autograft transplantation for osteochondritis dissecans of the capitellum: a systematic review. JSES Rev Rep Tech. 2024;4(3):563-70. https://doi.org/10.1016/j.xrrt.2024.02.011

CQ HAND + UPPER LIMB
Dr Kieran Hirpara — Specialist Orthopaedic Surgeon
Suite 2, Level 1, Mater Private Hospital Rockhampton, 31 Ward Street, The Range, QLD 4700
Phone 07 4863 6556 · office@cqupperlimb.com.au · cqupperlimb.com.au