CQ HAND + UPPER LIMB
SPECIALIST ORTHOPAEDIC SURGEON

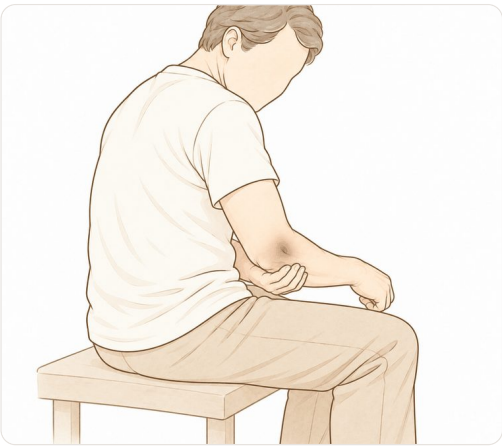

PATIENT INFORMATION — IN DEPTH

کہنی کی نوک کا فریکچر (Olecranon Fracture)

کہنی کی نوک کا فریکچر (olecranon fracture) کہنی کی ہڈی والی نوک کا ٹوٹنا ہے، جو اکثر کہنی کی نوک کے بل گرنے کے بعد ہوتا ہے۔

4.0 Kieran Hirpara

اس صفحے کا ترجمہ مشین سے کیا گیا ہے اور ابھی تک کسی ڈاکٹر نے اس کی جانچ نہیں کی۔ **انگریزی نسخہ** ہی مستند ہے۔

آپ کو کیا محسوس ہوتا ہے

کہنی کی نوک کا فریکچر (olecranon fracture) آپ کی کہنی کے پچھلے حصے میں ہڈی والی نوک کا ٹوٹنا ہے۔ یہ عام طور پر دو میں سے کسی ایک طریقے سے ہوتا ہے۔ کم عمر لوگوں میں یہ عموماً زور سے گرنے یا کہنی پر براہِ راست ضرب لگنے کے بعد ہوتا ہے۔ بڑی عمر کے لوگوں میں یہ اکثر کھڑے کھڑے معمولی طور پر گر جانے سے ہوتا ہے۔ بازو کا اچانک اور زور دار طریقے سے سیدھا ہونا بھی کہنی کی نوک سے ہڈی کا ایک ٹکڑا کھینچ کر الگ کر سکتا ہے۔

عام طور پر آپ کو درد بالکل کہنی کے پچھلے حصے میں محسوس ہوگا، اور یہ پورے حصے کے بجائے ایک ہی جگہ پر دکھتا ہے۔ کہنی کے پچھلے حصے پر سوجن عام ہے اور کافی زیادہ ہو سکتی ہے۔ چونکہ ہڈی کی یہ نوک جلد کے بالکل نیچے ہوتی ہے، اس لیے کبھی کبھی آپ جلد کے اوپر سے ٹوٹی ہوئی جگہ کا کنارہ محسوس کر سکتے ہیں۔ اگر گرنے سے جلد پھٹ گئی ہو، تو زخم عام طور پر کہنی کے پچھلے حصے پر ہوتا ہے جہاں وہ زمین سے ٹکرائی تھی۔ بازو کو استعمال کرنا مشکل ہو سکتا ہے، اور اسے کسی چیز کے خلاف سیدھا کرنا، جیسے کرسی سے زور لگا کر اٹھنا، کمزور یا ناممکن محسوس ہو سکتا ہے۔

پہلے چند دنوں میں، کہنی کو حرکت دینے کی کوشش پر درد اکثر بڑھ جاتا ہے، اور یہ آپ کی نیند خراب کر سکتا ہے۔ روزمرہ کے وہ کام جن میں کہنی مڑتی ہے یا اس پر بوجھ پڑتا ہے، جیسے کیتلی اٹھانا، کپڑے پہننا، یا بازو کے نچلے حصے (forearm) پر ٹیک لگانا، عام طور پر تکلیف دیں گے۔ سوجن اور نیل پہلے ایک دو ہفتوں میں کم ہو جاتے ہیں، اور ہڈی کے جڑنا شروع ہونے کے ساتھ درد آہستہ آہستہ کم ہوتا جاتا ہے۔

کچھ صورتوں میں فوری طبی دیکھ بھال ضروری ہے۔ اگر کہنی کے اوپر کی جلد پھٹ گئی ہو، ہڈی باہر نظر آ رہی ہو، یا بازو واضح طور پر اپنی شکل سے ہٹا ہوا (ٹیڑھا) نظر آئے، تو اسی دن ہسپتال کی ایمرجنسی جائیں۔ یہی ہدایت اس صورت میں بھی ہے اگر آپ کا ہاتھ یا انگلیاں سفید پڑ جائیں (pale)، ٹھنڈی ہو جائیں، یا سفید یا نیلی ہو جائیں، یا اگر چوٹ کے بعد اچانک بازو میں احساس یا حرکت ختم ہو جائے۔ اگر علامات کم نہ ہو رہی ہوں، ہفتوں کے دوران بڑھ رہی ہوں، یا آپ کو رات کو جگا رہی ہوں، تو اپنے فیملی ڈاکٹر (GP) سے ملیں یا ماہر سے معائنہ کروانے کا کہیں۔ اگر آپ کلینک سے رابطہ نہ کر سکیں، تو اپنے قریبی ہسپتال کی ایمرجنسی جائیں۔

CQ HAND + UPPER LIMB
Dr Kieran Hirpara — Specialist Orthopaedic Surgeon
Suite 2, Level 1, Mater Private Hospital Rockhampton, 31 Ward Street, The Range, QLD 4700
Phone 07 4863 6556 · office@cqupperlimb.com.au · cqupperlimb.com.au

دراصل کیا ہو رہا ہے

آپ کی کہنی کے پچھلے حصے کی ہڈی والی نوک کو کہنی کی نوک (olecranon) کہتے ہیں۔ یہ بازو کے نچلے حصے کی ایک ہڈی کا اوپری سرا ہے، اور یہ قبضے (hinge) کے ڈھکن کی طرح کام کرتی ہے۔ جب آپ اپنا بازو سیدھا کرتے ہیں، تو یہ ڈھکن بازو کے اوپری حصے کی ہڈی کے سرے پر بنی ایک نالی میں پھسلتا ہے۔ یہ فریکچر اس لیے اہم ہے کہ اس ہڈی سے کیا جڑا ہوا ہے: بازو کے اوپری حصے کے پیچھے والے پٹھے، ٹرائسیپس (triceps)، کا ٹینڈن (tendon)، یعنی وہ مضبوط ڈوری جو پٹھے کو ہڈی سے جوڑتی ہے، بالکل اسی جگہ ہڈی سے بندھا ہوتا ہے۔ یہی ٹینڈن آپ کو بوجھ کے خلاف کہنی سیدھی کرنے کے قابل بناتا ہے۔

اسے ایک ایسے دروازے کی طرح سمجھیں جسے ایک مضبوط اسپرنگ کھینچ کر بند رکھتا ہے۔ کہنی کی نوک وہ کنڈا ہے جس سے یہ اسپرنگ بندھا ہوا ہے۔ جب ہڈی ٹوٹتی ہے تو اسپرنگ کھینچتا رہتا ہے، اور ٹوٹے ہوئے ٹکڑے کو اوپر اور دور گھسیٹ لیتا ہے، جس سے جوڑ کی سطح میں خلا رہ جاتا ہے۔ اسی لیے اس وقت آپ کا بازو معمول کے مطابق کام نہیں کر رہا: پٹھا اب بھی مضبوط ہے، لیکن وہ بازو کے نچلے حصے کو حرکت دینے کے بجائے ہڈی کے ایک ڈھیلے ٹکڑے کو کھینچ رہا ہے۔ رکاوٹ کے خلاف بازو سیدھا کرنا کمزور یا ناممکن ہو جاتا ہے۔

ہڈی دوبارہ آپس میں جڑ کر ٹھیک ہوتی ہے، اور ہڈی کا ٹوٹا ہوا ٹکڑا، جس سے ٹینڈن جڑا ہوا ہو، ہڈی کے جڑنے کے ساتھ دوبارہ اپنی جگہ جڑ سکتا ہے۔ لیکن اس کے اچھی طرح ہونے کے لیے ٹکڑوں کا صحیح جگہ پر ہونا ضروری ہے۔ جب فریکچر اپنی جگہ سے نہ ہٹا ہو، تو جڑنے کے دوران ٹکڑوں کو بس ساکن رکھا جا سکتا ہے۔ جب ٹکڑے ایک دوسرے سے الگ ہو کر دور کھنچ گئے ہوں، یا جب جوڑ کی سطح کئی ٹکڑوں میں ٹوٹ گئی ہو، تو کہنی غیر مستحکم ہو سکتی ہے، اور ایسے فریکچرز میں عام طور پر سرجری کی ضرورت ہوتی ہے تاکہ جڑنے کے دوران ٹکڑوں کو اپنی جگہ پر تھاما جا سکے۔

سرجن ان فریکچرز کا درجہ اس بنیاد پر طے کرتے ہیں کہ ٹکڑے کتنا ہٹے ہیں اور کہنی کا جوڑ مستحکم رہتا ہے یا نہیں۔ درجہ ایک کا فریکچر اپنی جگہ سے نہیں ہٹا ہوتا۔ درجہ دو کا فریکچر ہٹ چکا ہوتا ہے لیکن جوڑ پھر بھی کام کرتا ہے۔ درجہ تین کا مطلب ہے کہ کہنی کا جوڑ خود غیر مستحکم ہے۔ ہٹے ہوئے اور غیر مستحکم درجوں میں ہی سب سے زیادہ سرجری کی ضرورت پڑتی ہے۔

ان میں سے زیادہ تر فریکچر اچھی طرح جڑ جاتے ہیں، اور کہنی کے پوری طرح سیدھا ہونے میں تھوڑی سی کمی رہ جانا عام ہے۔

ہم اس کے لیے کیا کر سکتے ہیں

ڈاکٹر کیرن ہرپرا، جو Mater Private Hospital Rockhampton میں بازو اور ہاتھ کے سرجن (upper-limb surgeon) ہیں، علاج کو آپ کی مخصوص چوٹ کے مطابق چنتے ہیں۔ ان میں سے کچھ فریکچر آپریشن کے بغیر جڑ جاتے ہیں، اور کچھ کو چوٹ کے کچھ ہی عرصے بعد سرجری کی ضرورت ہوتی ہے، اس لیے بروقت معائنہ اہم ہے۔ مریضوں کو عام طور پر ان کے فیملی ڈاکٹر (GP) ہمارے کلینک بھیجتے ہیں؛ اگر کسی فزیوتھراپسٹ نے آپ کو ہمیں دکھانے کا مشورہ دیا ہے، تب بھی میڈیکیئر (Medicare) کی رقم کی واپسی کا حقدار ہونے کے لیے آپ کو اپنے فیملی ڈاکٹر سے ریفرل (referral) لینا ہوگا۔ کلینک میں ہم آپ کی تفصیلات لیتے ہیں، آپ کے بازو کا معائنہ کرتے ہیں، اور جہاں ضرورت ہو، تصویری ٹیسٹ (imaging) کا انتظام کرتے ہیں۔

اگر فریکچر اپنی جگہ سے نہ ہٹا ہو، یا صرف تھوڑا سا ہٹا ہو، اور آپ کی کہنی مستحکم ہو، تو ہم یہ تجویز کر سکتے ہیں کہ جڑنے کے دوران اسے ساکن رکھا جائے۔ اس کا مطلب ہے کچھ عرصے کے لیے اسپلنٹ یا پلستر، اور بار بار ایکسرے کے ذریعے جانچ تاکہ یقینی بنایا جا سکے کہ ٹکڑے اپنی جگہ پر رہیں۔ یہ طریقہ بڑی عمر کے مریضوں میں، اور ان لوگوں میں عام ہے جن کا بازو بھاری کام کے بجائے روزمرہ کے کاموں کے لیے استعمال ہوتا ہے۔ اس سے آپریشن اور اس کے ساتھ آنے والے خطرات سے بچا جا سکتا ہے۔ اس کی قیمت یہ ہے کہ آخر میں کہنی شاید پوری طرح سیدھی نہ ہو سکے، اور کچھ لوگوں کے لیے یہ قبول کرنا مشکل ہوتا ہے۔ حرکت آپ کے ہینڈ تھراپسٹ (ہاتھ کی بحالی کے ماہر) کے ساتھ مرحلہ وار واپس لائی جاتی ہے، جو آپ کے لیے ضرورت کا کوئی بھی اسپلنٹ بھی بنائیں گے۔

اگر ٹکڑے ایک دوسرے سے الگ ہو کر دور کھنچ گئے ہوں، یا کہنی کا جوڑ غیر مستحکم ہو، تو ہم عام طور پر شروع سے ہی سرجری کی تجویز دیں گے۔ اس کا مقصد ٹکڑوں کو صحیح جگہ پر تھامنا ہے تاکہ ہڈی جڑ سکے اور آپ جلد حرکت شروع کر سکیں۔ ہڈی کو کیسے تھاما جائے، اس کا انتخاب فریکچر کی بناوٹ پر منحصر ہے، اور کوئی ایک طریقہ ہر فریکچر کے لیے موزوں نہیں۔ کبھی کبھی دونوں راستے واقعی کھلے ہوتے ہیں، مثلاً

CQ HAND + UPPER LIMB
Dr Kieran Hirpara — Specialist Orthopaedic Surgeon
Suite 2, Level 1, Mater Private Hospital Rockhampton, 31 Ward Street, The Range, QLD 4700
Phone 07 4863 6556 · office@cqupperlimb.com.au · cqupperlimb.com.au

کسی بڑی عمر کے مریض میں جس کا فریکچر اپنی جگہ سے ہٹ گیا ہو۔ ہم آپ کے ساتھ مل کر بات کریں گے کہ آپ کے لیے کیا اہم ہے: آپ کتنا درد برداشت کرنے کو تیار ہیں، اور کیا کہنی کے سیدھا ہونے کی آخری چند ڈگریوں کا نہ ہونا آپ کو پریشان کرے گا۔

آپ جو بھی راستہ اختیار کریں، پہلے ہفتے ملتے جلتے ہوتے ہیں۔ سوجن کم ہونے تک درد کی دوا آپ کو آرام میں رکھتی ہے۔ ہڈی جڑنے کے دوران چوٹ کو حفاظت کی ضرورت ہوتی ہے، اور ہم آپ کو بتائیں گے کہ آپ بازو سے کیا کر سکتے ہیں اور کیا نہیں۔ آپ کے ہینڈ تھراپسٹ صحیح مرحلے پر آپ کی حرکت کی رہنمائی کریں گے، شروع میں نرمی سے، اور ہڈی جڑنے کے ساتھ ساتھ اسے بتدریج بڑھاتے ہوئے۔ ان میں سے زیادہ تر فریکچر اچھی طرح جڑ جاتے ہیں، اور کہنی کے پوری طرح سیدھا ہونے میں تھوڑی سی کمی رہ جانا عام ہے۔ کہنی کے پچھلے حصے میں جلد کے بالکل نیچے موجود دھاتی پرزے تکلیف دہ ہو سکتے ہیں، اور کچھ لوگوں کو بعد میں انہیں نکالنے کے لیے ایک چھوٹے آپریشن کی ضرورت پڑتی ہے۔

کیا توقع رکھیں

ان میں سے زیادہ تر فریکچر اچھی طرح جڑ جاتے ہیں۔ کہنی کے پوری طرح سیدھا ہونے میں تھوڑی سی کمی عام ہے، اور زیادہ تر لوگ اپنے بازو کو اچھی طرح استعمال کر پاتے ہیں۔ پیچیدہ فریکچرز کی سرجری کے بعد طویل مدتی نتائج اچھے ہیں، چاہے بعد کے ایکسرے پر جوڑ میں کچھ گھساؤ والا آرتھرائٹس (wear-and-tear arthritis) نظر آئے۔

اگر آپ کے فریکچر کو اسپلنٹ یا پلستر میں ساکن رکھا جائے، تو ہڈی دنوں میں نہیں بلکہ ہفتوں میں جڑتی ہے۔ آپ کے بار بار ایکسرے ہوں گے تاکہ یقینی بنایا جا سکے کہ ٹکڑے اپنی جگہ پر رہیں۔ یہ طریقہ بڑی عمر کے مریضوں اور ان لوگوں کے لیے موزوں ہے جن کا بازو بھاری کام کے بجائے روزمرہ کے کام کرتا ہے۔ اس گروپ میں قلیل مدتی اور طویل مدتی، دونوں لحاظ سے نتائج تسلی بخش ہیں۔ اس کی قیمت یہ ہے کہ آخر میں کہنی شاید پوری طرح سیدھی نہ ہو سکے۔

اگر آپ کی سرجری ہو، تو ہڈی جڑنے کے دوران اسے دھات کے ذریعے اپنی جگہ پر تھاما جاتا ہے۔ حرکت جلد شروع ہوتی ہے اور آپ کے ہینڈ تھراپسٹ کے ساتھ مرحلہ وار بڑھتی ہے۔ اس چوٹ کے بعد، آپ جو بھی راستہ اختیار کریں، کہنی کے پوری طرح سیدھا ہونے میں کچھ کمی متوقع ہے۔ اپنی جگہ سے ہٹے ہوئے فریکچر کی سرجری کروانے والے لوگوں کے ایک طویل مدتی جائزے میں، 96 فیصد کے نتائج چوٹ کے 25 سال بعد تک اچھے یا بہترین رہے۔

صحت یابی اپنے معمول کے کاموں کی طرف بتدریج واپسی ہے۔ پہلے ہلکے روزمرہ کام واپس آتے ہیں، پھر جیسے جیسے ہڈی مضبوط ہوتی ہے، وزن اٹھانا اور زیادہ بھاری استعمال۔ آپ کتنی جلدی گاڑی چلا سکتے ہیں، کام کر سکتے ہیں یا کھیل سکتے ہیں، یہ آپ کے کام، آپ کے بازو اور ہڈی کے جڑنے پر منحصر ہے، اور ہم ہر مرحلے پر آپ کی رہنمائی کریں گے۔

یہ جاننا مفید ہے کہ کیا مسائل پیدا ہو سکتے ہیں۔ دھاتی پرزے کہنی کے پچھلے حصے میں جلد کے بالکل نیچے ہوتے ہیں، اور یہ اتنے تکلیف دہ ہو سکتے ہیں کہ کچھ لوگ بعد میں انہیں نکلوانے کا انتخاب کرتے ہیں۔ اس سرجری کے بعد یہ بار بار سامنے آنے والا مسئلہ ہے۔ دوسرے مسائل، جیسے ہڈی کا غلط پوزیشن میں جڑ جانا یا کہنی کا اکڑا رہنا، کم عام ہیں۔ اگر آپ کی علامات کم نہ ہو رہی ہوں، ہفتوں کے دوران بڑھ رہی ہوں، یا آپ کو رات کو جگا رہی ہوں، تو اپنے فیملی ڈاکٹر سے ملیں یا ماہر سے معائنہ کروانے کا کہیں۔ اگر آپ کلینک سے رابطہ نہ کر سکیں، تو اپنے قریبی ہسپتال کی ایمرجنسی جائیں۔

ڈاکٹر کو کب دکھائیں

اگر آپ کی کہنی واضح طور پر اپنی شکل سے ہٹی ہوئی نظر آئے، چوٹ کے اوپر جلد پھٹی ہوئی ہو، یا آپ کا ہاتھ یا انگلیاں سفید پڑ جائیں، ٹھنڈی ہو جائیں، یا سفید یا نیلی ہو جائیں، تو فوری طبی مدد حاصل کریں۔ چوٹ کے بعد بازو میں اچانک احساس یا حرکت ختم ہو جانے کی صورت میں بھی اسی دن ہسپتال کی ایمرجنسی جانا ضروری ہے۔ ان علامات کا مطلب ہے کہ چوٹ کو فوراً دیکھنے کی ضرورت ہے۔

CQ HAND + UPPER LIMB
Dr Kieran Hirpara — Specialist Orthopaedic Surgeon
Suite 2, Level 1, Mater Private Hospital Rockhampton, 31 Ward Street, The Range, QLD 4700
Phone 07 4863 6556 · office@cqupperlimb.com.au · cqupperlimb.com.au

باقی تمام صورتوں میں، اپنے فیملی ڈاکٹر سے آغاز کریں۔ وہ آپ کے بازو کا معائنہ کر سکتے ہیں اور ایکسرے کروا سکتے ہیں، جو عام طور پر اس قسم کے فریکچر کو دکھانے کے لیے کافی ہوتے ہیں۔ اگر آپ کے فیملی ڈاکٹر کو لگے کہ کسی ماہر کو علاج سنبھالنا چاہیے، تو وہ آپ کو معائنے کے لیے ریفر کریں گے۔

دوبارہ دکھائیں، یا ماہر سے معائنہ کروانے کا کہیں، اگر درد کم نہ ہو رہا ہو، یا ہڈی جڑنے کے دوران آپ کے بازو کی سوجن، حرکت یا استعمال میں ہفتہ بہ ہفتہ بہتری نہ آ رہی ہو۔ وہ علامات جو ہفتوں کے دوران بڑھ رہی ہوں، آپ کو رات کو جگا رہی ہوں، یا آپ کو کام کرنے یا بازو استعمال کرنے سے روک رہی ہوں، ان کا بھی دوبارہ معائنہ ہونا چاہیے۔ اگر آپ کلینک سے رابطہ نہ کر سکیں، تو اپنے قریبی ہسپتال کی ایمرجنسی جائیں۔

مزید تفصیل

یہ حصہ آپ کے اپنے علاج کے فیصلوں کے لیے ضروری معلومات سے آگے جاتا ہے۔ کہنی کی نوک کے فریکچر کے بارے میں اضافی مطالعہ ایک ایسی دریافت کی وجہ سے مفید ہے جو فریکچر سرجری کی معمول کی منطق کو الٹ دیتی ہے: بڑی عمر کے مریضوں میں کہنی کی نوک کا اپنی جگہ سے ہٹا ہوا فریکچر بغیر جوڑے چھوڑا جا سکتا ہے، اور کہنی پھر بھی کام کرتی ہے۔

اپنی جگہ سے ہٹا ہوا فریکچر جسے جوڑنے کی ضرورت نہیں

کہنی کی نوک سے گزرنے والا فریکچر بازو کے پچھلے پٹھے (triceps) کو بازو کے نچلے حصے (forearm) سے الگ کر دیتا ہے، اس لیے معمول کی دلیل یہ ہے کہ اسے دوبارہ جوڑنا ضروری ہے ورنہ کہنی کسی رکاوٹ کے خلاف سیدھی نہیں ہو سکتی۔ **70 سال سے زیادہ عمر** کے مریضوں میں یہ دلیل درست ثابت نہیں ہوتی۔ ایک منظم جائزہ (systematic review) میں پایا گیا کہ اس گروپ میں کہنی کی نوک کے اپنی جگہ سے ہٹے ہوئے فریکچرز کا **بغیر آپریشن کے مؤثر علاج کیا جا سکتا ہے، جس سے مریض بہت مطمئن رہتے ہیں اور حرکت کی ایسی حد ملتی ہے جس سے کام چل جاتا ہے** [1]۔

جو قیمت ادا کی جاتی ہے وہ ناپی جا سکتی ہے: کہنی کے سیدھا ہونے میں کمی (extension lag)، یعنی کہنی کو پوری طرح سیدھا نہ کر پانا، اور سیدھا کرنے کی طاقت میں کمی۔ جس چیز سے بچا جاتا ہے وہ ہے پتلی، اکثر نازک جلد کے نیچے موجود ہڈی کے اوپر زخم، اور اس جلد کے نیچے دھاتی پرزے۔ چونکہ ابھرے ہوئے دھاتی پرزے کہنی کی نوک کو جوڑنے کے بعد دوسرے آپریشن کی سب سے عام وجہ ہیں، اس لیے ان سے بچنا سب سے عام پیچیدگی کو مکمل طور پر ختم کر دیتا ہے۔

ایک بڑی عمر کے شخص کے لیے، جس کا بازو زور سے دھکیلنے کے بجائے روزمرہ کے کاموں کے لیے استعمال ہوتا ہے، ایسی کہنی جو آخری چند ڈگری سیدھی نہ ہو پائے، زخم کی کسی پیچیدگی سے کم بوجھ ہے۔ کم عمر یا زیادہ مشقت والے مریض کے لیے ایسا نہیں ہے، اسی لیے یہ نتیجہ عمومی نہیں بلکہ عمر سے مخصوص ہے۔

جہاں ہڈی جوڑی جاتی ہے، وہاں امپلانٹ کے انتخاب میں واضح فرق سامنے آیا ہے

اپنی جگہ سے ہٹے ہوئے لیکن سادہ فریکچر کی عام قسم کے لیے دو امپلانٹ (جسم میں لگایا گیا مصنوعی پرزہ) مقابلے میں ہیں: تاروں سے بنا ٹینشن بینڈ (tension band) اور پلیٹ۔ میو ٹائپ دو (Mayo type II) فریکچر والے **827** مریضوں میں، ٹینشن بینڈ وائرنگ کے مقابلے میں **پلیٹ لگانے کی افادیت اور حفاظت بہتر رہی**، اور مصنفین نے نوٹ کیا کہ بہت کم تحقیقات شامل تھیں اور اعلیٰ معیار کے رینڈمائزڈ کنٹرولڈ ٹرائلز (randomised controlled trials) کی اب بھی ضرورت ہے [2]۔ جدید طریقوں کا روایتی ٹینشن بینڈ وائرنگ سے موازنہ کرنے والا **472** مریضوں کا 2025 کا ایک جائزہ بھی اسی طرف اشارہ کرتا ہے [3]۔

یہ اس ویب سائٹ کی ان چند جگہوں میں سے ایک ہے جہاں طریقوں کا موازنہ کندھے اچکانے کے بجائے ایک واضح سمت دیتا ہے۔ ان شواہد کی بنیاد کو دیکھتے ہوئے، جس کی نشاندہی خود مصنفین نے کی ہے، اس نتیجے کو ہلکے ہاتھ سے تھامنا مناسب ہے۔

CQ HAND + UPPER LIMB
Dr Kieran Hirpara — Specialist Orthopaedic Surgeon
Suite 2, Level 1, Mater Private Hospital Rockhampton, 31 Ward Street, The Range, QLD 4700
Phone 07 4863 6556 · office@cqupperlimb.com.au · cqupperlimb.com.au

آرتھرائٹس پیدا ہوتا ہے، اور زیادہ تر اس سے فرق نہیں پڑتا

طویل مدتی امیجنگ کے نتائج اگر سیاق و سباق کے بغیر بتائے جائیں تو پریشان کن لگ سکتے ہیں۔ کہنی کی نوک کے اکیلے فریکچرز کے بعد، چوٹ کے بعد جوڑ کے گھسنے والے آرتھرائٹس (post-traumatic osteoarthritis) کی درمیانی شرح (median) 19 فیصد تھی، جب درمیانی فالو اپ مدت 41 ماہ تھی، اور مریضوں کے اپنے بتائے ہوئے آخری نتائج اچھے سے بہترین تک رہے، چاہے فریکچر کی قسم کچھ بھی ہو یا آرتھرائٹس موجود ہو یا نہ ہو [4]۔

اس جملے کے دونوں حصے اہم ہیں۔ اس چوٹ کے بعد فالو اپ ایکسرے پر آرتھرائٹس نظر آنا عام ہے۔ اور اس مدت میں، اس کا لوگوں کے بتائے ہوئے کہنی کی کارکردگی سے زیادہ تر کوئی تعلق نہیں ہوتا۔ ایکسرے پر نظر آنے والی کوئی چیز خود بخود طبی مسئلہ نہیں ہوتی، اور صرف اس کی بنیاد پر مزید مداخلت شروع نہیں کرنی چاہیے۔

حوالہ جات

[1] Alvara CA, Biedron G, Dunn JC. Nonoperative management of olecranon fractures in elderly patients: a systematic review. Hand (N Y). 2020;17(4):734-9. https://doi.org/10.1177/1558944720944261

[2] Jia Y, Liu A, Guo T, Chen J, Yu W, Zhai J. Efficacy and safety of tension band wire versus plate for Mayo II olecranon fractures: a systematic review and meta-analysis. J Orthop Surg Res. 2022;17(1):. https://doi.org/10.1186/s13018-022-03262-7

[3] Wang C, Li C. Modern fixation techniques versus traditional tension band wiring for olecranon fractures: a systematic review and meta-analysis. J Orthop Surg Res. 2025;20(1). https://doi.org/10.1186/s13018-025-06061-y

[4] Wiersma JP, de Klerk HH, Priester-Vink S, Doornberg JN, Bhasyam AR, van den Bekerom MP. Incidence of post-traumatic osteoarthritis in olecranon fractures and the role of fracture type: a systematic review. J Shoulder Elbow Surg. 2026. https://doi.org/10.1016/j.jse.2026.02.024

CQ HAND + UPPER LIMB
Dr Kieran Hirpara — Specialist Orthopaedic Surgeon
Suite 2, Level 1, Mater Private Hospital Rockhampton, 31 Ward Street, The Range, QLD 4700
Phone 07 4863 6556 · office@cqupperlimb.com.au · cqupperlimb.com.au