PATIENT INFORMATION — IN DEPTH

پرونیٹر، لیسرٹس اور اینٹیریئر انٹراسیئس عصب کے سنڈروم (Pronator, lacertus and anterior interosseous nerve (syndromes

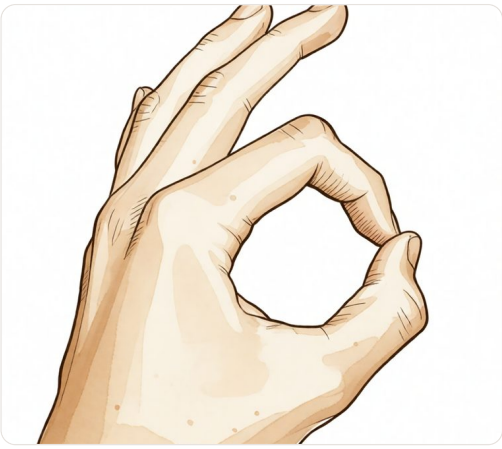

او کے (OK) کے اشارے کا ٹیسٹ: اینٹیریئر انٹراسیئس عصب کے فالج (palsy) میں انگوٹھا اور شہادت کی انگلی گول دائرہ نہیں بنا پاتے، اور اس کے بجائے چپٹی چٹکی بن جاتی ہے۔

Wikimedia Commons ('OK Sign'), CC BY 2.5

اس صفحے کا ترجمہ مشین سے کیا گیا ہے اور ابھی تک کسی ڈاکٹر نے اس کی جانچ نہیں کی۔ **انگریزی نسخہ** ہی مستند ہے۔

آپ کو کیا محسوس ہوتا ہے

یہ تمام مسائل **میڈین عصب** (median nerve) کے اوپر کی طرف، یعنی کہنی اور بازو کے نچلے حصے (forearm) کے اوپری حصے کے آس پاس، دبنے سے پیدا ہوتے ہیں، نہ کہ نیچے کلائی پر جہاں اس کا دبنا زیادہ مشہور ہے (کارپل ٹنل سنڈروم، یعنی کلائی میں عصب کا دبنا)۔ یہ مسائل ایک دوسرے سے کافی مختلف محسوس ہوتے ہیں۔

پرونیٹر سنڈروم (pronator syndrome) میں عموماً بازو کے نچلے حصے کے سامنے والے حصے میں گہرا، دکھن والا اور تھکا دینے والا درد ہوتا ہے، جو اکثر بازو کے نچلے حصے کو بار بار مروڑنے (پیچ کس یا چابی گھمانا، کپڑا نچوڑنا) یا زور سے پکڑنے سے بڑھ جاتا ہے۔ آپ کو انگوٹھے، شہادت کی انگلی اور درمیانی انگلی میں، اور ساتھ ہی ہتھیلی اور انگوٹھے کی گوشت دار جڑ میں بھی، سوئیاں چبھنے جیسا احساس یا سُن پن محسوس ہو سکتا ہے۔ کارپل ٹنل سنڈروم کے برعکس، یہ عام طور پر آپ کو رات کو نہیں جگاتا، اور تکلیف ہاتھ کے بجائے بازو کے نچلے حصے میں زیادہ محسوس ہوتی ہے۔

لیسرٹس سنڈروم (lacertus syndrome) ایک نیا نام ہے جو آپ اسی اوپر والے دباؤ کی ایک خاص شکل کے لیے سن سکتے ہیں، جس میں اصل وجہ کہنی کی سلوٹ پر ایک سخت ریشے دار پٹی ہوتی ہے جسے لیسرٹس فائبروسس (lacertus fibrosus) کہتے ہیں۔ عام کہانی یہ ہوتی ہے کہ ہاتھ جلد تھک جاتا ہے اور گرفت بے ڈھنگی ہو جاتی ہے (لکھنا، ٹائپ کرنا یا اوزار استعمال کرنا مشقت والا کام لگنے لگتا ہے)، اور ساتھ ہی بازو کے نچلے حصے میں دکھن اور کہنی کی سلوٹ کے بالکل نیچے چھونے پر نمایاں درد ہوتا ہے۔ یہ ان چیزوں میں سے بھی ایک ہے جنہیں ہم اس وقت تلاش کرتے ہیں جب کارپل ٹنل کی سرجری سے وہ علامات ٹھیک نہ ہوئی ہوں جن کے ٹھیک ہونے کی توقع تھی۔

CQ HAND + UPPER LIMB
Dr Kieran Hirpara — Specialist Orthopaedic Surgeon
Suite 2, Level 1, Mater Private Hospital Rockhampton, 31 Ward Street, The Range, QLD 4700
Phone 07 4863 6556 · office@cqupperlimb.com.au · cqupperlimb.com.au

اینٹیریئر انٹرآسیئس عصب (AIN) سنڈروم (anterior interosseous nerve syndrome) پھر سے مختلف ہے۔ اس میں عام طور پر سُن پن بہت کم ہوتا ہے یا بالکل نہیں ہوتا۔ اس کے بجائے یہ کمزوری کا مسئلہ ہے: وہ پٹھے جو آپ کے انگوٹھے اور شہادت کی انگلی کے بالکل سرے کو موڑتے ہیں، ٹھیک سے کام کرنا چھوڑ دیتے ہیں۔ اس کی خاص علامت یہ ہے کہ آپ عام گول "او کے" (OK) کا اشارہ نہیں بنا پاتے: جب آپ انگوٹھے کے سرے کو شہادت کی انگلی کے سرے سے ملا کر چٹکی بنانے کی کوشش کرتے ہیں تو چٹکی دب کر چپٹی یا تکونی شکل اختیار کر لیتی ہے۔ کچھ لوگوں کو پہلے تھوڑے عرصے کے لیے بازو یا کندھے میں دُکھن محسوس ہوتی ہے، اور پھر کمزوری ظاہر ہوتی ہے۔

دراصل کیا ہو رہا ہے

ایک ہی بڑا عصب، یعنی میڈین عصب، آپ کی گردن سے بازو میں نیچے آتا ہے اور کہنی کے سامنے سے ہوتا ہوا ہاتھ میں جاتا ہے۔ یہ **احساس** (ہاتھ کے ایک حصے کے لیے) اور **طاقت** (کئی پٹھوں کے لیے) دونوں پہنچاتا ہے۔

پرونیٹر سنڈروم میں عصب اس وقت دب جاتا ہے یا اس میں جلن (irritation) پیدا ہو جاتی ہے جب وہ کہنی اور بازو کے نچلے حصے کے اوپری حصے کی تنگ جگہ سے گزرتا ہے۔ یہ کہنی کی سلوٹ کے قریب بافت کی ایک تنگ پٹی سے دب سکتا ہے (لیسرٹس فائبروسس؛ جب یہ پٹی اصل وجہ ہو تو اس حالت کو زیادہ سے زیادہ **لیسرٹس سنڈروم** کہا جانے لگا ہے)، یا اس وقت جب یہ ان پٹھوں کے درمیان سے یا ان کے نیچے سے گزرتا ہے جو آپ کی ہتھیلی کو نیچے کی طرف گھماتے ہیں۔ چونکہ دباؤ اوپر (کلائی سے اوپر) ہوتا ہے، اس لیے علامات میں ہتھیلی اور انگوٹھے کی جڑ بھی شامل ہوتی ہیں، اور یہی وہ بنیادی اشارہ ہے جو اسے کارپل ٹنل سنڈروم سے الگ کرتا ہے۔

اے آئی این سنڈروم میں مسئلہ میڈین عصب کی ایک گہری شاخ کو متاثر کرتا ہے جو صرف طاقت پہنچاتی ہے، احساس نہیں، اسی لیے اس میں کمزوری ہوتی ہے لیکن سُن پن نہیں ہوتا۔ بہت سے لوگوں میں یہ بالکل سادہ "دباؤ" نہیں ہوتا بلکہ زیادہ تر عصب کی جلن یا سوزش جیسا ہوتا ہے (بعض اوقات کسی وائرل بیماری کے بعد یا بغیر کسی واضح وجہ کے)، اور یہ ایک وجہ ہے کہ یہ اتنی اکثر خود ہی ٹھیک ہو جاتا ہے۔

ہم اس کے لیے کیا کر سکتے ہیں

ڈاکٹر کیرن ہرپرا Mater Private Hospital Rockhampton میں ہماری بازو اور ہاتھ (upper limb) کی ٹیم کی قیادت کرتے ہیں، اور بیماری کی تفصیل اور جسمانی معائنے کے ذریعے ان مسائل کا بغور جائزہ لیتے ہیں۔ ہم عام طور پر سرجری کے بغیر علاج سے آغاز کرتے ہیں، اور سرجری صرف اس صورت کے لیے رکھتے ہیں جب آرام اور سرگرمیوں میں تبدیلی کے باوجود آپ کی علامات برقرار رہیں۔

ان تمام مسائل میں پہلا قدم تقریباً ہمیشہ سرجری کے بغیر علاج ہوتا ہے، اور خاص طور پر اے آئی این سنڈروم میں یہ صبر عام طور پر رنگ لاتا ہے۔

تکلیف کو پرسکون کرنا۔ اس کا مطلب ہے ان سرگرمیوں میں تبدیلی جو اسے بڑھاتی ہیں (بار بار مروڑنے اور زور سے پکڑنے میں کمی)، بعض اوقات بازو کو آرام دینے کے لیے اسپلنٹ کا استعمال، اور عصب کو وقت دینا۔ درد کم کرنے کے سادہ طریقے دُکھن میں مدد دیتے ہیں۔

انتظار اور نگرانی۔ اے آئی این کی کمزوری اکثر کئی مہینوں میں خود ہی بہتر ہو جاتی ہے، اس لیے عام منصوبہ یہ ہوتا ہے کہ کچھ اور سوچنے سے پہلے نگرانی کی جائے اور انتظار کیا جائے، اکثر تقریباً تین سے چھ ماہ تک۔ بہت سے لوگ اس دوران آپریشن کے بغیر اپنی طاقت واپس حاصل کر لیتے ہیں۔ تشخیص کی تصدیق اور بحالی پر نظر رکھنے کے لیے اس دوران اعصاب کے ٹیسٹ (nerve studies) یا اسکین جیسے ٹیسٹ کروائے جا سکتے ہیں۔

سرجری ان کم لوگوں کے لیے رکھی جاتی ہے جو بہتر نہیں ہوتے: ایسا پرونیٹر سنڈروم جو آرام اور سرگرمیوں میں تبدیلی کی مناسب کوشش کے باوجود تکلیف دہ رہے، یا اے آئی این کی ایسی کمزوری جو نگرانی کی ایک مدت کے بعد بھی بحالی کی کوئی علامت نہ دکھائے۔ آپریشن میں عصب پر دباؤ ڈالنے والے تنگ حصوں کو کھول دیا جاتا ہے تاکہ عصب ٹھیک ہو سکے۔ جب دباؤ خاص طور پر لیسرٹس کی پٹی پر ہو، تو یہ اکثر لوکل اینستھیزیا (صرف اس حصے کو سُن کرنا) میں ایک چھوٹے چیرے کے ذریعے کیا جا سکتا ہے جبکہ آپ جاگ رہے ہوتے ہیں، جس سے متاثرہ پٹھوں کی طاقت کو وہیں جانچا جا سکتا ہے، اور صحت یابی عام طور پر جلد ہوتی ہے۔

CQ HAND + UPPER LIMB
Dr Kieran Hirpara — Specialist Orthopaedic Surgeon
Suite 2, Level 1, Mater Private Hospital Rockhampton, 31 Ward Street, The Range, QLD 4700
Phone 07 4863 6556 · office@cqupperlimb.com.au · cqupperlimb.com.au

کیا توقع رکھیں

ان مسائل کا انجام عموماً اچھا ہوتا ہے۔ خاص طور پر اے آئی این سنڈروم میں خود بخود ٹھیک ہونے کا مضبوط رجحان ہوتا ہے، اور بالکل اسی لیے ہم آپریشن میں جلدی نہیں کرتے۔ صحت یابی آہستہ آہستہ ہوتی ہے اور ہفتوں کے بجائے مہینوں میں ناپی جاتی ہے، اس لیے اس میں کچھ صبر درکار ہے، اور اس دوران آپ کی پیش رفت کا جائزہ لیا جاتا رہے گا۔

جب سرجری کے بغیر علاج کافی نہ ہو اور آپریشن کی ضرورت پڑے، تو عصب کو آزاد کرنے سے عام طور پر پرونیٹر سنڈروم کا درد کم ہو جاتا ہے اور اے آئی این سنڈروم میں طاقت واپس آنے کا بہترین موقع ملتا ہے، اگرچہ اعصاب آہستہ ٹھیک ہوتے ہیں اور بہتری اس کے بعد بھی کئی مہینوں تک بڑھتی رہتی ہے۔

ڈاکٹر کو کب دکھائیں

- **بازو کے نچلے حصے میں دکھن والا درد، ساتھ میں انگوٹھے، شہادت کی انگلی اور درمیانی انگلی میں سُن پن یا جھنجھناہٹ، خاص طور پر اگر آپ اسے ہتھیلی اور انگوٹھے کی جڑ میں بھی محسوس کریں**، اور یہ مروڑنے یا پکڑنے سے بڑھ جائے۔
- **اچانک عام "اوکے" (OK) کا اشارہ بنانے میں مشکل**، یا انگوٹھے کے سرے کو شہادت کی انگلی سے ملا کر چٹکی بنانے میں کمزوری۔
- **بازو کے نچلے حصے یا ہاتھ کی ایسی علامات جو ٹھیک نہ ہوں**، آرام اور سرگرمیوں میں تبدیلی کے باوجود، یا ایسی کمزوری جو چند ماہ بعد بھی بہتر نہ ہو رہی ہو۔
- تھوڑے عرصے کے لیے کندھے یا بازو میں دکھن اور اس کے بعد ہاتھ کی کمزوری؛ اس کا معائنہ کروانا مناسب ہے، کیونکہ یہ انداز کسی ایسے عصبی مسئلے کی طرف اشارہ کر سکتا ہے جس کی جلد شناخت فائدہ مند ہوتی ہے۔

مزید تفصیل

یہ حصہ اس سے زیادہ تفصیل میں جاتا ہے جتنی آپ کو اپنے علاج کے فیصلوں کے لیے ضرورت ہے۔ یہ سنڈروم اضافی مطالعے کے قابل ہیں کیونکہ ان پر دو ایسی جاری بحثیں ہیں جو علاج کو بدل دیتی ہیں: ایک نئی مقبول ہونے والی تشخیص (لیسرٹس سنڈروم) جس کے حق میں شواہد واقعی حیران کن ہیں لیکن واقعی ناکافی بھی، اور یہ کہ اینٹیریئر انٹرآسیئس عصب کے مسئلے کے بارے میں زیادہ سے زیادہ یہ سمجھا جا رہا ہے کہ یہ دراصل دباؤ ہے ہی نہیں، جس کا مطلب ہے کہ اس کا دباؤ ختم کرنے کا آپریشن غالباً اس کا حل نہیں۔

وہ مسئلہ جو غالباً دباؤ کی وجہ سے نہیں

اینٹیریئر انٹرآسیئس عصب سنڈروم ایک خاص قسم کی کمزوری پیدا کرتا ہے، یعنی انگوٹھے اور شہادت کی انگلی کے سرے کو موڑنے میں ناکامی، جس سے "اوکے" کا اشارہ دب کر چٹکی بن جاتا ہے، اور اس میں سُن پن نہیں ہوتا، کیونکہ یہ شاخ صرف پٹھوں تک جاتی ہے۔

کافی عرصے تک یہ سمجھا جاتا رہا کہ یہ عصب کے کسی ریشے دار پٹی میں پھنسنے سے ہوتا ہے، اور اسی کے مطابق اس کا علاج کیا جاتا تھا۔ موجودہ نقطہ نظر مختلف ہے: **اسے زیادہ سے زیادہ عصب کی سوزش (neuritis) سمجھا جا رہا ہے، اور لمبے عرصے تک نگرانی کے بعد یہ اکثر خود بخود ٹھیک ہو جاتا ہے** [1]۔ اس کا قدرتی سفر (natural history) **تقریباً ہمیشہ مکمل یا تقریباً مکمل بحالی** ہے، اور **اس بات کا کوئی قابل اعتماد ثبوت نہیں کہ سرجری اس قدرتی سفر کو بدل سکتی ہے**، اس لیے جب تک اچھے معیار کی تحقیقات یہ نہ دکھائیں کہ جلد مداخلت بحالی کو بہتر یا تیز کرتی ہے، جلد بازی میں سرجری سے گریز کرنا چاہیے [2]۔

یہ نیا زاویہ اس لیے اہم ہے کہ دونوں تصورات بالکل الٹے اقدامات کی طرف اشارہ کرتے ہیں۔ اگر کوئی پٹی عصب کا گلا گھونٹ رہی ہے، تو تاخیر مستقل نقصان کا سبب بنتی ہے اور جلد دباؤ ختم کرنا فوری ضرورت ہے۔ اگر عصب میں سوزش ہے، تو آپریشن ایک ایسے عمل میں ایک زخم کا اضافہ کر دیتا ہے جو خود ہی ٹھیک ہونے والا تھا، اور عصب کی بحالی کئی مہینوں میں ناپی جاتی ہے، اتنے لمبے عرصے میں کہ چھٹے مہینے پر کی گئی سرجری تقریباً ہمیشہ کامیاب ہوتی دکھائی دے گی۔

CQ HAND + UPPER LIMB
Dr Kieran Hirpara — Specialist Orthopaedic Surgeon
Suite 2, Level 1, Mater Private Hospital Rockhampton, 31 Ward Street, The Range, QLD 4700
Phone 07 4863 6556 · office@cqupperlimb.com.au · cqupperlimb.com.au

عملی رہنمائی اس ابہام کو حل کرنے کے بجائے اس کی عکاسی کرتی ہے: پرونیٹر سنڈروم میں **6 ماہ** سے زیادہ برقرار رہنے والی علامات، یا اینٹیریئر انٹرآسیئس عصب سنڈروم میں کم از کم **12 ماہ** کے بعد، سرجری کے ذریعے دباؤ ختم کرنے کا مشورہ دیا جاتا ہے [1]۔

پرونیٹر سنڈروم ایک متنازع تشخیص ہے

پرونیٹر سنڈروم سے مراد میڈین عصب کا اوپر، کہنی کے آس پاس، دبنا ہے، جس سے بازو کے نچلے حصے میں دکھن اور میڈین عصب سے احساس پانے والی انگلیوں میں سُن پن ہوتا ہے۔ چونکہ احساس کی یہ علامات تقریباً مکمل طور پر کارپل ٹنل سنڈروم سے ملتی ہیں، جو کہیں زیادہ عام ہے اور اعصاب کی برقی جانچ (nerve conduction studies) سے آسانی سے ثابت ہو جاتا ہے، اس لیے اصل مشکل ان دونوں میں فرق کرنا ہے۔

تحقیقی لٹریچر میں اسے ایک **متنازع تشخیص** کہا گیا ہے، جس کا علاج عام طور پر تقریباً **12 ماہ** کے لمبے عرصے تک سرجری کے بغیر کیا جاتا ہے [1]۔ جو خصوصیات نیچے (کلائی) کے بجائے اوپر (کہنی) کی طرف اشارہ کرتی ہیں وہ یہ ہیں: انگوٹھے کی جڑ پر ہتھیلی میں سُن پن، جہاں احساس عصب کی اس شاخ سے آتا ہے جو کارپل ٹنل سے پہلے عصب سے الگ ہو جاتی ہے، اور اسی لیے کارپل ٹنل سنڈروم میں یہ حصہ متاثر نہیں ہوتا؛ اس کے ساتھ بازو کے نچلے حصے کو چھونے پر درد، اور ایسی علامات جو رات کو کلائی کی پوزیشن کے بجائے مزاحمت کے خلاف بازو کے نچلے حصے کو گھمانے سے پیدا ہوں [3] [5]۔

لیسرٹس سنڈروم: سب سے پرانی پٹی کا سب سے نیا نام

لیسرٹس فائبروسس، یعنی ریشوں کی ایک چادر جو بائسیپس (biceps) کے ٹینڈن (tendon)، یعنی وہ مضبوط ڈوری جو پٹھے کو ہڈی سے جوڑتی ہے، سے کہنی کے سامنے سے گزرتی ہے، ہمیشہ سے ان حصوں کی فہرست میں شامل رہی ہے جو میڈین عصب کو دبا سکتے ہیں۔ حال ہی میں جو بدلا ہے وہ یہ دعویٰ ہے کہ اسے سب سے اہم مقام ملنا چاہیے۔ سویڈن کی ہاتھ کی سرجن Elisabet Hagert کی قیادت میں ایک ملتب فکر کا کہنا ہے کہ بہت سے لوگ جنہیں بازو کے نچلے حصے کی غیر واضح تھکن، "بے ڈھنگے ہاتھ"، یا ایسی کارپل ٹنل ریلیز جس سے فائدہ نہ ہوا، کا لیبل دیا جاتا ہے، دراصل ان کا عصب بالکل اسی جگہ پھنسا ہوتا ہے، اور اس انداز کو اب عام طور پر **لیسرٹس سنڈروم** کہا جاتا ہے [6]۔

یہ تشخیص جان بوجھ کر کلینیکل معائنے پر مبنی رکھی گئی ہے، کیونکہ میڈین عصب کے اوپر والے دباؤ میں برقی ٹیسٹ عام طور پر نارمل آتے ہیں: میڈین عصب سے چلنے والے تین خاص پٹھوں کی کمزوری (انگوٹھے اور شہادت کی انگلی کے سرے موڑنے والے پٹھے، اور کلائی موڑنے والا ایک پٹھا)، اور ساتھ ہی پٹی کے بالکل اوپر چھونے پر درد [6]۔ تجویز کردہ علاج لوکل اینستھیزیا میں ایک مختصر آپریشن ہے جس میں مریض پوری طرح جاگ رہا ہوتا ہے، تاکہ پٹی کاٹنے کے چند منٹ بعد آپریشن کی میز پر ہی طاقت دوبارہ جانچی جا سکے۔ رپورٹ کیے گئے نتائج حیران کن ہیں: سب سے بڑے شائع شدہ گروپ میں، 93 مریضوں کا اوسط معذوری اسکور (QuickDASH) سرجری سے پہلے 53 تھا جو فوراً بعد بہتر ہو کر 8 ہو گیا، گرفت کی طاقت 16 کلوگرام سے بڑھ کر 24 کلوگرام ہو گئی، اور دفتری کام کرنے والے عام طور پر چند دنوں میں کام پر واپس آ گئے [7]۔

حیران کن نتائج کی جانچ پڑتال ضروری ہے، اور ان پر شکوک و شبہات بھی ساتھ ہی شائع ہوئے ہیں۔ پتا چلا ہے کہ لیسرٹس پر چھونے سے درد بالکل صحت مند لوگوں میں بھی عام ہے؛ ایک تحقیق میں یہ علامات سے پاک 72 بازوؤں میں سے 14 میں پایا گیا (تقریباً ہر پانچ میں سے ایک)، جو اکیلے چھونے پر درد کو تشخیصی علامت کے طور پر کمزور کر دیتا ہے اور دوسرے بازو سے موازنے کو ناقابل اعتماد بنا دیتا ہے [8]۔ دوسرے ماہرین نشاندہی کرتے ہیں کہ "لیسرٹس سنڈروم" کا نام اس وقت دو مختلف مسائل کے لیے استعمال ہو رہا ہے، یعنی عصب کا حقیقی دباؤ، اور اسی جگہ پٹھوں کے زیادہ استعمال کا ایک انداز، اور ہو سکتا ہے ایک ہی لیبل کو دونوں پر پھیلایا جا رہا ہو [9]۔ اس پر کوئی رینڈمائزڈ کنٹرولڈ ٹرائل (randomised controlled trial) نہیں ہوا، نتائج والے گروپوں میں فالو اپ مختصر ہے، اور ایسی حالت جس کی تشخیص کسی معروضی ٹیسٹ کے بغیر ہو اور جس کا علاج ایسی سرجری سے ہو جس کا نتیجہ فوراً سامنے آ جائے، بالکل وہی صورت حال ہے جس میں مریضوں کے انتخاب اور پلاسیبو (placebo) کے اثرات نتائج کو اصل سے بہتر دکھاتے ہیں۔

معقول درمیانی راستہ وہی ہے جہاں یہ صفحہ پہلے سے کھڑا ہے: یہ پٹی حقیقی ہے، یہ عصب کو دبا سکتی ہے، اور جب کمزوری اور چھونے پر درد کا یہ خاص انداز موجود ہو تو اس پٹی کو ہدف بنا کر کھولنا ایک چھوٹا آپریشن ہے جس کے بعد صحت یابی جلد ہوتی ہے۔ جوش و خروش اور شک دونوں موجودہ تحقیقی لٹریچر کا حصہ ہیں۔

CQ HAND + UPPER LIMB
Dr Kieran Hirpara — Specialist Orthopaedic Surgeon
Suite 2, Level 1, Mater Private Hospital Rockhampton, 31 Ward Street, The Range, QLD 4700
Phone 07 4863 6556 · office@cqupperlimb.com.au · cqupperlimb.com.au

صبر محض احتیاط نہیں بلکہ معقول کیوں ہے

دونوں مسائل کے لیے تجویز کردہ راستہ لمبی نگرانی ہے، جسے علامات کے برقرار رہتے ہوئے قبول کرنا مشکل ہوتا ہے۔ دو باتیں اسے قابل دفاع بناتی ہیں۔

پہلی بات اوپر بیان کیا گیا قدرتی سفر ہے: اینٹیریئر انٹرآسیئس عصبی سنڈروم میں بغیر مداخلت کے بحالی ہی متوقع نتیجہ ہے [2]۔ دوسری بات یہ ہے کہ اچانک شروع ہونے والے تکلیف دہ فالج میں متبادل تشخیص نیورالجک ایمیوٹرافی (neuralgic amyotrophy) یعنی پارسنیج ٹرنر سنڈروم (Parsonage-Turner syndrome) ہے، جو اعصاب کی ایک سوزشی بیماری ہے اور عام طور پر کندھے یا بازو میں شدید درد سے شروع ہوتی ہے جو دنوں سے ہفتوں تک رہتا ہے، اور درد کم ہونے کے ساتھ کمزوری آتی ہے [4]۔ یہ ایک طبی بیماری ہے، مکینیکل نہیں، اور کوئی بھی دباؤ ختم کرنے والا آپریشن اس کا علاج نہیں کرتا۔

اس لیے کمزوری سے پہلے شدید درد کے ساتھ آغاز ہی وہ خصوصیت ہے جسے درست طور پر بتانا سب سے زیادہ ضروری ہے، کیونکہ یہ ممکنہ تشخیص کو دباؤ سے بالکل دور لے جاتی ہے۔

حوالہ جات

[1] Rodner CM, Tinsley BA, O'Malley MP. Pronator syndrome and anterior interosseous nerve syndrome. J Am Acad Orthop Surg. 2013;21(5):268-75. https://doi.org/10.5435/JAAOS-21-05-268

[2] Nzeako OJ, Tahmassebi R. Idiopathic anterior interosseous nerve dysfunction. J Hand Surg Am. 2015;40(11):2277-8. https://doi.org/10.1016/j.jhsa.2015.07.021

[3] Balcerzak AA, Ruzik K, Tubbs RS, Konschake M, Podgórski M, Borowski A, et al. How to differentiate pronator syndrome from carpal tunnel syndrome: a comprehensive clinical comparison. Diagnostics (Basel). 2022;12(10):2433. https://doi.org/10.3390/diagnostics12102433

[4] Stutz CM. Neuralgic amyotrophy: Parsonage-Turner syndrome. J Hand Surg Am. 2010;35(12):2104-6. https://doi.org/10.1016/j.jhsa.2010.09.010

[5] Presciutti S, Rodner CM. Pronator syndrome. J Hand Surg Am. 2011;36(5):907-9. https://doi.org/10.1016/j.jhsa.2011.02.014

[6] Hagert E. Clinical diagnosis and wide-awake surgical treatment of proximal median nerve entrapment at the elbow: a prospective study. Hand (N Y). 2013;8(1):41-6. https://doi.org/10.1007/s11552-012-9483-4

[7] Ahmad AA, Abdullah S, Thavamany AS, Tong CY, Ganapathy SS. Lacertus syndrome: an outcome analysis after lacertus release. J Hand Surg Glob Online. 2023;5(4):498-502. https://doi.org/10.1016/j.jhsg.2023.03.001

[8] Fang J, Zhang LQ, Tang JB. Incidence of local tenderness at the lacertus fibrosus in healthy people. J Hand Surg Eur Vol. 2025;51(1):107-8. https://doi.org/10.1177/17531934251346595

[9] Berezin PA, Zolotov AS. Lacertus syndrome: one term - two different pathologies. J Hand Surg Eur Vol. 2023;48(8):825-6. https://doi.org/10.1177/17531934231170347

CQ HAND + UPPER LIMB
Dr Kieran Hirpara — Specialist Orthopaedic Surgeon
Suite 2, Level 1, Mater Private Hospital Rockhampton, 31 Ward Street, The Range, QLD 4700
Phone 07 4863 6556 · office@cqupperlimb.com.au · cqupperlimb.com.au