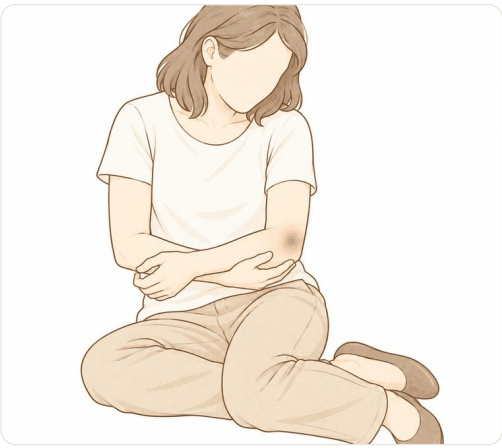

PATIENT INFORMATION — IN DEPTH

ریڈیل ہیڈ کا فریکچر (Radial head fracture)

ریڈیل ہیڈ فریکچر پھیلے ہوئے بازو کے بل گرنے کے بعد ایک عام چوٹ ہے، جس سے کہنی کی باہر والی طرف درد ہوتا ہے۔

4.0 Kieran Hirpara

اس صفحے کا ترجمہ مشین سے کیا گیا ہے اور ابھی تک کسی ڈاکٹر نے اس کی جانچ نہیں کی۔ **انگریزی نسخہ** ہی مستند ہے۔

آپ کو کیا محسوس ہوتا ہے

ریڈیل ہیڈ کا فریکچر (ہڈی کا ٹوٹنا) عام طور پر اس وقت ہوتا ہے جب آپ پھیلے ہوئے بازو کے بل گرتے ہیں۔ یہ زور بازو کے نچلے حصے (forearm) سے اوپر کی طرف کہنی میں جاتا ہے، اور بازو کے نچلے حصے کے اوپری سرے پر، کہنی کے بالکل نیچے، موجود چھوٹی گول ہڈی کو توڑ دیتا ہے۔ اس ہڈی کو ریڈیل ہیڈ (radial head) کہا جاتا ہے۔ یہ فریکچر عام ہیں۔ کہنی کے تمام فریکچروں میں سے تقریباً 20 فیصد یہی ہوتے ہیں، اور یہ کہنی کے آس پاس سب سے زیادہ ہونے والا فریکچر ہیں۔

زیادہ تر لوگوں کو فوراً کہنی کی باہر والی طرف درد محسوس ہوتا ہے۔ اس جگہ کو چھونے پر درد ہو سکتا ہے، اور کہنی ہلانے یا بازو کے نچلے حصے کو گھمانے سے تکلیف ہو سکتی ہے۔ اکثر جوڑ کے اوپر سوجن آ جاتی ہے، بعض اوقات ساتھ میں نیل بھی پڑ جاتا ہے۔ آپ کی کہنی اکڑی ہوئی محسوس ہو سکتی ہے، اور ہو سکتا ہے آپ بازو کو بالکل استعمال کرنا نہ چاہیں۔ کچھ مرتبہ گرنے سے کہنی اپنی جگہ سے بھی نکل جاتی ہے، جو ان فریکچروں میں سے 3 سے 14 فیصد میں ہوتا ہے۔

پہلے دنوں میں درد اکثر آرام کے دوران بھی رہتا ہے، اور یہ آپ کی نیند میں خلل ڈال سکتا ہے۔ کیتلی اٹھانا، دروازے کا ہینڈل گھمانا، مشروب انڈیلنا، یا جسم کے دوسری طرف ہاتھ بڑھانا جیسے آسان کام تکلیف دہ ہو سکتے ہیں۔ فون یا پلیٹ پکڑنے کے لیے ہتھیلی کو اوپر یا نیچے کی طرف گھمانا کہنی موڑنے سے زیادہ مشکل ہو سکتا ہے۔

پہلے چند ہفتوں میں، جیسے جیسے ہڈی جڑنا شروع ہوتی ہے، درد عام طور پر آہستہ آہستہ کم ہو جاتا ہے۔ حرکت آسان ہوتی جاتی ہے، اگرچہ کہنی کو دوبارہ نارمل محسوس ہونے میں وقت لگ سکتا ہے۔

یہ جاننا مفید ہے کہ بعض اوقات ان فریکچروں کے ساتھ اسی بازو میں دوسری چوٹیں بھی ہوتی ہیں۔ اسی گرنے میں کلائی، بازو کا نچلا حصہ یا کندھا بھی زخمی ہو سکتا ہے، اور کہنی کے اردگرد کے لیگامنٹ (ligament)، یعنی وہ مضبوط بندھن جو ایک ہڈی کو دوسری ہڈی سے جوڑتے ہیں، کھنچ سکتے ہیں۔ آپ کے سرجن آپ سے بازو کے دوسرے حصوں میں درد کے بارے میں پوچھیں گے اور ان حصوں کا بغور معائنہ کریں گے، کیونکہ ان چوٹوں کا جلد پتا لگانا اس بات کے لیے اہم ہے کہ بعد میں کہنی کتنی اچھی طرح کام کرے گی۔

اگر گرنے کے بعد آپ کو کہنی کی باہر والی طرف درد ہو، اور بازو کو ہلانا یا اس پر وزن ڈالنا مشکل ہو، تو یہ انداز اسی چوٹ سے ملتا ہے۔ اگلے حصے بتاتے ہیں کہ فریکچر کی تصدیق کیسے کی جاتی ہے اور علاج میں کیا شامل ہے۔

CQ HAND + UPPER LIMB
Dr Kieran Hirpara — Specialist Orthopaedic Surgeon
Suite 2, Level 1, Mater Private Hospital Rockhampton, 31 Ward Street, The Range, QLD 4700
Phone 07 4863 6556 · office@cqupperlimb.com.au · cqupperlimb.com.au

دراصل کیا ہو رہا ہے

ریڈیل ہیڈ ایک چھوٹی، ٹکیہ کی شکل کی ہڈی ہے جس کے اوپر ایک اتھلا پیالہ سا ہوتا ہے۔ یہ پیالہ اپنے اوپر والی بازو کے اوپری حصے کی ہڈی (humerus) کے سرے پر پھسلتا ہے، اور ٹکیہ کا کنارہ بازو کے نچلے حصے کی دوسری ہڈی کے ساتھ جڑ کر بیٹھتا ہے۔ اسے دو حرکت کرنے والے پرزوں کے درمیان رکھی ایک واشر کی طرح سمجھیں: یہ آپ کے بازو کے نچلے حصے کو گھومنے دیتی ہے تاکہ آپ ہتھیلی کو اوپر یا نیچے کی طرف موڑ سکیں، اور یہ بازو میں اوپر جانے والے بوجھ کو سہارا دیتی ہے۔

یہ ایک دوسرا کام بھی کرتی ہے۔ یہ کہنی کی ایک طرف سہارے کا کام کرتی ہے، اور جب آپ بازو سے دھکا دیتے ہیں یا اسے سیدھا کرتے ہیں تو لیگامنٹ کے ساتھ مل کر جوڑ کو سیدھا رکھنے میں مدد دیتی ہے۔ اگر یہ سہارا ٹوٹ جائے تو کہنی غیر مستحکم محسوس ہو سکتی ہے، خاص طور پر اگر کوئی لیگامنٹ بھی پھٹا ہوا ہو۔ اس چھوٹی ہڈی کو خون کی فراہمی محدود ہوتی ہے، اور یہ ایک وجہ ہے کہ بعض فریکچر دیر سے جڑتے ہیں۔

ان میں سے زیادہ تر فریکچر اس وقت ہوتے ہیں جب آپ پھیلے ہوئے بازو کے بل گرتے ہیں، اور زور ریڈیل ہیڈ کو اس کے اوپر والی ہڈی سے زور سے ٹکرا دیتا ہے۔ بعض اوقات اسی گرنے سے کہنی کی اندر والی یا باہر والی طرف کے لیگامنٹ کھنچ جاتے ہیں یا پھٹ جاتے ہیں، یا آگے کلائی یا بازو کا نچلا حصہ زخمی ہو جاتا ہے۔ ریڈیل ہیڈ کے فریکچر والے تقریباً 30 فیصد لوگوں کو اسی بازو میں دوسری چوٹیں بھی ہوتی ہیں۔ جب کہنی بھی اپنی جگہ سے نکل جائے تو کہنی کے دوسرے حصوں کو بھی نقصان پہنچ سکتا ہے، اور یہ مجموعہ جوڑ کو زیادہ غیر مستحکم بنا دیتا ہے۔

ہڈی دوبارہ جڑ کر ٹھیک ہوتی ہے، اور ہفتوں کے دوران نئی ہڈی ٹوٹی ہوئی جگہ کو پاٹ دیتی ہے۔ اگر ٹکڑے ایک دوسرے کے قریب ہوں اور سیدھ میں ہوں تو وہ سرجری کے بغیر اپنی جگہ پر جڑ سکتے ہیں۔ اگر کوئی ٹکڑا 2 سے 3 ملی میٹر یا اس سے زیادہ دور ہٹ گیا ہو، یا جوڑ کی سطح کئی ٹکڑوں میں ٹوٹ گئی ہو، تو ہو سکتا ہے ہڈی خود سے کام کے قابل شکل میں نہ جڑے۔ ایسی صورتوں میں سرجری کا مقصد ٹکڑوں کو اپنی جگہ پر رکھنا، یا خراب ریڈیل ہیڈ کو ایک مصنوعی ریڈیل ہیڈ سے بدلنا ہوتا ہے، تاکہ کہنی کا سہارا اور اس کی گھومنے والی چکنی سطح برقرار رہے۔

ہم اس کے لیے کیا کر سکتے ہیں

ڈاکٹر کیرن ہِرپرا، جو Mater Private Hospital Rockhampton میں بازو اور ہاتھ کے سرجن (upper-limb surgeon) ہیں، علاج کو آپ کی مخصوص چوٹ کے مطابق طے کرتے ہیں۔ عام طور پر مریضوں کو ان کے فیملی ڈاکٹر (GP) ہمارے کلینک میں بھیجتے ہیں؛ اگر کسی فزیوتھراپسٹ نے آپ کو ہمارے پاس آنے کا مشورہ دیا ہے، تب بھی میڈیکیئر (Medicare) سے رقم کی واپسی (rebate) کا حق دار ہونے کے لیے آپ کو اپنے فیملی ڈاکٹر سے ریفرل (referral) لینا ہوگا۔ اس پہلی ملاقات میں ہم آپ کی چوٹ کی تفصیل لیتے ہیں، آپ کی کہنی کا معائنہ کرتے ہیں، اور جہاں ضرورت ہو امیجنگ (ایکسرے یا اسکین) کا انتظام کرتے ہیں۔ ایکسرے میں عام طور پر فریکچر نظر آ جاتا ہے۔ بعض اوقات ہڈی کے چھوٹے ٹکڑوں یا زخمی لیگامنٹ کی جانچ کے لیے، جو منصوبہ بدل سکتے ہیں، اسکین بھی کروایا جاتا ہے۔

ان میں سے بہت سے فریکچر مستحکم ہوتے ہیں اور ٹکڑے ایک دوسرے کے قریب ہوتے ہیں۔ جب ایسا ہو، اور آپ کی کہنی اب بھی بغیر کسی رکاوٹ کے مڑ اور گھوم سکتی ہو، تو ہم عام طور پر سرجری کے بغیر علاج کرتے ہیں۔ آرام کے لیے آپ ایک ہفتہ یا اس سے کم عرصے کے لیے سلنگ (sling)، یعنی گلے سے لٹکی وہ پٹی جو بازو کو سہارا دیتی ہے، پہن سکتے ہیں، اور پھر بازو کو ہلانا شروع کریں۔ کچھ لوگوں کے جوڑ سے شروع میں ہی سوئی کے ذریعے سیال نکالا جاتا ہے، جس سے درد کم ہوتا ہے اور جلد حرکت آسان ہو جاتی ہے۔ درد کم ہونے کے ساتھ ساتھ مرحلہ وار فزیوتھراپی شروع کی جاتی ہے۔ اس قسم کے علاج کے بعد لمبے عرصے کے نتائج اچھے ہوتے ہیں، اور فریکچر کی بعض اقسام میں سرجری اور سرجری کے بغیر علاج، دونوں سے ایک سال بعد بازو کا کام تقریباً ایک جیسا ہوتا ہے۔ یہاں فیصلہ واقعی آپ کے ساتھ مل کر کیا جاتا ہے: سرجری کے بغیر علاج ایک معقول راستہ ہے، لیکن اس میں درد اور بازو کی آخری پوزیشن ہر ایک کے لیے مناسب نہیں ہوتی۔

سرجری کا مشورہ شروع سے ہی دیا جاتا ہے جب فریکچر کے ٹکڑے دور ہٹ گئے ہوں، جب ٹوٹے ہوئے ٹکڑے جوڑ میں پھنس کر اسے گھومنے سے روک دیں، جب کہنی غیر مستحکم ہو، یا جب اسی بازو کی دوسری چوٹوں کی مرمت کی ضرورت ہو۔ مقصد یہ ہوتا ہے کہ ٹکڑوں کو چھوٹی پلیٹوں یا پیچوں سے اپنی جگہ پر رکھا جائے، یا جب ہڈی اتنے زیادہ ٹکڑوں میں ہو کہ اسے دوبارہ جوڑا نہ جا سکے، تو ریڈیل ہیڈ کو ایک

CQ HAND + UPPER LIMB
Dr Kieran Hirpara — Specialist Orthopaedic Surgeon
Suite 2, Level 1, Mater Private Hospital Rockhampton, 31 Ward Street, The Range, QLD 4700
Phone 07 4863 6556 · office@cqupperlimb.com.au · cqupperlimb.com.au

مصنوعی ریڈیل ہیڈ سے بدل دیا جائے۔ ہم آپ سے بات کریں گے کہ کون سا راستہ آپ کے فریکچر، آپ کی عمر، آپ کی ہڈیوں کی مضبوطی، اور آپ کو اپنے بازو سے جو کام لینے ہیں، ان کے لیے مناسب ہے۔

آپ جو بھی راستہ اختیار کریں، پہلے ہفتوں کا مقصد آرام اور حفاظت ہوتا ہے۔ درد کش دوا آپ کو ہماری مقرر کردہ حدود کے اندر حرکت کرتے رہنے میں مدد دیتی ہے۔ جب تک ہڈی جڑ رہی ہو یا مرمت مستحکم ہو رہی ہو، بازو کی حفاظت کی جاتی ہے۔ پھر صحیح مرحلے پر فزیوتھراپی شروع ہوتی ہے، کیونکہ جلد اور رہنمائی کے ساتھ حرکت ہی اکڑاؤ کو روکتی ہے۔ ہم اس دوران آپ کو دیکھتے رہتے ہیں تاکہ ہڈی کے جڑنے کا جائزہ لیں اور کہنی کی بہتری کے ساتھ منصوبے میں ردوبدل کریں۔

کیا توقع رکھیں

ریڈیل ہیڈ کے زیادہ تر فریکچر اپنی جگہ سے نہیں ہٹتے اور سرجری کے بغیر جڑ جاتے ہیں۔ پہلے ہفتوں میں درد کم ہو جاتا ہے اور حرکت آسان ہوتی جاتی ہے، اگرچہ کہنی کچھ مہینوں تک اکڑی رہ سکتی ہے۔ ہتھیلی کو اوپر نیچے گھمانا اکثر وہ آخری کام ہوتا ہے جو نارمل محسوس ہوتا ہے۔ آپ توقع کر سکتے ہیں کہ کھانا کھانے اور کپڑے پہننے جیسے روزمرہ کام جلد ہی کرنے لگیں گے، جبکہ زیادہ بھاری وزن اٹھانا اور کام اگلے ہفتوں میں بتدریج بحال ہوں گے۔ آپ کے سرجن آپ کی رہنمائی کریں گے کہ کام یا کھیل پر واپس جانا کب محفوظ ہے۔

اگر آپ کے فریکچر کے لیے سرجری کی ضرورت ہو، تو ہڈی کو چھوٹی پلیٹوں یا پیچوں سے جوڑا جاتا ہے، یا جب وہ اتنے زیادہ ٹکڑوں میں ہو کہ اسے دوبارہ جوڑا نہ جا سکے تو اسے مصنوعی ریڈیل ہیڈ سے بدل دیا جاتا ہے۔ صحت یابی کا عمومی انداز وہی رہتا ہے: پہلے بازو کی حفاظت کی جاتی ہے، پھر فزیوتھراپی کے ذریعے حرکت اور طاقت بحال کی جاتی ہے۔ اس فریکچر کی سرجری کے بعد بہت سے لوگوں کا بازو دوبارہ اچھی طرح کام کرنے لگتا ہے۔

سچ یہ ہے کہ کبھی کبھار مسائل پیدا ہو سکتے ہیں۔ ہڈی دیر سے جڑ سکتی ہے، یا امید سے کم اچھی پوزیشن میں جڑ سکتی ہے۔ اکڑاؤ سب سے عام شکایت ہے، اسی لیے رہنمائی کے ساتھ حرکت جلد شروع کی جاتی ہے۔ جب مصنوعی ہیڈ لگایا جائے تو بعض اوقات پہلے سال میں مزید سرجری کی ضرورت پڑتی ہے، اور 10 سال تک سیمنٹ کے بغیر لگائے گئے امپلانٹ (جسم میں لگایا گیا مصنوعی پرزہ) کے کام کرتے رہنے کی شرح زیادہ رہتی ہے۔ 18 سال پر امپلانٹ کے کام کرتے رہنے کی شرح 75.1 فیصد ہے، اور ناکامی کی سب سے زیادہ شرح سرجری کے بعد پہلے سال میں ہوتی ہے۔ کچھ لوگ جن کا ریڈیل ہیڈ بدلنے کے بجائے نکال دیا جاتا ہے، وہ بھی اچھی حالت میں رہتے ہیں: ان میں سے 96 فیصد لمبے عرصے میں بازو کے تسلی بخش کام کی اطلاع دیتے ہیں، اگرچہ بعد کے ایکسرے میں جوڑ کے گھساؤ کی تبدیلیاں نظر آتی ہیں۔

اگر فریکچر کے ساتھ دوسری چوٹیں بھی ہوں، جیسے پھٹا ہوا لیگامنٹ یا اپنی جگہ سے نکلی ہوئی کہنی، تو صحت یابی میں زیادہ وقت لگ سکتا ہے اور کہنی کچھ عرصے تک کم مستحکم محسوس ہو سکتی ہے۔ ان چوٹوں کا جلد پتا لگانا اور علاج کرنا اچھے نتیجے کا بہترین موقع دیتا ہے، اور جب ان کی بروقت تشخیص ہو جائے تو کامیابی کی شرح تقریباً 80 فیصد ہوتی ہے۔

ڈاکٹر کو کب دکھائیں

اگر آپ کی کہنی واضح طور پر ٹیڑھی نظر آئے، اگر کھلا زخم ہو، اگر آپ کے بازو یا ہاتھ میں سُن پن یا جھنجھناہٹ ہو، یا اگر آپ بازو کو بالکل استعمال نہ کر سکیں، تو فوری طبی مدد حاصل کریں۔ ان علامات کا فوراً معائنہ ضروری ہے۔

ورنہ آغاز اپنے فیملی ڈاکٹر سے کریں۔ اگر درد کم نہ ہو رہا ہو، یا ہڈی جڑنے کے دوران سوجن، حرکت یا بازو کا استعمال ہر ہفتے بہتر نہ ہو رہا ہو، تو کسی ماہر سے معائنے کا کہیں۔ صحت یابی عام طور پر مسلسل آگے بڑھتی ہے، اس لیے آپ ہر ہفتے بہتری کی طرف تبدیلی دیکھنا چاہتے ہیں۔ اگر ایسا ہونا رک جائے تو کہنی کا دوبارہ معائنہ کروانا مناسب ہے۔

CQ HAND + UPPER LIMB
Dr Kieran Hirpara — Specialist Orthopaedic Surgeon
Suite 2, Level 1, Mater Private Hospital Rockhampton, 31 Ward Street, The Range, QLD 4700
Phone 07 4863 6556 · office@cqupperlimb.com.au · cqupperlimb.com.au

مزید تفصیل

یہ حصہ اس سے زیادہ تفصیل میں جاتا ہے جتنی آپ کو اپنے علاج کے فیصلوں کے لیے ضرورت ہے۔ ریڈیل ہیڈ کا فریکچر اضافی مطالعے کے قابل ہے کیونکہ اکثر خود ہڈی اس چوٹ کا سب سے کم اہم حصہ ہوتی ہے؛ آپ کے نتیجے کا فیصلہ عام طور پر اس بات سے ہوتا ہے کہ کیا اسی وقت کہنی میں کسی اور چیز کو بھی نقصان پہنچا تھا۔

فریکچر ایک نشانی ہے، صرف ایک چوٹ نہیں

ریڈیل ہیڈ ایک استحکام دینے والا حصہ ہے۔ یہ ریڈیس (radius)، یعنی بازو کے نچلے حصے کی انگوٹھے والی طرف کی ہڈی، کو بازو کے نچلے حصے میں اوپر کی طرف کھسکنے سے روکتا ہے، اور کہنی کو پہلو کی طرف دھکیلے جانے کے خلاف مزاحمت کرتا ہے۔ اس لیے جو زور اسے توڑنے کے لیے کافی ہو، وہ اکثر لیگامنٹ اور کورونائیڈ (coronoid، النا ہڈی کا کہنی کے اندر آگے کو نکلا ہوا حصہ) کو بھی نقصان پہنچانے کے لیے کافی ہوتا ہے؛ اس مجموعے کو **ٹیریبل ٹرائیڈ** (terrible triad) کہا جاتا ہے: ریڈیل ہیڈ کا فریکچر، کورونائیڈ کا فریکچر اور کہنی کا اپنی جگہ سے نکل جانا (dislocation)۔

اسی لیے ریڈیل ہیڈ کا الگ تھلگ فریکچر جو اپنی جگہ سے نہ ہٹا ہو، اور ٹرائیڈ کے حصے کے طور پر ہونے والا ریڈیل ہیڈ کا فریکچر، دو بالکل مختلف مسائل ہیں، حالانکہ ایکسرے رپورٹ پر دونوں کا نام ایک ہی ہوتا ہے۔ پہلے میں عام طور پر جلد حرکت اور بہت کم کسی اور چیز کی ضرورت ہوتی ہے۔ دوسرا بازو اور ہاتھ کی سرجری میں زیادہ مشکل تعمیر نو کے آپریشنوں میں سے ایک ہے۔

ٹرائیڈ کے لیے سرجری کے راستے پر بھی اختلاف ہے۔ **866** مریضوں کے اعداد و شمار کو یکجا کرنے پر، باہر والی طرف (lateral) اور سامنے اندر والی طرف (anteromedial) کا مشترکہ راستہ بازو کے کام کے نتیجے اور پیچیدگی کے خطرے کے درمیان بہتر توازن دیتا نظر آیا، جبکہ صرف سامنے باہر والی طرف (anterolateral) یا صرف سامنے اندر والی طرف کے راستوں نے آپریشن کے بعد کے بعض پیمانوں میں فائدے دکھائے [1]؛ اگر کوئی ایک راستہ واضح طور پر بہتر ہوتا تو یہ موازنہ اب تک کھلا نہ ہوتا۔

جوڑیں یا بدلیں

جہاں ہیڈ ٹوٹا ہو لیکن اسے دوبارہ جوڑا جا سکتا ہو، وہاں اسے جوڑنے سے آپ کی اپنی قدرتی ساخت محفوظ رہتی ہے۔ جہاں یہ بہت زیادہ ٹکڑوں میں ہو، وہاں عام طور پر ایسی جوڑنے کی کوشش کے بجائے، جس کے ناکام ہونے کا امکان ہو، اسے بدلنے کو ترجیح دی جاتی ہے؛ ناکام جوڑ ایک اکڑی ہوئی، غیر مستحکم کہنی اور ایک زیادہ مشکل دوسرا آپریشن چھوڑ جاتا ہے۔

جب بدلنے کا انتخاب کیا جائے، تو ڈیزائن پر بحث توقع سے کم رہی ہے۔ **591** مریضوں میں مونوپولر (monopolar) اور بائی پولر (bipolar) مصنوعی ریڈیل ہیڈ کے موازنے میں افادیت یا حفاظت میں **کوئی نمایاں فرق نہیں** ملا، اور مصنفین نے اعلیٰ معیار کے رینڈمائزڈ کنٹرولڈ ٹرائل (randomised controlled trial) کرنے پر زور دیا [2]۔

اگر آپ کو بتایا جائے کہ کوئی خاص امپلانٹ بہتر ہے تو یہ جاننا مفید ہے۔ موجودہ شواہد کے مطابق یہ فرق ثابت نہیں ہوا۔

امپلانٹ کیوں نکالے جاتے ہیں، اور وجہ وہ نہیں جو آپ سوچیں گے

ریڈیل ہیڈ کی تبدیلی کے **1,017** آپریشنوں کے ایک میٹا اینالیسس (meta-analysis) میں پتا چلا کہ امپلانٹ نکالنے یا دوبارہ آپریشن (revision) کے واقعات لگانے کے **دو سال کے اندر** سب سے زیادہ تھے، اور زیادہ تر امپلانٹ اپنے ڈھیلا ہو جانے کی وجہ سے نہیں بلکہ **کہنی کے اکڑاؤ اور پٹھوں میں غیر معمولی ہڈی بن جانے (heterotopic ossification)** کے علاج کے لیے نکالے گئے [3]۔

یعنی عام طور پر ناکام ہونے والی چیز امپلانٹ نہیں ہوتا۔ اس کے اردگرد کہنی اکڑ گئی، اور دھات کو نکالنا اس کے علاج کا حصہ تھا۔ اس سے یہاں "دوبارہ آپریشن" کا مطلب بدل جاتا ہے، اور یہ واضح ہوتا ہے کہ اس آپریشن کے بعد بحالی کی ورزشیں مصنوعی ہیڈ کے انتخاب سے زیادہ اہم کیوں ہیں۔

اس کا یہ مطلب بھی ہے کہ شائع شدہ دوبارہ آپریشن کی شرحوں کو فالو اپ کی مدت کو ذہن میں رکھ کر پڑھنا چاہیے۔ **1,272** مریضوں کے ایک الگ جائزے نے نتیجہ نکالا کہ حقیقی لٹریچر دوبارہ آپریشن کی شرح کا قابل اعتماد اندازہ نہیں دیتا، اور کم از کم **تین سال** کے فالو اپ کی سفارش

CQ HAND + UPPER LIMB
Dr Kieran Hirpara — Specialist Orthopaedic Surgeon
Suite 2, Level 1, Mater Private Hospital Rockhampton, 31 Ward Street, The Range, QLD 4700
Phone 07 4863 6556 · office@cqupperlimb.com.au · cqupperlimb.com.au

کی، ساتھ ہی اس بات کی متفقہ تعریف کے ساتھ کہ دوبارہ آپریشن کی وجہ کسے مانا جائے [4]۔ جو تحقیق صرف بارہ ماہ کے نتائج بتائے، وہ لازمی طور پر ان امپلانٹ نکالنے کے واقعات سے محروم رہے گی جو پہلے دو سالوں میں جمع ہوتے ہیں۔

جس چیز کی حفاظت کرنی ہے وہ حرکت ہے

مسلسل سامنے آنے والی بات یہ ہے کہ کہنی کی خاص ناکامی اکڑاؤ ہے، نہ کہ عدم استحکام یا امپلانٹ کی ناکامی۔ یہ ایک سخت جوڑ ہے: یہ بے حرکتی کو بری طرح برداشت کرتا ہے اور پوری طرح سیدھا ہونے کے آخری چند درجے آسانی سے کھو دیتا ہے۔ ہڈی کے ساتھ جو بھی کیا جائے، اس کے بعد کے مہینے ہی طے کرتے ہیں کہ بازو کیسے کام کرے گا۔

حوالہ جات

[1] Zheng M, Wan W, Liang S. Which is the optimal surgical strategy for the terrible triad of the elbow? A systematic review and meta-analysis. J Orthop Surg Res. 2026;21(1). https://doi.org/10.1186/s13018-025-06596-0

[2] Said E, Ameen M, Sayed AA, Mosallam KH, Ahmed AM, Tammam H. Efficacy and safety of monopolar versus bipolar radial head arthroplasty: a systematic review and meta-analysis. J Shoulder Elbow Surg. 2022;31(3):646-55. https://doi.org/10.1016/j.jse.2021.10.037

[3] Kachooei AR, Baradaran A, Ebrahimzadeh MH, van Dijk CN, Chen N. The rate of radial head prosthesis removal or revision: a systematic review and meta-analysis. J Hand Surg Am. 2018;43(1):39-53.e1. https://doi.org/10.1016/j.jhsa.2017.08.031

[4] Laumonerie P, Reina N, Kerezoudis P, Declaux S, Tibbo ME, Bonnevialle N, et al. The minimum follow-up required for radial head arthroplasty. Bone Joint J. 2017;99-B(12):1561-70. https://doi.org/10.1302/0301-620X.99B12.BJJ-2017-0543.R2

CQ HAND + UPPER LIMB
Dr Kieran Hirpara — Specialist Orthopaedic Surgeon
Suite 2, Level 1, Mater Private Hospital Rockhampton, 31 Ward Street, The Range, QLD 4700
Phone 07 4863 6556 · office@cqupperlimb.com.au · cqupperlimb.com.au