CQ HAND + UPPER LIMB
SPECIALIST ORTHOPAEDIC SURGEON

PATIENT INFORMATION — IN DEPTH

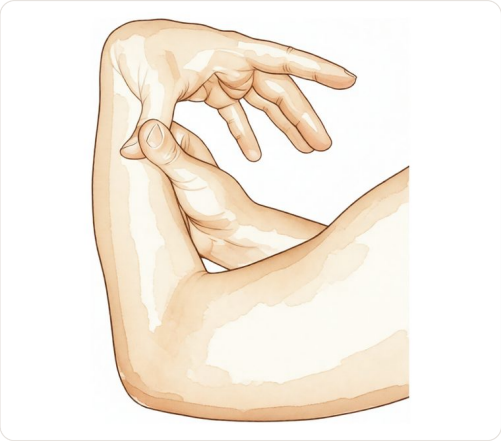

جوڑوں کی غیر معمولی لچک (hypermobility) اور ایلرز ڈینلوس سنڈروم (Ehlers-Danlos syndrome)

جوڑوں کی غیر معمولی لچک کی کلاسیکی علامت — ایسا انگوٹھا جو پیچھے کی طرف مڑ کر بازو کے نچلے حصے کی طرف جا سکے۔

Dagger9977 / Wikimedia Commons, CC BY-SA 3.0

اس صفحے کا ترجمہ مشین سے کیا گیا ہے اور ابھی تک کسی ڈاکٹر نے اس کی جانچ نہیں کی۔ **انگریزی نسخہ** ہی مستند ہے۔

آپ کو کیا محسوس ہوتا ہے

ہو سکتا ہے آپ ہمیشہ سے "دوہرے جوڑوں" والے سمجھے جاتے رہے ہوں، جو اپنا انگوٹھا پیچھے موڑ کر بازو کے نچلے حصے تک لے جا سکتے ہیں، کہنیاں حد سے زیادہ سیدھی کر سکتے ہیں، یا جسم کو ایسی شکلوں میں موڑ سکتے ہیں کہ دیکھنے والوں کو جھرجھری آ جائے۔ بہت سے لوگوں کے لیے یہ لچک محض ایک بے ضرر خصوصیت ہے اور کوئی تکلیف نہیں دیتی۔

لیکن کچھ لوگوں کے لیے اس کی قیمت ہوتی ہے۔ جو جوڑ معمول کی حد سے آگے حرکت کرتے ہیں ان میں دکھن بھی ہو سکتی ہے، خاص طور پر سرگرمی کے بعد یا دن کے آخر میں۔ آپ محسوس کر سکتے ہیں کہ کچھ جوڑ کٹ کٹ کرتے ہیں، ٹھٹکتے ہیں یا ڈھیلے لگتے ہیں، جیسے اپنی جگہ سے نکل سکتے ہوں، اور کبھی کبھی وہ واقعی نکل جاتے ہیں۔ بازو اور ہاتھ (upper limb) میں کندھا، انگلیوں کے چھوٹے جوڑ اور انگوٹھے کی جڑ عام طور پر متاثر ہوتے ہیں: ایسا کندھا جو جزوی طور پر اپنی جگہ سے سرک جائے (subluxation) یا پوری طرح نکل جائے، انگلیاں جو غلط سمت میں مڑ جائیں، انگوٹھے کا جوڑ جو چٹکی کی گرفت یا گرفت کے وقت جواب دے جائے۔ چوٹیں توقع سے زیادہ دیر میں ٹھیک ہوتی محسوس ہو سکتی ہیں، اور ایک ہی جوڑ بار بار آپ کا ساتھ چھوڑ سکتا ہے۔

غیر معمولی لچک کے ساتھ اکثر دوسری خصوصیات بھی ہوتی ہیں۔ کچھ لوگوں کی جلد نرم یا کھنچنے والی ہوتی ہے اور انہیں آسانی سے نیل پڑ جاتے ہیں۔ بہت سے لوگ ایسی تھکاوٹ بیان کرتے ہیں جو ان کے کیے گئے کام کے تناسب سے کہیں زیادہ ہو، کھڑے ہونے پر چکر آنا یا دل کا تیز دھڑکنا، اور پیٹ پھولنا یا تیزابیت جیسی ہاضمے کی علامات۔ ہر کسی میں یہ سب نہیں ہوتا، لیکن اگر آپ کے ڈھیلے جوڑوں کے ساتھ ان میں سے کئی باتیں آپ پر صادق آتی ہیں، تو ہو سکتا ہے ان کا آپس میں تعلق ہو۔

CQ HAND + UPPER LIMB
Dr Kieran Hirpara — Specialist Orthopaedic Surgeon
Suite 2, Level 1, Mater Private Hospital Rockhampton, 31 Ward Street, The Range, QLD 4700
Phone 07 4863 6556 · office@cqupperlimb.com.au · cqupperlimb.com.au

دراصل کیا ہو رہا ہے

آپ کے جوڑوں کو **جوڑنے والا ٹشو (connective tissue)** تھامے رکھتا اور سہارا دیتا ہے (لیگامنٹ (ligament)، یعنی وہ مضبوط بندھن جو ایک ہڈی کو دوسری ہڈی سے جوڑتا ہے؛ ٹینڈن (tendon)، یعنی وہ مضبوط ڈوری جو پٹھے کو ہڈی سے جوڑتی ہے؛ اور ہر جوڑ کے گرد جوڑ کی جھلی (capsule))، اور اس ٹشو کا ایک اہم تعمیری جزو ایک پروٹین ہے جسے **کولیجن (collagen)** کہتے ہیں۔ غیر معمولی لچک والے لوگوں میں کولیجن اور جوڑنے والا ٹشو عام سے تھوڑا **زیادہ کھنچنے والا اور لچکدار** ہوتا ہے۔ سہارا دینے والے ڈھانچے تھوڑا زیادہ ڈھیل دیتے ہیں، اس لیے جوڑ معمول کی حد سے زیادہ دور تک جا سکتے ہیں۔

یہ ایک **سلسلے (spectrum)** پر ہوتا ہے۔ ایک سرے پر سادہ **جوڑوں کی غیر معمولی لچک (joint hypermobility)** ہے جو کبھی مسئلہ پیدا نہیں کرتی۔ جب ڈھیلے جوڑ درد، جوڑ کا ڈھیلا پن یا بار بار نکلنا (instability)، یا بار بار چوٹیں پیدا کرنے لگیں تو ڈاکٹر اسے **ہائپر موبیلیٹی اسپیکٹرم ڈس آرڈر (hypermobility spectrum disorder)** کہتے ہیں۔ دوسرے سرے پر **ہائپر موبائل ایلرز ڈینلوس سنڈروم (hypermobile Ehlers-Danlos syndrome، hEDS)** ہے، جس میں کھنچنے والا جوڑنے والا ٹشو زیادہ نمایاں ہوتا ہے اور اس کے ساتھ پورے جسم کی وسیع تر خصوصیات (جلد، نیل پڑنا، تھکاوٹ، پیٹ، اور چکر یا خودکار اعصابی نظام کی علامات) ہونے کا زیادہ امکان ہوتا ہے۔ ان کے درمیان لکیریں واضح نہیں ہیں، اور آپ کہاں ہیں یہ وقت کے ساتھ بدل سکتا ہے۔ اس کا اندازہ لگانے کے لیے ڈاکٹر اکثر آپ کی پوری طبی تاریخ کے ساتھ ساتھ موڑنے کے چند سادہ ٹیسٹوں کا ایک مجموعہ استعمال کرتے ہیں جسے **بائٹن اسکور (Beighton score)** کہتے ہیں۔

آپ کے جوڑوں کے لیے یہ سب کیوں اہم ہے، یہ ایک خیال پر آکر ٹھہرتا ہے: اگر غیر فعال سہارے (لیگامنٹ اور جوڑ کی جھلی) جوڑ کو کم مضبوطی سے تھامیں، تو جوڑ کو استحکام کے لیے اپنے آس پاس کے پٹھوں پر کہیں زیادہ انحصار کرنا پڑتا ہے۔ جب یہ پٹھے مضبوط اور اچھی طرح ہم آہنگ ہوں تو جوڑ اپنی جگہ رہتا ہے۔ جب یہ تھک جائیں یا اس کام کے لیے تیار نہ ہوں تو جوڑ سرک جاتا ہے، دکھتا ہے، اور کئی سالوں میں عام حالات کے مقابلے میں تھوڑا جلدی گھس سکتا ہے۔

کندھے میں ایک طرز جاننے کے قابل ہے۔ جہاں ایک ہی چوٹ ایک عام کندھے کو ایک سمت میں نکال سکتی ہے، وہاں ایک ڈھیلا کندھا اکثر ایک ساتھ کئی سمتوں میں غیر مستحکم محسوس ہوتا ہے، آگے، پیچھے یا نیچے کی طرف سرکتا ہے۔ ڈاکٹر اسے **کئی سمتوں والا ڈھیلا پن (multidirectional instability)** کہتے ہیں۔ اس کا یہ مطلب بھی ہے کہ ایسے کندھے پوری طرح نکلنے کے مقابلے میں زیادہ اکثر **جزوی طور پر سرک کر خود واپس اپنی جگہ آ جاتے ہیں (subluxate)**۔ یہ اس لیے اہم ہے کہ یہ بالکل اسی قسم کا ڈھیلا پن ہے جو پٹھوں پر قابو بڑھانے سے سب سے بہتر اور صرف آپریشن سے سب سے کم بہتر ہوتا ہے۔

ہم اس کے لیے کیا کر سکتے ہیں

سب سے اہم پیغام یہ ہے: غیر معمولی لچک اور hEDS **قابل علاج (curable) نہیں، لیکن ان کو بہت اچھی طرح سنبھالا جا سکتا ہے،** اور اسے سنبھالنے کی بنیاد کوئی گولی یا آپریشن نہیں۔ یہ ہے **ان پٹھوں کو مضبوط بنانا جو آپ کے جوڑوں کو مستحکم رکھتے ہیں۔**

فزیوتھراپی اور مخصوص پٹھوں کو مضبوط کرنے والی ورزشیں بنیادی علاج ہیں۔ غیر معمولی لچک کو سمجھنے والا فزیوتھراپسٹ آپ کے ساتھ مل کر ان جوڑوں کے گرد قابو اور طاقت بڑھانے پر کام کرے گا جو آپ کو سب سے زیادہ تکلیف دیتے ہیں۔ بازو اور ہاتھ کے لیے اس کا مطلب اکثر کندھے کی پچھلی چپٹی ہڈی (shoulder blade) اور روٹیٹر کف (rotator cuff)، یعنی ٹینڈنوں کا وہ گروپ جو کندھے کو تھامتا اور گھماتا ہے، کے پٹھے، اور انگوٹھے اور انگلیوں کو قابو کرنے والے چھوٹے پٹھے ہوتے ہیں۔ مقصد یہ ہے کہ آپ کے پٹھوں کو وہ سنبھالنے والا کام کرنے کی تربیت دی جائے جو آپ کے لیگامنٹ کم کرتے ہیں۔ یہ فوری حل کے بجائے ایک بتدریج، جاری رہنے والا پروگرام ہے، لیکن زیادہ تر لوگوں کے لیے یہی چیز فرق ڈالتی ہے۔

اس بنیاد کے ساتھ کئی دوسرے اقدامات بھی مدد کرتے ہیں:

- **کام کو رفتار سے بانٹنا اور جوڑوں کی حفاظت:** سرگرمی کو دن بھر میں پھیلانا، ان انتہائی حد والی پوزیشنوں سے بچنا جو ڈھیلے جوڑوں پر زور ڈالتی ہیں، اور مشکل یا بار بار دہرائے جانے والے کام کرنے کا طریقہ بدلنا۔

CQ HAND + UPPER LIMB
Dr Kieran Hirpara — Specialist Orthopaedic Surgeon
Suite 2, Level 1, Mater Private Hospital Rockhampton, 31 Ward Street, The Range, QLD 4700
Phone 07 4863 6556 · office@cqupperlimb.com.au · cqupperlimb.com.au

- **بریس اور ٹیپ لگانا:** سوچ سمجھ کر استعمال کیا جاتا ہے تاکہ طاقت بڑھانے کے دوران یا تکلیف کے دورے سے گزرتے وقت جوڑ کو سہارا ملے، مستقل بیساکھی کے طور پر نہیں۔
- **درد پر قابو:** سادہ طریقے، کبھی کبھی دوا، اور نیند، تھکاوٹ اور پورے جسم کی دوسری علامات پر توجہ، کیونکہ یہ سب اس بات پر اثر ڈالتی ہیں کہ آپ کے جوڑ کیسا محسوس کرتے ہیں۔

سرجری کے بارے میں احتیاط سے فیصلہ کیا جاتا ہے۔ بازو اور ہاتھ کے سرجن کے لیے یہ واقعی ایک اہم نکتہ ہے۔ جب اچھی بحالی کے باوجود کوئی جوڑ (زیادہ تر کندھا) بار بار نکلتا ہو، تو اسے مستحکم کرنے کے آپریشن پر غور کیا جا سکتا ہے۔ لیکن وہی کھنچنے والا ٹشو جس نے جوڑ کو شروع میں ڈھیلا کیا، سرجری کی مرمت کو بھی کم بھروسے کے ساتھ تھامتا ہے اور مختلف طریقے سے بھر سکتا ہے، اس لیے مستحکم کرنے کے معیاری آپریشنوں میں وقت کے ساتھ ڈھیلا پڑنے یا ناکام ہونے کا زیادہ امکان ہوتا ہے۔ اسی وجہ سے سرجری احتیاط سے چنے گئے مسائل کے لیے رکھی جاتی ہے، آپ کی غیر معمولی لچک کو اچھی طرح ذہن میں رکھ کر منصوبہ بندی کی جاتی ہے، اور ہمیشہ اس سے پہلے اور بعد میں طاقت بڑھانے کا پروگرام ساتھ ہوتا ہے۔ نتیجے کی حفاظت بحالی ہی کرتی ہے۔

کیا توقع رکھیں

غیر معمولی لچک آپ کے جسم کی بناوٹ کا حصہ ہے، اس لیے یہ ختم نہیں ہوتی، لیکن صحیح دیکھ بھال سے اس کا اثر بہت زیادہ بدل سکتا ہے۔ بہت سے لوگ جو طاقت بڑھانے کے پروگرام پر پابندی سے عمل کرتے ہیں، دیکھتے ہیں کہ ان کے جوڑ کہیں زیادہ مستحکم ہو جاتے ہیں، ان کا درد کم ہو جاتا ہے، اور جوڑوں کا سرکنا اور نکلنا بہت کم ہو جاتا ہے۔ بہتری اچانک کے بجائے مستقل ہوتی ہے، مہینوں میں ناپی جاتی ہے، اور حاصل ہونے والے فائدے بہتری آنے پر رک جانے کے بجائے پٹھوں کو لمبے عرصے تک تیار رکھنے سے بہترین طور پر برقرار رہتے ہیں۔

اسے ایک بار ٹھیک کیے جانے والے مسئلے کے بجائے اپنے جسم کے ساتھ ایک لمبی شراکت سمجھنا مددگار ہے۔ تکلیف کے دورے پھر بھی ہو سکتے ہیں، خاص طور پر بیماری، قد تیزی سے بڑھنے کے دور، یا کم سرگرمی کے عرصے کے بعد، اور آپ ابتدائی علامات پہچاننے اور انہیں پہلے ہی روکنے میں بہتر ہوتے جائیں گے۔ جہاں وسیع تر خصوصیات موجود ہوں (تھکاوٹ، چکر، پیٹ کی علامات)، وہاں جوڑوں کے ساتھ ساتھ ان کا خیال رکھنا عام طور پر ہر چیز کو سنبھالنا آسان بنا دیتا ہے۔ ایک معقول منصوبے کے ساتھ زیادہ تر لوگ متحرک رہتے ہیں اور وہ کام کرتے ہیں جو ان کے لیے اہم ہیں۔

ڈاکٹر کو کب دکھائیں

- ایسا جوڑ جو **بار بار نکلتا ہو یا جزوی طور پر سرکتا ہو**، خاص طور پر کندھا، یا پہلی بار نکلنے کے بعد جو ٹھیک نہ ہو رہا ہو۔
- **ایسا درد جو معذور کر دے** یا آرام اور آپ کے معمول کے اقدامات کے باوجود مسلسل بڑھ رہا ہو۔
- **ایسا ڈھیلا پن جو روزمرہ زندگی میں رکاوٹ بنے:** گرفت، وزن اٹھانے، کام کرنے یا سونے میں مشکل کیونکہ کوئی جوڑ بار بار ساتھ چھوڑ دیتا ہے۔
- جوڑ کا کوئی نیا یا تیزی سے بگڑتا ہوا مسئلہ، یا بازو یا ہاتھ میں **سُن پن، جھنجھناہٹ یا کمزوری**۔
- اگر آپ کو **ہائپر موبیلیٹی اسپیکٹرم ڈس آرڈر یا hEDS** کا شبہ ہو اور آپ اس کا صحیح معائنہ کروانا چاہتے ہوں (خاص طور پر جب ڈھیلے جوڑوں کے ساتھ جلد، نیل پڑنے، تھکاوٹ، چکر یا پیٹ کی علامات ہوں)، تو سوچ سمجھ کر معائنہ کروانا فائدہ مند ہے تاکہ صحیح منصوبہ بنایا جا سکے۔

CQ HAND + UPPER LIMB
Dr Kieran Hirpara — Specialist Orthopaedic Surgeon
Suite 2, Level 1, Mater Private Hospital Rockhampton, 31 Ward Street, The Range, QLD 4700
Phone 07 4863 6556 · office@cqupperlimb.com.au · cqupperlimb.com.au

مزید تفصیل

یہ حصہ اس سے آگے جاتا ہے جتنا آپ کو اپنے علاج کے فیصلوں کے لیے ضرورت ہے۔ غیر معمولی لچک کے بارے میں اضافی پڑھنا فائدہ مند ہے کیونکہ پُراعتماد کہانی، کہ ڈھیلے جوڑ کولیجن کے جین کا مسئلہ ہیں اور ڈھیلے جوڑ کو سرجری سے بس کس دیا جا سکتا ہے، شواہد کے سامنے دونوں میں سے کسی بات پر بھی قائم نہیں رہتی۔

سب سے عام قسم کی کوئی معلوم جینیاتی وجہ نہیں

2017 کی بین الاقوامی درجہ بندی ایلرز ڈینلوس سنڈروم کی **13** اقسام تسلیم کرتی ہے۔ ان میں سے بارہ **20** شناخت شدہ جینز میں تبدیلیوں (variants) کی وجہ سے ہوتی ہیں، اور ان بارہ کے لیے پکی تشخیص کے لیے مالیکیولر تصدیق ضروری ہے [1]۔

تیرہویں قسم ہائپر موبائل EDS ہے، جو بہت بڑے فرق سے سب سے عام ہے، اور اس کی مالیکیولر بنیاد **ابھی تک نامعلوم ہے** [1]۔ اس کا کوئی جین ٹیسٹ نہیں۔ یہ واحد قسم ہے جس کی تشخیص صرف طبی معیارات کی بنیاد پر ہوتی ہے، اسی لیے ان بیماریوں کے مقابلے میں جن کا فیصلہ لیبارٹری کے نتیجے پر ہوتا ہے، یہ تشخیص پریشان کن حد تک ذاتی رائے پر مبنی محسوس ہو سکتی ہے۔

یہ اس لیے اہم ہے کہ اس بیماری کی وضاحت کیسے کی جائے۔ یہ کہنا کہ غیر معمولی لچک "کولیجن کے جینز میں موروثی فرق کی وجہ سے ہے" کلاسیکل اور ویسکولر EDS کے لیے درست ہے، جہاں وجہ بننے والی تبدیلیاں معلوم ہیں۔ ہائپر موبائل EDS کے لیے یہ ایک ثابت شدہ حقیقت کے بجائے ایک معقول مفروضہ ہے۔ دیانت دارانہ مؤقف یہ ہے کہ ہم ٹشو کے رویے کو بھروسے کے ساتھ بیان کر سکتے ہیں اور ابھی اس کی مالیکیولر وجہ کا نام نہیں بتا سکتے۔

بائٹن اسکور اپنی شہرت سے زیادہ قابلِ اعتماد ہے

نو نکاتی بائٹن اسکور کو اکثر خام اور معائنہ کرنے والے پر منحصر کہہ کر رد کر دیا جاتا ہے۔ اس تنقید کی تائید نہیں ہوتی۔ **1,333** شرکاء پر مشتمل ایک منظم جائزے (systematic review) میں پایا گیا کہ اس اسکور میں مختلف معائنہ کاروں کے درمیان اور ایک ہی معائنہ کار کے بار بار معائنے میں **کافی اچھا سے بہترین** اعتماد ہے، اور یہ مختلف پس منظر اور تجربے والے معائنہ کاروں میں بھی برقرار رہا [2]۔

تو پیمائش درست ہے۔ اصل حد کچھ اور ہے: یہ اسکور چھوٹی انگلیوں، انگوٹھوں، کہنیوں، گھٹنوں اور ریڑھ کی ہڈی کو جانچتا ہے، اور اچھا اسکور آپ کو عمومی ڈھیلے پن کے بارے میں بتاتا ہے؛ اسے کبھی آپ کے سامنے موجود ایک کندھے کے استحکام کو درجہ دینے کے لیے نہیں بنایا گیا تھا۔

بازو اور ہاتھ کے لیے غیر معمولی لچک دراصل کس چیز کی پیش گوئی کرتی ہے

کندھے کے کلینک میں یہی عدد اہم ہے۔ **2,335** کھلاڑیوں پر مشتمل ایک منظم جائزے اور میٹا اینالیسس (meta-analysis) میں پایا گیا کہ جوڑوں کی غیر معمولی لچک کا تعلق **کندھے کی چوٹ کے تین گنا زیادہ امکان (odds)** سے تھا [3]۔ مصنفین بنیادی شواہد کے معیار کے بارے میں مناسب احتیاط برتتے ہیں، لیکن اس کی سمت اور مقدار کو نظر انداز کرنا مشکل ہے۔

یہ خطرہ صرف بازو اور ہاتھ تک محدود نہیں۔ جوڑوں کا عمومی ڈھیلا پن اگلا کروسیٹ لیگامنٹ (ACL) کی دوبارہ تعمیر کے بعد **گرافٹ کی ناکامی میں اضافے اور کمتر نتائج** سے منسلک ہے [4]، یعنی وہی ٹشو ایک مختلف جوڑ میں اسی طرح کا رویہ دکھا رہا ہے۔

سرجری کم اچھی طرح کام کرتی ہے، اور اعداد و شمار واضح ہیں

یہ تحقیقی ادب کا سب سے کم آرام دہ اور سب سے زیادہ مفید حصہ ہے۔

1,769 مریضوں پر مشتمل ایک منظم جائزے اور میٹا اینالیسس میں پایا گیا کہ ایلرز ڈینلوس سنڈروم والے جن لوگوں کے جوڑ کی مکمل تبدیلی ہوئی، ان میں **کسی بھی وجہ سے دوبارہ آپریشن (revision)، جوڑ کا ڈھیلا پن یا بار بار نکلنا، انفیکشن کے بغیر امپلانٹ (جسم میں لگایا گیا مصنوعی پرزہ) کا ڈھیلا ہو جانا، اور زخم کی پیچیدگیوں** کا خطرہ نمایاں طور پر زیادہ تھا [5]۔ ایلرز ڈینلوس سنڈروم کی تمام اقسام میں ہڈیوں کی سرجری کے نتائج کے ایک الگ جائزے کا بھی یہی نتیجہ تھا: نتائج عام آبادی سے بدتر ہیں، اور پیچیدگیاں زیادہ کثرت سے ہوتی ہیں [6]۔

CQ HAND + UPPER LIMB
Dr Kieran Hirpara — Specialist Orthopaedic Surgeon
Suite 2, Level 1, Mater Private Hospital Rockhampton, 31 Ward Street, The Range, QLD 4700
Phone 07 4863 6556 · office@cqupperlimb.com.au · cqupperlimb.com.au

اس میں سے کچھ بھی یہ نہیں کہتا کہ سرجری غلط ہے۔ یہ کہتا ہے کہ متوقع فائدہ کم اور پیچیدگیوں کی متوقع شرح عام آبادی کے لیے بتائے گئے اعداد و شمار سے زیادہ ہے، اور آپریشن کرنے کی حد بھی اسی کے مطابق بدلنی چاہیے۔ اگر آپ کا ٹشو غیر معمولی لچک والا ہے، تو کسی آپریشن کی شائع شدہ کامیابی کی شرحیں زیادہ تر آپ جیسے لوگوں پر نہیں ناپی گئی تھیں۔

غیر مستحکم کندھے کے لیے بحالی کوئی تسلی کا انعام نہیں

کئی سمتوں والا ڈھیلا پن، یعنی ایسا کندھا جو ایک سمت میں نکلنے کے بجائے کئی سمتوں میں ڈھیلا ہو، غیر معمولی لچک والے کندھے کا کلاسیکی مسئلہ ہے، اور اوپر بیان کیے گئے نکتے کی سب سے واضح مثال ہے۔

جہاں بحالی کے واقعی ناکام ہونے کے بعد سرجری کی ضرورت ہو، وہاں دوربین کے ذریعے جوڑ کی جھلی کو سی کر تنگ کرنا (arthroscopic capsular plication) اور کھلی سرجری سے جوڑ کی جھلی کو کھسکا کر کسنا (open capsular shift) بار بار ڈھیلے پن، کھیل میں واپسی اور پیچیدگیوں کی **ملتی جلتی** شرحیں دیتے ہیں [7][8]، جبکہ دوربین والے طریقے سے آپریشن کے بعد کم اکڑاؤ ہوتا ہے [9]۔ ایک پرانا طریقہ، حرارت سے جوڑ کی جھلی کو سکیڑنا (thermal capsular shrinkage)، اتنا ناقص ثابت ہوا کہ میٹا اینالیسس اس کے خلاف مشورہ دیتا ہے [9]۔

ترتیب ہی پیغام ہے۔ ان میں سے ہر جائزہ سرجری کو ناکام بحالی کے بعد آنے والا قدم قرار دیتا ہے، اس کا متبادل نہیں، کیونکہ جوڑ کی جھلی کو کسنے سے وہ ٹشو نہیں بدلتا جس سے یہ بنی ہے، اور پٹھے ہی اس نظام کا واحد حصہ ہیں جنہیں مضبوط کیا جا سکتا ہے۔

حوالہ جات

[1] Malfait F, Francomano C, Byers P, Belmont J, Berglund B, Black J, et al. The 2017 international classification of the Ehlers-Danlos syndromes. Am J Med Genet C Semin Med Genet. 2017;175(1):8-26. https://doi.org/10.1002/ajmg.c.31552

[2] Bockhorn LN, Vera AM, Dong D, Delgado DA, Varner KE, Harris JD. Interrater and intrarater reliability of the Beighton score: a systematic review. Orthop J Sports Med. 2021;9(1). https://doi.org/10.1177/2325967120968099

[3] Liaghat B, Pedersen JR, Young JJ, Thorlund JB, Juul-Kristensen B, Juhl CB. Joint hypermobility in athletes is associated with shoulder injuries: a systematic review and meta-analysis. BMC Musculoskelet Disord. 2021;22(1). https://doi.org/10.1186/s12891-021-04249-x

[4] Krebs NM, Barber-Westin S, Noyes FR. Generalized joint laxity is associated with increased failure rates of primary anterior cruciate ligament reconstructions: a systematic review. Arthroscopy. 2021;37(7):2337-47. https://doi.org/10.1016/j.arthro.2021.02.021

[5] Subramanian T, Uzzo RN, Lama J, Mazzucco M, Ortiz S, Gausden EB. Outcomes of total joint arthroplasty in patients who have Ehlers-Danlos syndrome: a systematic review and meta-analysis. J Arthroplasty. 2025;40(8):95-2186.e1. https://doi.org/10.1016/j.arth.2025.01.018

[6] Yonko EA, LoTurco HM, Carter EM, Raggio CL. Orthopedic considerations and surgical outcomes in Ehlers-Danlos syndromes. Am J Med Genet C Semin Med Genet. 2021;187(4):458-65. https://doi.org/10.1002/ajmg.c.31958

[7] Longo UG, Rizzello G, Loppini M, Locher J, Buchmann S, Maffulli N, et al. Multidirectional instability of the shoulder: a systematic review. Arthroscopy. 2015;31(12):2431-43. https://doi.org/10.1016/j.arthro.2015.06.006

[8] Jacobson ME, Riggenbach M, Wooldridge AN, Bishop JY. Open capsular shift and arthroscopic capsular plication for treatment of multidirectional instability. Arthroscopy. 2012;28(7):1010-17. https://doi.org/10.1016/j.arthro.2011.12.006

CQ HAND + UPPER LIMB
Dr Kieran Hirpara — Specialist Orthopaedic Surgeon
Suite 2, Level 1, Mater Private Hospital Rockhampton, 31 Ward Street, The Range, QLD 4700
Phone 07 4863 6556 · office@cqupperlimb.com.au · cqupperlimb.com.au

[9] Chen D, Goldberg J, Herald J, Critchley I, Barmare A. Effects of surgical management on multidirectional instability of the shoulder: a meta-analysis. Knee Surg Sports Traumatol Arthrosc. 2015;24(2):630-9. https://doi.org/10.1007/s00167-015-3901-4

CQ HAND + UPPER LIMB
Dr Kieran Hirpara — Specialist Orthopaedic Surgeon
Suite 2, Level 1, Mater Private Hospital Rockhampton, 31 Ward Street, The Range, QLD 4700
Phone 07 4863 6556 · office@cqupperlimb.com.au · cqupperlimb.com.au