PATIENT INFORMATION — IN DEPTH

اپنے اسکین کو سمجھنا (ایکسرے، الٹراساؤنڈ، ایم آر آئی، سی ٹی)

مختلف اسکین مختلف چیزیں دکھاتے ہیں — آپ کے سرجن سوال کے مطابق صحیح اسکین چنتے ہیں اور آپ کو سمجھاتے ہیں کہ اس میں کیا نظر آ رہا ہے۔

4.0 Kieran Hirpara

اس صفحے کا ترجمہ مشین سے کیا گیا ہے اور ابھی تک کسی ڈاکٹر نے اس کی جانچ نہیں کی۔ **انگریزی نسخہ** ہی مستند ہے۔

جب آپ کے سرجن کوئی اسکین کرواتے ہیں تو یہ سب حروف کا گورکھ دھندا سا لگ سکتا ہے: ایکسرے، الٹراساؤنڈ، ایم آر آئی، سی ٹی۔ ان میں سے ہر ایک الگ آلہ ہے جو الگ چیز دکھاتا ہے، کچھ ویسا ہی فرق جیسا ایک تصویر، ایک ویڈیو اور ایک سہ جہتی (3D) ماڈل میں ہوتا ہے۔ ان میں سے کوئی بھی دوسروں سے محض "بہتر" نہیں؛ صحیح انتخاب پوری طرح اس پر منحصر ہے کہ ہمیں کیا دیکھنا ہے۔ یہ جان لینا کہ ہر اسکین کس چیز میں اچھا ہے، آپ کو دی گئی ہدایات کا بہت سا ابہام دور کر دیتا ہے، اور یہ سمجھنے میں مدد دیتا ہے کہ ہم کبھی کبھی ایک سے زیادہ اسکین کیوں مانگتے ہیں۔

مختلف اسکین کیوں؟ ہر ایک کچھ مختلف دیکھتا ہے

سمجھنے کی سب سے مفید بات یہ ہے کہ ہر قسم کا اسکین ایک خاص قسم کے ٹشو (tissue، جسم کا کوئی بھی حصہ بنانے والا مادہ) کے لیے موزوں ہوتا ہے۔ ہڈی، ٹینڈن (tendon)، یعنی وہ مضبوط ڈوری جو پٹھے کو ہڈی سے جوڑتی ہے، لیگامنٹ (ligament)، یعنی وہ مضبوط بندھن جو ایک ہڈی کو دوسری ہڈی سے جوڑتا ہے، کارٹیلیج (cartilage)، یعنی جوڑ میں ہڈیوں کے سروں پر چکنی، لچکدار تہہ، اور اعصاب سب مختلف طرح سے نظر آتے ہیں، اور کوئی ایک اسکین ان سب کو مکمل طور پر نہیں دکھاتا۔ ایکسرے ہڈی کے لیے بہترین ہے لیکن ٹینڈن کو تقریباً دیکھ ہی نہیں پاتا؛ الٹراساؤنڈ ٹینڈن کو بہت خوبصورتی سے دکھاتا ہے لیکن جوڑ کے اندر گہرائی تک نہیں دیکھ سکتا۔ اس لیے جب ہم کوئی اسکین چنتے ہیں تو دراصل ہم ایک سوال پوچھ رہے ہوتے ہیں: کیا مسئلہ ہڈی میں ہے، یا نرم ٹشو (soft tissues) میں، یا دونوں میں؟ اسی جواب سے آلے کا فیصلہ ہوتا ہے۔

اسی وجہ سے ہو سکتا ہے کہ آپ کا ایک اسکین ہو اور پھر آپ کو دوسرے اسکین کے لیے بھیجا جائے۔ عام طور پر اس کا مطلب یہ نہیں ہوتا کہ پہلے اسکین میں کوئی خرابی تھی؛ اس کا مطلب یہ ہوتا ہے کہ ہم نے سوال کو محدود کر لیا ہے اور اب اس کا جواب دینے کے لیے ایک مختلف قسم کی تصویر چاہیے۔

ایکسرے — ہڈی کی تصویر

CQ HAND + UPPER LIMB
Dr Kieran Hirpara — Specialist Orthopaedic Surgeon
Suite 2, Level 1, Mater Private Hospital Rockhampton, 31 Ward Street, The Range, QLD 4700
Phone 07 4863 6556 · office@cqupperlimb.com.au · cqupperlimb.com.au

ایکسرے مشین: میز کے اوپر لگی ٹیوب جسم میں سے ایک مختصر شعاع گزار کر نیچے رکھے ڈیٹیکٹر تک بھیجتی ہے۔

Nahid.rajbd / Wikimedia Commons, CC BY-SA 4.0

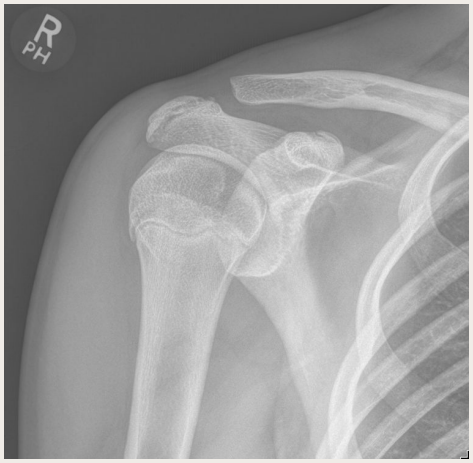

ایکسرے کی ایک مثال — یہاں کندھے کا۔ گھنی ہڈی چمکدار سفید نظر آتی ہے؛ نرم ٹشو بمشکل دکھائی دیتا ہے۔

4.0 Kieran Hirpara

ایکسرے سب سے تیز اور سب سے جانا پہچانا اسکین ہے، اور ہڈی کے زیادہ تر مسائل کے لیے اب بھی یہی پہلا ٹیسٹ ہے۔ یہ متاثرہ حصے میں سے تھوڑی سی شعاعیں (radiation) گزارتا ہے اور گھنی ہڈی صاف سفید نظر آتی ہے، جس کی وجہ سے یہ **فریکچر (ہڈی کا ٹوٹنا)، آرتھرائٹس (جوڑ کی خرابی اور سوزش)، ہڈیوں کی سیدھ، اور جوڑ کا اپنی جگہ سے نکل جانا (dislocation)** پکڑنے کے لیے بہترین ہے۔ یہ تیز، سستا اور عام طور پر دستیاب ہے، اور شعاعوں کی مقدار کم ہوتی ہے۔

یہ دراصل کیسے کام کرتا ہے۔ ایکسرے آپ کے ایک طرف رکھی ایک چھوٹی ٹیوب کے اندر بنتی ہیں: بجلی ایک گرم تار (filament) سے الیکٹران ابال کر نکالتی ہے اور انہیں دھات کے ایک ہدف پر داغتی ہے، اور جب وہ ٹکرا کر ایک دم رکتے ہیں تو وہ توانائی ایکسرے کی صورت میں خارج ہوتی ہے، جو بہت زیادہ توانائی والی "روشنی" کی ایک قسم ہے جو عام روشنی کے برعکس نرم ٹشو میں سے سیدھی گزر جاتی ہے۔ (یہ گاما شعاعوں (gamma rays) والے خاندان ہی کی شعاعیں ہیں، لیکن ایٹم کے مرکزے کے اندر سے پیدا ہونے کے بجائے انہی الیکٹرانوں سے بنتی ہیں۔) جب شعاع آپ کے جسم میں سے گزرتی ہے تو گھنی ہڈی نرم ٹشو یا ہوا کے مقابلے میں اس کا کہیں زیادہ حصہ جذب کر لیتی ہے۔ دوسری طرف ایک چپٹا ڈیٹیکٹر (detector) ریکارڈ کرتا ہے کہ ہر مقام پر کتنی شعاعیں پار ہوئیں: جہاں زیادہ ایکسرے اس تک پہنچیں وہاں تصویر کالی ہوتی ہے، جہاں کم پہنچیں (ہڈی کے پیچھے) وہاں سفید، اور سائے کا یہی نقشہ تصویر ہے۔

اس کی کمزوری اس کی خوبی ہی کا دوسرا رخ ہے: ایکسرے ہڈی کو تو اچھی طرح دیکھتا ہے لیکن **نرم ٹشو** (ٹینڈن، لیگامنٹ اور کارٹلیج) کو صرف دھندلے سرمئی سایوں کی طرح دکھاتا ہے۔ اس لیے ایکسرے نارمل آنے سے نرم ٹشو کی چوٹ کا امکان ختم نہیں ہو جاتا؛ اس سے صرف یہ پتا چلتا ہے کہ ہڈی سلامت دکھائی دیتی ہے، اور اکثر شروع میں ہمیں ٹھیک یہی تسلی درکار ہوتی ہے۔

الٹراساؤنڈ — سطح کے قریب نرم ٹشو کا براہ راست منظر

CQ HAND + UPPER LIMB
Dr Kieran Hirpara — Specialist Orthopaedic Surgeon
Suite 2, Level 1, Mater Private Hospital Rockhampton, 31 Ward Street, The Range, QLD 4700
Phone 07 4863 6556 · office@cqupperlimb.com.au · cqupperlimb.com.au

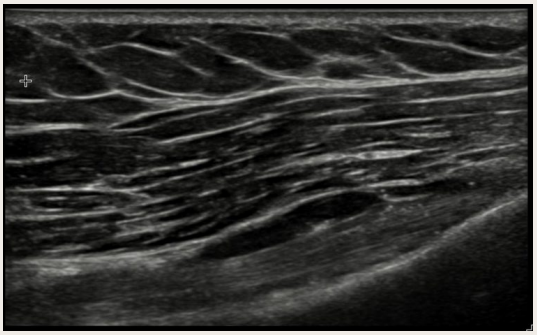

الٹراساؤنڈ کی ایک مثال — دانے دار سیاہ و سفید منظر، یہاں کندھے کے ایک ٹینڈن کا۔
4.0 Kieran Hirpara



الٹراساؤنڈ مشین: ہاتھ میں پکڑا جانے والا پروب آواز کی لہریں بھیجتا اور ان کی گونج سنتا ہے، اور اسکرین پر اسی سے تصویر بناتا ہے۔
Erereony / Wikimedia Commons, CC BY 4.0

الٹراساؤنڈ میں شعاعوں کے بجائے بہت اونچی فریکوئنسی کی **آواز کی لہریں** استعمال ہوتی ہیں، اس لیے اس میں شعاعوں کی کوئی مقدار نہیں ہوتی۔ ایک چھوٹا پروب (probe) تھوڑے سے جیل کے ساتھ جلد پر پھیرا جاتا ہے، اور یہ خاص طور پر **ان نرم ٹشو کو دکھانے میں اچھا ہے جو سطح کے کافی قریب ہوتے ہیں:** ٹینڈن، **گینگلیئن سسٹ** (ganglion، کلائی یا ہاتھ پر سیال سے بھری گانٹھ)، سیال کے جمع ہونے کی جگہیں، اور سوزش۔

یہ دراصل کیسے کام کرتا ہے۔ پروب میں ایسے کرسٹل ہوتے ہیں جو ان پر ایک ننھی سی برقی لہر ڈالنے پر تھرتھراتے ہیں (جسے پیزو الیکٹرک اثر یا piezoelectric effect کہتے ہیں)، اور جسم میں ایسی آواز کی مختصر لہریں بھیجتے ہیں جو اتنی باریک ہوتی ہیں کہ سنائی نہیں دیتیں۔ جب بھی کوئی لہر دو مختلف ٹشو کی درمیانی سرحد کو پار کرتی ہے تو اس کا کچھ حصہ گونج بن کر واپس لوٹتا ہے۔ پھر پروب "سننے" کی حالت میں آ جاتا ہے اور ان گونجوں کو پکڑتا ہے۔ مشین ناپتی ہے کہ ہر گونج کو واپس آنے میں کتنا وقت لگا (جس سے پتا چلتا ہے کہ وہ سرحد کتنی گہرائی میں ہے) اور گونج کتنی طاقتور ہے (جس سے طے ہوتا ہے کہ وہ کتنی روشن دکھائی دے)، اور ہر سیکنڈ میں ایسی ہزاروں پیمائشوں کو جوڑ کر براہ راست تصویر بناتی ہے۔ بہتے ہوئے خون کی طرف رخ کرنے پر یہ واپس آنے والی گونجوں کی آواز کے اتار چڑھاؤ میں تبدیلی (ڈوپلر اثر، Doppler effect) بھی پڑھ سکتا ہے، تاکہ خون کا بہاؤ دکھا سکے بلکہ اسے ناپ بھی سکے۔

اس کی خاص خوبی یہ ہے کہ یہ **اسی لمحے (real time)** کام کرتا ہے۔ چونکہ ہم تصویر کو براہ راست دیکھ سکتے ہیں، اس لیے ہم آپ سے ہاتھ یا کندھا ہلانے کو کہہ کر ٹینڈن کو پھسلتے ہوئے اسی وقت دیکھ سکتے ہیں، جو ایک ساکن تصویر نہیں دکھا سکتی۔ اس وجہ سے یہ کلائی، ہاتھ اور کندھے کے آس پاس ٹینڈن کے مسائل میں بہت مفید ہے۔ جاننے کی اہم بات یہ ہے کہ الٹراساؤنڈ **معائنہ کرنے والے پر منحصر (operator-dependent)** ہوتا ہے: اس کا معیار پروب پکڑنے والے شخص کی مہارت پر منحصر ہوتا ہے، اور یہ جوڑ کے اندر گہرائی تک یا ہڈی کے پار نہیں دیکھ سکتا۔

ایم آر آئی — نرم ٹشو اور ہڈی دونوں کے لیے تفصیلی ہمہ گیر اسکین

CQ HAND + UPPER LIMB
Dr Kieran Hirpara — Specialist Orthopaedic Surgeon
Suite 2, Level 1, Mater Private Hospital Rockhampton, 31 Ward Street, The Range, QLD 4700
Phone 07 4863 6556 · office@cqupperlimb.com.au · cqupperlimb.com.au

ایم آر آئی ایک طاقتور

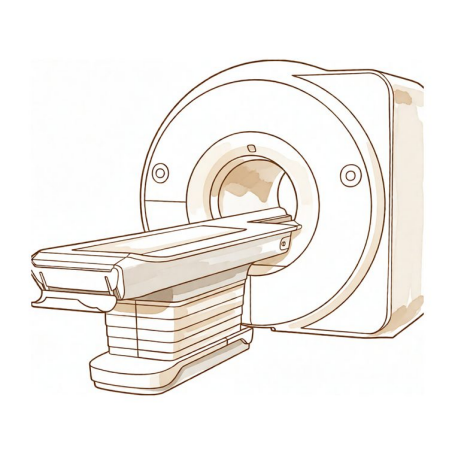

ایم آر آئی اسکینر: ایک بڑا مقناطیس جس کے اندر آپ لیٹتے ہیں، اور جو شعاعوں کے بجائے مقناطیسی میدان اور ریڈیو لہریں استعمال کرتا ہے۔
4.0 Kieran Hirpara

ایم آر آئی کی ایک تراش کی مثال — یہاں کندھے میں سے، جس میں نرم ٹشو اور ہڈی دونوں سرمئی رنگ کے مختلف درجوں میں نظر آتے ہیں۔
4.0 Kieran Hirpara

مقناطیس (کوئی شعاع نہیں) کے ذریعے حیرت انگیز حد تک تفصیلی تصویریں بناتا ہے۔ یہ ہمہ گیر اسکین ہے، **کیونکہ یہ نرم ٹشو اور ہڈی دونوں** کو باریک تفصیل سے دکھاتا ہے: **لیگامنٹ، کارٹلیج، اعصاب، ہڈی کا گودا، اور یہاں تک کہ چھپے ہوئے فریکچر** جو سادہ ایکسرے میں نظر نہیں آتے۔ جب ہم سرجری کی منصوبہ بندی کر رہے ہوں یا کسی ایسے مسئلے کا پیچھا کر رہے ہوں جسے دوسرے اسکین ٹھیک سے پکڑ نہ پا رہے ہوں، تو اکثر ایم آر آئی ہی فیصلہ کن ٹیسٹ ہوتا ہے۔

یہ دراصل کیسے کام کرتا ہے۔ آپ کا جسم زیادہ تر پانی اور چربی سے بنا ہے، یعنی اس میں **ہائیڈروجن** بھری ہوئی ہے، اور ہائیڈروجن ایٹم کا مرکزہ ایک اکیلا پروٹون (proton) ہوتا ہے جو ایک ننھے مقناطیس کی طرح گھومتا ہے۔ عام حالت میں ان کا رخ ہر سمت میں ہوتا ہے، لیکن اسکینر کے طاقتور مقناطیسی میدان کے اندر یہ اس کے ساتھ سیدھ میں آ جاتے ہیں اور لٹو کی طرح ڈگمگاتے ہوئے گھومتے ہیں (precess)، ایک ایسی مقررہ رفتار سے جو میدان کی طاقت طے کرتی ہے۔ پھر اسکینر ٹھیک اسی رفتار سے ملائی ہوئی ایک **مختصر ریڈیو لہر (radio-wave pulse)** بھیجتا ہے، جو پروٹونوں کو سیدھ سے ہٹا دیتی ہے اور ان میں توانائی بھر دیتی ہے۔ جب یہ لہر رکتی ہے تو وہ واپس سیدھ میں آ کر ٹھہر جاتے ہیں اور وہ توانائی ایک مدھم ریڈیو سگنل کی صورت میں لوٹا دیتے ہیں، جسے وصول کرنے والے کوائل (receiver coils) پکڑ لیتے ہیں۔ مختلف ٹشو اپنا سگنل مختلف رفتار سے چھوڑتے ہیں، اور یہی مثلاً کارٹلیج، سیال اور ہڈی کے درمیان فرق (contrast) پیدا کرتا ہے۔ مقناطیسی میدان میں درجہ وار فرق (gradients) یہ نشان لگا دیتے ہیں کہ ہر سگنل جسم کے کس حصے سے آیا، اور **فوریئر ٹرانسفارم (Fourier transform)** نامی ریاضی کا ایک طریقہ جمع کیے گئے سگنلوں کے ڈھیر کو تفصیلی تصویر میں بدل دیتا ہے۔

کچھ عملی باتیں جاننے کے قابل ہیں تاکہ آپ کو حیرت نہ ہو:

- اس میں زیادہ وقت لگتا ہے، عام طور پر تقریباً **20 سے 40 منٹ**، اور صاف تصویروں کے لیے آپ کو کافی حد تک ساکت لیٹنا ہوتا ہے۔
- آپ ایک **سرنگ** کے اندر لیٹتے ہیں، اور کام کے دوران مشین **شور** کرتی ہے اور کھٹکھٹانے اور دھمک جیسی آوازیں نکالتی ہے۔ آپ کو کانوں کے پلگ یا ہیڈفون دیے جائیں گے۔
- اگر آپ کو **بند جگہوں سے بہت زیادہ گھبراہٹ (claustrophobia)** ہوتی ہے تو براہ کرم ہمیں پہلے سے بتائیں؛ اسے آسان بنانے کے طریقے موجود ہیں، اور کبھی کبھی کوئی دوسری مشین یا ہلکی سکون آور دوا مدد کر سکتی ہے۔
- اگر آپ کے جسم میں کچھ **خاص قسم کے دھاتی امپلانٹ** (جسم میں لگایا گیا مصنوعی پرزہ) ہیں، جیسے پیس میکر یا پرانے دھاتی پرزے، تو ہمیں بتائیں۔ پلیٹ اور پیچ جیسے بہت سے امپلانٹ بالکل محفوظ ہیں، لیکن ہم ہمیشہ پہلے جانچ لیتے ہیں، اس لیے جو کچھ بھی آپ کے جسم میں لگا ہو اس کا ذکر کریں۔

CQ HAND + UPPER LIMB
Dr Kieran Hirpara — Specialist Orthopaedic Surgeon
Suite 2, Level 1, Mater Private Hospital Rockhampton, 31 Ward Street, The Range, QLD 4700
Phone 07 4863 6556 · office@cqupperlimb.com.au · cqupperlimb.com.au

سی ٹی — پیچیدہ ہڈی کے لیے سہ جہتی (3D) تفصیل

سی ٹی اسکین

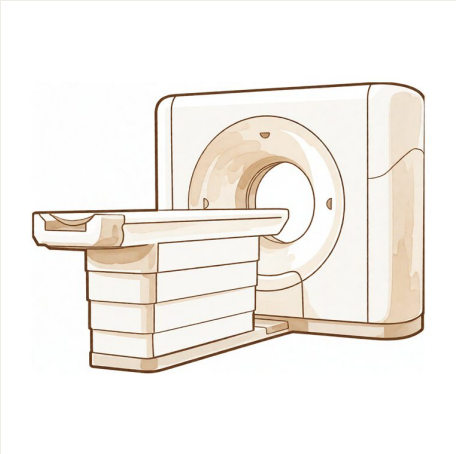

سی ٹی اسکینر: ایک حلقہ جو ایکسرے ٹیوب کو آپ کے گرد گھماتا ہے اور بہت سے زاویوں سے تصویریں لے کر تراشیں دوبارہ بناتا ہے۔
4.0 Kieran Hirpara

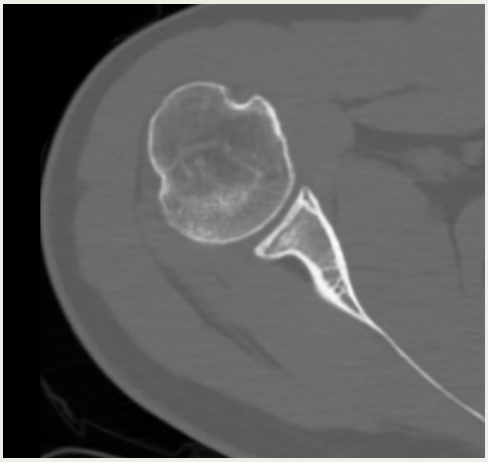

سی ٹی کی ایک مثال — ایک عرضی 'تراش'، یہاں کندھے میں سے، جس میں ہڈی نہایت واضح تفصیل سے نظر آتی ہے۔
4.0 Kieran Hirpara

مختلف زاویوں سے بہت سے ایکسرے لیتا ہے اور ایک کمپیوٹر انہیں جوڑ کر تفصیلی عرضی تراشیں (cross-sections) بلکہ ایک **سہ جہتی (3D) ماڈل** بھی بنا دیتا ہے۔ سادہ ایکسرے کی طرح یہ بھی بنیادی طور پر ہڈی کے لیے ہے، لیکن کہیں زیادہ تفصیل کے ساتھ، جس کی وجہ سے یہ **پیچیدہ فریکچر** (جہاں ہڈی کئی ٹکڑوں میں ٹوٹی ہو) اور **سرجری کی تین جہتوں میں منصوبہ بندی** کے لیے بہترین ہے۔ کلائی، کہنی یا کندھے کے آس پاس مشکل فریکچر میں سی ٹی ٹھیک ٹھیک دکھا سکتا ہے کہ ٹکڑے کس طرح پڑے ہیں، تاکہ ہم مرمت کی درست منصوبہ بندی کر سکیں۔

یہ دراصل کیسے کام کرتا ہے۔ سی ٹی اسکینر بنیادی طور پر ایک گھومتی ہوئی ایکسرے مشین ہے: ایک ایکسرے ٹیوب اور ڈیٹیکٹروں کا ایک حلقہ آپ کے گرد گھومتے ہیں جبکہ آپ ڈونٹ نما سوراخ میں سے آہستہ آہستہ گزرتے ہیں، اور **سینکڑوں زاویوں** سے ایکسرے کے منظر محفوظ ہوتے جاتے ہیں۔ اکیلا ہر منظر محض ایک چپٹا سایہ ہوتا ہے، لیکن ایک کمپیوٹر ان سب کو ملا کر، ہر مقام پر ٹشو کی ٹھیک ٹھیک گھنائی کا حساب لگا کر، **عرضی "تراشیں" (slices)** دوبارہ بناتا ہے جنہیں تہہ در تہہ رکھ کر سہ جہتی (3D) ماڈل بنایا جا سکتا ہے۔

اس کا نقصان یہ ہے کہ اس میں **سادہ ایکسرے سے زیادہ شعاعیں** استعمال ہوتی ہیں، اس لیے ہم یہ تب کرواتے ہیں جب وہ اضافی تفصیل واقعی منصوبے کو بدلتی ہو۔

ایک مختلف قسم کا ٹیسٹ — اعصاب کے ٹیسٹ

یہ ٹیسٹ تصویر نہیں ہوتا۔ اگر خدشہ کسی **عصب** (nerve) کا ہو (سُن پن، جھنجھناہٹ یا کمزوری)، تو ہو سکتا ہے ہم **اعصاب کی ترسیل کے ٹیسٹ (nerve conduction studies) یا ای ایم جی (EMG)** کروائیں۔ جسم کی تصویر لینے کے بجائے یہ ٹیسٹ ناپتے ہیں کہ اعصاب اور پٹھے دراصل کتنی اچھی طرح کام کر رہے ہیں، اس طرح کہ ایک عصب کے ساتھ ساتھ ننھے برقی سگنل بھیجے جاتے ہیں اور ان کا جواب ریکارڈ کیا جاتا ہے۔ یہ بالکل ہی ایک مختلف سوال کا جواب دیتا ہے۔ آپ ہمارے اعصاب کے ٹیسٹ اور ترسیل کے مطالعے والے صفحے پر مزید پڑھ سکتے ہیں۔

سب کو ملا کر — کیا توقع رکھیں

تسلی بخش خلاصہ یہ ہے کہ ٹیم اسکین کا انتخاب ٹھیک اسی بنیاد پر کرتی ہے کہ ہمیں کیا دیکھنا ہے، اور زیادہ تر اسکین جلدی ہو جاتے ہیں اور ان میں درد نہیں ہوتا۔ اکثر صرف ایکسرے یا الٹراساؤنڈ ہی کافی ہوتا ہے؛ ایم آر آئی یا سی ٹی کی ضرورت تب پڑتی ہے جب ہمیں زیادہ باریک

CQ HAND + UPPER LIMB
Dr Kieran Hirpara — Specialist Orthopaedic Surgeon
Suite 2, Level 1, Mater Private Hospital Rockhampton, 31 Ward Street, The Range, QLD 4700
Phone 07 4863 6556 · office@cqupperlimb.com.au · cqupperlimb.com.au

تفصیل یا سرجری کا منصوبہ درکار ہو۔ آپ کا جو بھی اسکین ہو، نتائج آپ کو آسان زبان میں سمجھائے جائیں گے، اور ساتھ یہ بھی کہ آپ کے علاج کے لیے ان کا کیا مطلب ہے۔

اگر آپ چاہیں تو یہ پوچھنے کے لیے اچھے سوالات ہیں:

- یہ اسکین کیا تلاش کر رہا ہے، اور یہ کون سا ٹشو دکھاتا ہے؟
- کیا اس کے بعد مجھے کسی اور ٹیسٹ کی ضرورت ہوگی، اور اس میں تقریباً کتنا وقت لگے گا؟
- کیا مجھے پہلے کسی بات کا ذکر کرنا چاہیے: بند جگہ سے گھبراہٹ، دھاتی امپلانٹ، یا حاملہ ہونا؟
- نتائج مجھے کب اور کیسے سمجھائے جائیں گے؟

یہاں کوئی سوال فضول نہیں ہے۔ یہ سمجھ لینا کہ کوئی خاص اسکین کیوں چنا گیا، اکثر پورے عمل کو کافی حد تک کم پریشان کن بنا دیتا ہے۔

مزید تفصیل

یہ حصہ ایک زیادہ تفصیلی، طالب علم کی سطح کی وضاحت پیش کرتا ہے۔ اپنے نتائج سمجھنے کے لیے اس کی ضرورت نہیں، لیکن اگر آپ یہ جاننے کے خواہشمند ہیں کہ ہر مشین اپنی تصویر دراصل کیسے بناتی ہے، تو آگے پڑھیں۔

ایکسرے اور سی ٹی: گھنائی کے سائے

ایکسرے ایک شعاع ہے جو جسم میں سے گزرتی ہے اور نرم ٹشو یا ہوا کے مقابلے میں **گھنے ٹشو** (ہڈی) میں زیادہ جذب ہوتی ہے۔ جو کچھ ڈیٹیکٹر تک پہنچتا ہے وہ دراصل ایک سایہ ہوتا ہے: ہڈی سفید، ہوا کالی، اور نرم ٹشو سرمئی نظر آتا ہے۔ **سی ٹی** اسکین بس بہت سے ایکسرے ہیں جو ہر زاویے سے لیے جاتے ہیں اور کمپیوٹر کے ذریعے عرضی "تراشوں" میں بدلے جاتے ہیں، جس سے ہڈی کی سہ جہتی (3D) تفصیل ملتی ہے۔ دونوں میں **آئنائزنگ شعاعیں (ionising radiation)** استعمال ہوتی ہیں (سی ٹی میں ایک ایکسرے سے کہیں زیادہ)، اسی لیے انہیں سوچ سمجھ کر استعمال کیا جاتا ہے۔

الٹراساؤنڈ: گونجوں کو سننا

الٹراساؤنڈ کا پروب جسم میں بہت اونچی فریکوئنسی کی آواز کی مختصر لہریں بھیجتا ہے اور **ان گونجوں** کو سنتا ہے جو ٹشو کی سرحدوں سے ٹکرا کر واپس آتی ہیں۔ ایک کمپیوٹر ان گونجوں کے وقت اور طاقت کو ایک براہ راست، متحرک تصویر میں بدل دیتا ہے۔ اس میں **کوئی شعاع استعمال نہیں ہوتی**، اور چونکہ یہ اسی لمحے کی تصویر دکھاتا ہے اس لیے یہ سطح کے قریب نرم ٹشو کے لیے اور اندرونی ساختوں کو حرکت کرتے دیکھنے کے لیے بہترین ہے، مثلاً ٹینڈن کا پھسلنا، یا آپ کے حرکت کرنے پر ٹینڈن کے پھٹاؤ کا کھلنا۔

ایم آر آئی: گھومتے ہوئے ہائیڈروجن ایٹم

ایم آر آئی ایک طاقتور مقناطیس اور ریڈیو لہروں کے ذریعے جسم میں موجود **ہائیڈروجن ایٹموں** کو (جو زیادہ تر پانی اور چربی میں ہوتے ہیں) ہلکا سا دھکیلتا ہے اور پھر وہ مدھم سگنل سنتا ہے جو وہ واپس اپنی جگہ ٹلتے ہوئے دیتے ہیں۔ مختلف ٹشو یہ سگنل مختلف رفتار سے چھوڑتے ہیں، اور پیمائش کے وقت کو طے کر کے اسکین کو اس طرح "وزن دار" (weighted) بنایا جا سکتا ہے کہ مختلف چیزیں روشن نظر آئیں: **ٹی 2 ویٹڈ (T2-weighted)** اسکین **سیال کو روشن** دکھاتا ہے، اسی لیے سوجن، سوزش اور بہت سی چوٹیں چمک اٹھتی ہیں؛ ٹی 1 ویٹڈ (T1-weighted) اسکین جسم کی بناوٹ اور چربی دکھاتا ہے۔ نتیجہ نرم ٹشو کی نہایت باریک تفصیل ہے (لیگامنٹ، کارٹلیج، ڈسک (مہروں کے درمیان گدی)، ہڈی کا گودا)، اور اس میں **کوئی شعاع نہیں** ہوتی۔

CQ HAND + UPPER LIMB
Dr Kieran Hirpara — Specialist Orthopaedic Surgeon
Suite 2, Level 1, Mater Private Hospital Rockhampton, 31 Ward Street, The Range, QLD 4700
Phone 07 4863 6556 · office@cqupperlimb.com.au · cqupperlimb.com.au

اسکین کا انتخاب کیوں اہم ہے

ہر طریقہ کچھ مختلف "دیکھتا" ہے، اس لیے بہترین اسکین اس سوال پر منحصر ہے جو پوچھا جا رہا ہے: ہڈی کی سیدھ یا فریکچر (ایکسرے)، سطح کے قریب حرکت کرتا ہوا ٹینڈن (الٹراساؤنڈ)، ہڈی کی پیچیدہ بناوٹ (سی ٹی)، یا نرم ٹشو اور ہڈی کے گودے کی تفصیل (ایم آر آئی)۔ صحیح جواب اکثر صحیح آلہ چننے سے ملتا ہے، ہر اسکین کروانے سے نہیں۔

CQ HAND + UPPER LIMB
Dr Kieran Hirpara — Specialist Orthopaedic Surgeon
Suite 2, Level 1, Mater Private Hospital Rockhampton, 31 Ward Street, The Range, QLD 4700
Phone 07 4863 6556 · office@cqupperlimb.com.au · cqupperlimb.com.au