PATIENT INFORMATION — IN DEPTH

بوٹونیئر ڈیفارمیٹی
Boutonnière) (Deformity

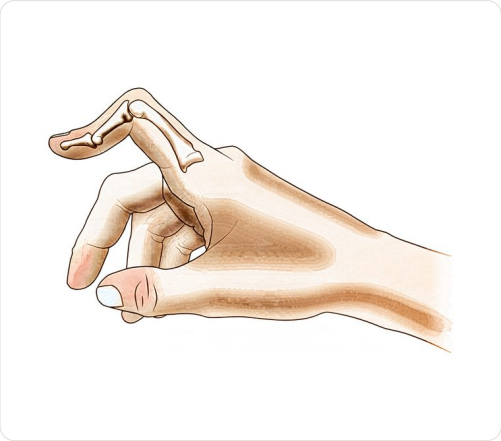

بوٹونیئر ڈیفارمیٹی: انگلی کا درمیانی جوڑ مڑا رہتا ہے اور انگلی کا سرا پیچھے کی طرف جھک جاتا ہے۔

4.0 Kieran Hirpara

اس صفحے کا ترجمہ مشین سے کیا گیا ہے اور ابھی تک کسی ڈاکٹر نے اس کی جانچ نہیں کی۔ **انگریزی نسخہ** ہی مستند ہے۔

آپ کو کیا محسوس ہوتا ہے

بوٹونیئر ڈیفارمیٹی (boutonnière deformity) میں آپ کی انگلی کا درمیانی جوڑ نیچے ہتھیلی کی طرف مڑ جاتا ہے اور انگلی کا سرا دوسری طرف، یعنی پیچھے کی طرف، مڑ جاتا ہے۔ درمیانی جوڑ کے اوپر انگلی سوجی ہوئی نظر آ سکتی ہے، اور وہاں درد بھی ہو سکتا ہے۔ درمیانی جوڑ کو سیدھا کرنا مشکل ہو جاتا ہے، اور آپ جتنی زیادہ کوشش کرتے ہیں، انگلی اتنی ہی زیادہ مزاحمت کرتی محسوس ہوتی ہے۔

یہ مشکل سب سے زیادہ ان کاموں میں سامنے آتی ہے جن میں انگلی کو سیدھا کر کے پھر سے موڑنا پڑتا ہے۔ سکہ اٹھانا، کپ کو دستے سے پکڑنا، ٹائپ کرنا، قمیض کے بٹن لگانا یا چابی گھمانا، یہ سب مشکل ہو سکتے ہیں۔ خود گرفت اکثر کام کرتی رہتی ہے، اسی لیے بہت سے لوگ مدد لینے سے پہلے کئی ہفتوں تک انگلی کی اس حالت کو برداشت کرتے رہتے ہیں۔

اگر یہ خرابی کسی چوٹ سے ہوئی ہو تو ہاتھ استعمال کرنے کے بعد درمیانی جوڑ میں دکھن ہو سکتی ہے، اور صبح کے وقت، انگلی کے کھلنے سے پہلے، اکڑاؤ زیادہ ہو سکتا ہے۔ ریومیٹائیڈ آرتھرائٹس (rheumatoid arthritis) میں یہی مڑی ہوئی حالت آہستہ آہستہ بنتی ہے، کیونکہ جوڑ کی اندرونی جھلی مہینوں تک سوزش زدہ اور سوجی ہوئی رہتی ہے۔

چند علامات پر فوری توجہ ضروری ہے۔ اگر آپ کی انگلی یا ہاتھ گرم، سرخ، سوجا ہوا اور دردناک ہو جائے، خاص طور پر بخار کے ساتھ، تو اسی دن ہسپتال کی ایمرجنسی جائیں۔ یہی ہدایت اس صورت میں بھی ہے اگر کوئی انگلی سفید پڑنے لگے، ٹھنڈی ہو جائے، بالکل سفید یا نیلی ہو جائے، یا اگر کسی چوٹ کے بعد اچانک اس میں احساس یا حرکت ختم ہو جائے۔ اور اگر اس کے بجائے علامات کم نہ ہو رہی ہوں، ہفتوں کے دوران بڑھ رہی ہوں، آپ کو رات کو جگا دیتی ہوں، یا آپ کو کام کرنے یا اپنا ہاتھ استعمال کرنے سے روکتی ہوں، تو اپنے فیملی ڈاکٹر (GP) سے ملیں یا ماہر سے معائنہ کروانے کا کہیں۔

دراصل کیا ہو رہا ہے

ہر انگلی کی پشت پر ٹینڈنوں (tendons، یعنی وہ مضبوط ڈوریاں جو پٹھوں کو ہڈی سے جوڑتی ہیں) کا ایک مجموعہ چلتا ہے جو جوڑوں کو سیدھا کرتا ہے۔ انہیں ایسی رسیاں سمجھیں جو انگلی کی پشت پر ایک غلاف (hood) کے نیچے چلتی ہیں۔ جو رسی درمیانی جوڑ کو سیدھا کرتی ہے اسے

CQ HAND + UPPER LIMB
Dr Kieran Hirpara — Specialist Orthopaedic Surgeon
Suite 2, Level 1, Mater Private Hospital Rockhampton, 31 Ward Street, The Range, QLD 4700
Phone 07 4863 6556 · office@cqupperlimb.com.au · cqupperlimb.com.au

سینٹرل سلپ (central slip) کہتے ہیں، اور یہ درمیانی ہڈی کی جڑ سے جڑی ہوتی ہے۔ دو اور ڈوریاں، جنہیں اطراف کی پٹیاں (lateral bands) کہتے ہیں، اس کے ساتھ ساتھ چلتی ہیں اور درمیانی جوڑ اور انگلی کے سرے دونوں کو سیدھا کرنے میں مدد دیتی ہیں۔

بوٹونیئر ڈیفارمیٹی میں سینٹرل سلپ پھٹ کر یا کھنچ کر درمیانی ہڈی سے الگ ہو جاتی ہے۔ درمیانی جوڑ کو اب کھینچ کر سیدھا نہیں کیا جا سکتا، اس لیے وہ مڑی ہوئی حالت میں گر جاتا ہے۔ پھر اطراف کی دونوں پٹیاں جوڑ کے اوپر سے پھسل کر نیچے ہتھیلی کی طرف کھسک جاتی ہیں۔ جب وہ جوڑ کے محور سے نیچے آ جاتی ہیں تو یہی ڈوریاں درمیانی جوڑ کو سیدھا کرنے کے بجائے موڑنے لگتی ہیں، اور انگلی کے سرے کو دوسری طرف، یعنی پیچھے کی طرف، کھینچتی ہیں۔ اسی لیے انگلی اوپر پیان کی گئی حالت میں جم جاتی ہے، یعنی درمیانی جوڑ مڑا ہوا اور سرا پیچھے کی طرف خم کھایا ہوا، اور اسی لیے اسے سیدھا کرنے کی ہر کوشش پر یوں لگتا ہے کہ ڈوریاں آپ کے خلاف اور زور سے کھینچ رہی ہیں۔

یہ حالت پیدا ہونے کے لیے ایک سے زیادہ حصے کا خراب ہونا ضروری ہے۔ خرابی بننے سے پہلے سینٹرل سلپ، وہ لیگامنٹ (ligament)، یعنی ریشوں کا مضبوط بندھن، جو انگلی کی پشت پر دونوں ڈوریوں کو آپس میں باندھتا ہے، اور غلاف کے وہ ریشے جو ہر چیز کو اپنی جگہ پر رکھتے ہیں، ان سب کو چوٹ لگنا ضروری ہے۔ اکیلی سینٹرل سلپ کا پھٹاؤ پوری خرابی پیدا کیے بغیر درمیانی جوڑ کو کمزور چھوڑ سکتا ہے، اور یہ ایک وجہ ہے کہ جلد علاج اہم ہے: یہ خرابی کو بننے سے بالکل روک سکتا ہے۔

ایک ہی انجام مختلف شروعاتی وجوہات سے ہو سکتا ہے۔ کوئی چوٹ، جیسے انگلی پر ضرب یا جوڑ کی پشت پر کٹ، ایسا کر سکتی ہے، اور ریومیٹائیڈ آرتھرائٹس کی مسلسل سوزش بھی، جو آہستہ آہستہ انہی ساختوں کو گھسا کر ختم کر دیتی ہے۔ کوئی انگلی ٹینڈن کی کسی چوٹ کے بغیر بھی ایسی نظر آ سکتی ہے، جب مسئلہ اس کے بجائے جوڑ کی ہتھیلی والی طرف ہو، اور اس قسم کا علاج مختلف طریقے سے ہوتا ہے، اسی لیے پہلے یہ معلوم کرنا ضروری ہے کہ آپ کو کون سی قسم ہے۔

ہم اس کے لیے کیا کر سکتے ہیں

ڈاکٹر کیرن ہرپرا، جو Mater Private Hospital Rockhampton میں بازو اور ہاتھ کے سرجن (upper-limb surgeon) ہیں، علاج کا آغاز ان کم سے کم مداخلت والے طریقوں سے کرتے ہیں جو آپ کی حالت کے لیے موزوں ہوں۔ مریضوں کو عام طور پر ان کا فیملی ڈاکٹر (GP) ہمارے کلینک میں بھیجتا ہے؛ اگر کسی فزیوتھراپسٹ نے آپ کو ہمیں دکھانے کا مشورہ دیا ہے، تب بھی میڈیکیئر (Medicare) کی طرف سے رقم کی واپسی کا حقدار بننے کے لیے آپ کو اپنے فیملی ڈاکٹر سے ریفرل (referral) لینا ہو گا۔ کلینک میں ہم آپ کی طبی تاریخ لیتے ہیں، آپ کے ہاتھ کا معائنہ کرتے ہیں، اور ضرورت ہو تو اسکین کا انتظام کرتے ہیں تاکہ معلوم ہو سکے کہ مسئلہ کیا ہے۔ چونکہ یہ خرابی کئی مختلف شروعاتی وجوہات سے پیدا ہو سکتی ہے، اس لیے کسی بھی علاج سے پہلے یہ طے کیا جاتا ہے کہ آپ کو کون سی قسم ہے۔

پہلا قدم عموماً اسپلنٹ اور ہینڈ تھراپی (ہاتھ کی بحالی کا علاج) ہوتا ہے۔ حالیہ چوٹ میں درمیانی جوڑ کو اسپلنٹ میں سیدھا رکھنا اس خرابی کو بننے سے بالکل روک سکتا ہے، اور یہ جتنی جلدی شروع ہو اتنا بہتر ہے: جن لوگوں کا علاج چوٹ کے چھ ہفتوں کے اندر ہو جائے ان کا نتیجہ ان سے بہتر رہتا ہے جن کا علاج بعد میں ہو۔ اسپلنٹ صرف درمیانی جوڑ کو سیدھا رکھتا ہے۔ آپ کی انگلی کا سرا، انگلی کی جڑ کا جوڑ (knuckle) اور آپ کی دوسری انگلیاں حرکت کرتی رہتی ہیں، کیونکہ پوری انگلی کو ساکت رکھنے سے انگلی کا سرا اکڑ جاتا ہے۔ جو خرابی کچھ عرصے سے موجود ہو، اس میں ہم درمیانی جوڑ کو جتنا ممکن ہو سیدھا کرنے کے لیے پلستر استعمال کر سکتے ہیں، جس کے بعد تین ماہ تک ایک ایسا اسپلنٹ لگایا جاتا ہے جو کام کرتے وقت آپ کو انگلی موڑنے دیتا ہے۔ سرجری پر غور کرنے سے پہلے یہ طریقہ آزمانے کے قابل ہے۔

جب اسپلنٹ اور تھراپی سے کافی بہتری نہ آئی ہو تو سرجری پر غور کیا جا سکتا ہے۔ آپریشن میں اس ٹینڈن کو دوبارہ بنایا جاتا ہے جو درمیانی جوڑ کو سیدھا کرتا ہے، بعض اوقات آپ کے اپنے بازو کے نچلے حصے (forearm) سے ٹینڈن کا ایک چھوٹا ٹکڑا گرافٹ (graft)، یعنی لگایا جانے والا نیا ٹکڑا، کے طور پر لے کر۔ کچھ صورتوں میں جو ٹینڈن ہتھیلی کی طرف کھسک گئے ہوں انہیں واپس جوڑ کے اوپر ان کی اصل جگہ پر لایا جاتا ہے۔ ہر صورت میں مقصد ایک ہی ہے: آپ درمیانی جوڑ کو دوبارہ سیدھا کر سکیں اور انگلی کو اس کے اٹکے یا پیچھے مڑے بغیر استعمال کر سکیں۔ اس آپریشن کا اپنا الگ صفحہ ہے، اور کوئی بھی فیصلہ کرنے سے پہلے ہم آپ سے بات کریں گے کہ آپ کی انگلی کے لیے اس میں کیا کچھ شامل ہوگا۔

CQ HAND + UPPER LIMB
Dr Kieran Hirpara — Specialist Orthopaedic Surgeon
Suite 2, Level 1, Mater Private Hospital Rockhampton, 31 Ward Street, The Range, QLD 4700
Phone 07 4863 6556 · office@cqupperlimb.com.au · cqupperlimb.com.au

کیا توقع رکھیں

نتیجہ بہت حد تک وقت پر منحصر ہے۔ اگر بوٹونیئر ڈیفارمیٹی جلد پکڑ لی جائے تو اکثر اسے جمنے سے پہلے روکا جا سکتا ہے۔ چوٹ کے جلد بعد درمیانی جوڑ کو اسپلنٹ میں سیدھا رکھنا اس خرابی کو بننے سے بالکل روک سکتا ہے، اور جن لوگوں کا علاج چھ ہفتوں کے اندر ہو جائے ان کا نتیجہ ان سے بہتر رہتا ہے جن کا علاج بعد میں ہو۔ اگر ایسے ہی چھوڑ دیا جائے تو یہ خرابی ایک جیسی رہنے کے بجائے بڑھتی جاتی ہے، کیونکہ اپنی جگہ سے کھسکے ہوئے ٹینڈن انگلی کو اس کی مڑی ہوئی حالت میں مزید کھینچتے رہتے ہیں۔ جو چوٹ معمولی لگ رہی تھی وہ ہفتوں بعد ایک اکڑی ہوئی، جمی ہوئی انگلی کا باعث بن سکتی ہے۔

جو خرابی کچھ عرصے سے موجود ہو، اس میں بھی آپریشن کے بغیر علاج کا واقعی کردار ہے۔ درمیانی جوڑ کو جتنا ممکن ہو سیدھا کرنے کے لیے پلستر، اور اس کے بعد تین ماہ تک ایک ایسا اسپلنٹ جو استعمال کے دوران آپ کو انگلی موڑنے دیتا ہے، اچھا کام کر سکتا ہے۔ انگلی اس طریقے سے تب فائدہ اٹھاتی ہے جب پلستر درمیانی جوڑ کو تقریباً سیدھا کر سکے اور آپ ان تین مہینوں کے دوران اسپلنٹ میں اپنا ہاتھ فعال طور پر استعمال کریں، اور اس دوران انگلی کا مڑنا بھی بحال ہوتا جائے۔ انگوٹھے کی چوٹوں میں انگوٹھے کے جوڑ (knuckle) کو اسپلنٹ میں سیدھا رکھنا مدد دے سکتا ہے، اگر یہ خرابی بننے سے پہلے شروع کیا جائے۔

سرجری کا مقصد یہ ہے کہ آپ درمیانی جوڑ کو دوبارہ سیدھا کر سکیں۔ رپورٹ کیے گئے 18 افراد کے ایک گروپ میں، جن کی پرانی خرابی کو درست کرنے کے لیے ٹینڈن گرافٹ کا آپریشن کیا گیا، 16 کے نتائج اچھے یا بہت اچھے رہے۔ ایک نئی تکنیک، جس میں انگلی کو جلد حرکت دی جاتی ہے، 11 کیسوں میں کامیاب بتائی گئی۔ سرجری اس خرابی کی پیدائشی قسم میں بھی مدد دے سکتی ہے، جس میں یہ پیدائش سے موجود ہوتی ہے۔

یہ ایمانداری سے کہنا چاہیے کہ ہر اصلاح دیرپا نہیں ہوتی۔ ریومیٹائیڈ آرتھرائٹس سے متاثرہ انگلیوں میں، بیماری کے بعد کے مرحلوں میں صرف نرم ٹشو (soft tissue) کی سرجری شاید قائم نہ رہے، اور طویل مدتی نتائج کا اندازہ لگانا زیادہ مشکل ہوتا ہے۔ جب خرابی واپس آ جائے یا برقرار رہے تو کوئی دوسرا آپریشن بہتر حل ہو سکتا ہے۔ وجہ کچھ بھی ہو، حقیقت پسندانہ مقصد ایک ایسی انگلی ہے جسے آپ سیدھا کر سکیں اور استعمال کر سکیں، بالکل نارمل انگلی کا وعدہ نہیں۔

ڈاکٹر کو کب دکھائیں

بوٹونیئر ڈیفارمیٹی میں جلد توجہ کا فائدہ ہوتا ہے، اس لیے یہ جاننا مفید ہے کہ کب قدم اٹھانا ہے۔ اگر آپ کی انگلی کو چوٹ لگی ہو اور درمیانی جوڑ سیدھا نہ ہو رہا ہو، یا چوٹ کے کئی دن بعد بھی انگلی مڑی ہوئی اور سوجی ہوئی ہو، تو اپنے فیملی ڈاکٹر سے ملیں اور ماہر سے معائنہ کروانے کا کہیں۔ اسپلنٹ جتنی جلدی شروع ہو، خرابی کو جمنے سے پہلے روکنے کا امکان اتنا ہی بہتر ہوتا ہے۔

چند علامات پر زیادہ جلدی دیکھ بھال ضروری ہے۔ اگر آپ کی انگلی یا ہاتھ گرم، سرخ، سوجا ہوا اور دردناک ہو جائے، خاص طور پر بخار کے ساتھ، تو اسی دن ہسپتال کی ایمرجنسی جائیں۔ یہی ہدایت اس صورت میں بھی ہے اگر کوئی انگلی سفید پڑنے لگے، ٹھنڈی ہو جائے، بالکل سفید یا نیلی ہو جائے، یا اگر کسی چوٹ کے بعد اچانک اس میں احساس یا حرکت ختم ہو جائے۔ اگر زخمی جوڑ کے اوپر جلد پھٹی ہوئی ہو، یا انگلی کی شکل واضح طور پر بگڑی ہوئی نظر آئے، تو بھی ہسپتال کی ایمرجنسی جائیں۔

اگر اس کے بجائے علامات کم نہ ہو رہی ہوں، ہفتوں کے دوران بڑھ رہی ہوں، آپ کو رات کو جگا دیتی ہوں، یا آپ کو کام کرنے یا اپنا ہاتھ استعمال کرنے سے روکتی ہوں، تو اپنے فیملی ڈاکٹر سے ملیں یا ماہر سے معائنہ کروانے کا کہیں۔ اگر آپ کلینک کے اوقات کے بعد یا ہفتے کے آخر میں کلینک سے رابطہ نہ کر سکیں، تو اپنے قریب ترین ہسپتال کی ایمرجنسی جائیں۔

CQ HAND + UPPER LIMB
Dr Kieran Hirpara — Specialist Orthopaedic Surgeon
Suite 2, Level 1, Mater Private Hospital Rockhampton, 31 Ward Street, The Range, QLD 4700
Phone 07 4863 6556 · office@cqupperlimb.com.au · cqupperlimb.com.au

مزید تفصیل

یہ حصہ اس سے آگے جاتا ہے جس کی آپ کو اپنے علاج کے فیصلوں کے لیے ضرورت ہے۔ بوٹونیئر ڈیفارمیٹی اضافی مطالعے کے قابل ہے، کیونکہ ایک دردناک، سوجی ہوئی، مڑی ہوئی انگلی کا فطری علاج، یعنی اسے آرام دینا اور ساکت رکھنا، وہی ایک چیز ہے جس کی شواہد خاص طور پر تائید نہیں کرتے۔

جلد حرکت، طویل عرصے تک ساکت رکھنا نہیں

سینٹرل سلپ کی چوٹ کے علاج پر ایک منظم جائزہ (systematic review) میں شواہد کی بنیاد محدود پائی گئی، اور کھلی اور بند دونوں قسم کی چوٹوں کے لیے مختلف طریقوں کے کردار کی **اچھی طرح تائید نہیں ہوتی** [1]۔ اس حد کے اندر، انفرادی تحقیقات کے شواہد **جلد حرکت شروع کرنے کی محتاط طور پر تائید کرتے ہیں اور طویل عرصے تک ساکت رکھنے کی تائید نہیں کرتے** [1]۔

یہ بات صاف صاف کہنا ضروری ہے کیونکہ یہ فطری ردعمل کے خلاف ہے۔ فرق بھرتی ہوئی سینٹرل سلپ کی حفاظت کرنے میں ہے، جس کے لیے درمیانی جوڑ کو سیدھا رکھنا ضروری ہے، اور پوری انگلی کو ساکت کر دینے میں، جس سے انگلی کے سرے کا جوڑ سیدھی حالت میں اکڑ جاتا ہے اور پوری انگلی سخت ہو جاتی ہے۔ اسپلنٹ کا مقصد ایک جوڑ کو تھامے رکھنا ہے جبکہ باقی جوڑ حرکت کرتے رہیں۔

یہ خرابی ایک جگہ رکنے کے بجائے بڑھتی کیوں ہے

بوٹونیئر ایک بڑھنے والی خرابی ہے، جو غیر معمولی بات ہے اور سمجھنے کے قابل ہے۔ سینٹرل سلپ درمیانی ہڈی کی جڑ سے جڑی ہوتی ہے اور درمیانی جوڑ کو سیدھا کرتی ہے۔ جب یہ ناکام ہو جاتی ہے تو وہ جوڑ مڑی ہوئی حالت میں گر جاتا ہے، اور دونوں اطراف کی پٹیاں (lateral bands)، جو عام طور پر جوڑ کے محور کے اوپر سے گزرتی ہیں، اس کے نیچے کھسک جاتی ہیں۔

محور کے نیچے آ جانے کے بعد، وہی ٹینڈن جو پہلے درمیانی جوڑ کو سیدھا کرنے میں مدد دیتے تھے، اسے موڑنا شروع کر دیتے ہیں، اور ساتھ ہی انگلی کے سرے کو حد سے زیادہ پیچھے کی طرف (hyperextension) کھینچ لیتے ہیں۔ اس طرح خرابی خود کو مضبوط کرتی جاتی ہے: انگلی کو سیدھا کرنے کی ہر کوشش ان ساختوں کو اور کس دیتی ہے جو اب اسے مڑا ہوا رکھے ہوئے ہیں۔ اسی لیے ایک چوٹ جو معمولی لگ رہی تھی، ہفتوں بعد ایک جمی ہوئی خرابی پیدا کر سکتی ہے، اور اسی لیے سادہ اسپلنٹ سے علاج کا موقع شروع ہی میں ہوتا ہے۔

وہ خرابی جو بوٹونیئر نہیں ہے

ایک انگلی سینٹرل سلپ کی کسی چوٹ کے بغیر بھی یہی شکل اختیار کر سکتی ہے، اور اس کا علاج بالکل مختلف ہے۔ بوٹونیئر اور **سوڈو بوٹونیئر** (pseudoboutonnière) خرابیاں اپنی اندرونی بناوٹ کی خرابی، تشخیص اور علاج میں مختلف ہیں [2]؛ سوڈو قسم درمیانی جوڑ پر والر پلیٹ (volar plate)، یعنی جوڑ کی ہتھیلی والی طرف کی سخت گدی، کی چوٹ سے پیدا ہوتی ہے، جس میں انگلی کے سرے کا جوڑ حد سے زیادہ پیچھے کی طرف کھنچنے کے بجائے دوسرے کے موڑنے پر معمول کے مطابق مڑ جاتا ہے۔

مریض کے معائنے کے وقت ان دونوں میں فرق انگلی کے سرے سے کیا جاتا ہے۔ اصل بوٹونیئر میں سرا حد سے زیادہ پیچھے کی طرف مڑا رہتا ہے اور موڑنے کی مزاحمت کرتا ہے، خاص طور پر جب درمیانی جوڑ کو سیدھا رکھا جائے؛ سوڈو بوٹونیئر میں یہ آسانی سے مڑ جاتا ہے۔ سوڈو بوٹونیئر پر اسپلنٹ ایسے لگانا جیسے وہ اصل بوٹونیئر ہو، غلط جوڑ کا علاج ہے۔

یہ ان چوٹوں کے ایک خاندان سے تعلق رکھتی ہے جن کی پہچان اس سے ہوتی ہے کہ ٹینڈن کہاں ناکام ہوتا ہے

بوٹونیئر، میلٹ فنگر (انگلی کا سرا نیچے لٹک جانا) اور سیجیٹل بینڈ (sagittal band) کی چوٹ کے ساتھ، سیدھا کرنے والے نظام کی تین بند (جلد کٹے بغیر ہونے والی) چوٹوں میں سے ایک ہے، جنہیں اس حصے کے لحاظ سے درجہ بند کیا جاتا ہے جہاں یہ نظام ناکام ہوتا ہے [3]۔ تینوں چوٹ کے چند دنوں کے اندر ایک سوجی ہوئی انگلی کی صورت میں سامنے آ سکتی ہیں جو غیر معمولی حالت میں رکھی ہو، اور ہر ایک کے لیے اسپلنٹ کی الگ پوزیشن درکار ہوتی ہے، اور یہی عملی وجہ ہے کہ ہفتوں کے اسپلنٹ کا فیصلہ کرنے سے پہلے واضح تشخیص تک پہنچنا ضروری ہے۔

CQ HAND + UPPER LIMB
Dr Kieran Hirpara — Specialist Orthopaedic Surgeon
Suite 2, Level 1, Mater Private Hospital Rockhampton, 31 Ward Street, The Range, QLD 4700
Phone 07 4863 6556 · office@cqupperlimb.com.au · cqupperlimb.com.au

حوالہ جات

[1] Geoghegan L, Wormald JCR, Adami RZ, Rodrigues JN. Central slip extensor tendon injuries: a systematic review of treatments. J Hand Surg Eur Vol. 2019;44(8):825-32. https://doi.org/10.1177/1753193419845311

[2] Hanson ZC, Thompson RG, Andrews JR, Lourie GM. Boutonniere versus pseudoboutonniere deformities: pathoanatomy, diagnosis, and treatment. J Hand Surg Am. 2023;48(5):489-97. https://doi.org/10.1016/j.jhsa.2022.10.019

[3] Lin JD, Strauch RJ. Closed soft tissue extensor mechanism injuries (mallet, boutonniere, and sagittal band). J Hand Surg Am. 2014;39(5):1005-11. https://doi.org/10.1016/j.jhsa.2013.11.018

CQ HAND + UPPER LIMB
Dr Kieran Hirpara — Specialist Orthopaedic Surgeon
Suite 2, Level 1, Mater Private Hospital Rockhampton, 31 Ward Street, The Range, QLD 4700
Phone 07 4863 6556 · office@cqupperlimb.com.au · cqupperlimb.com.au