CQ HAND + UPPER LIMB
SPECIALIST ORTHOPAEDIC SURGEON

PATIENT INFORMATION — IN DEPTH

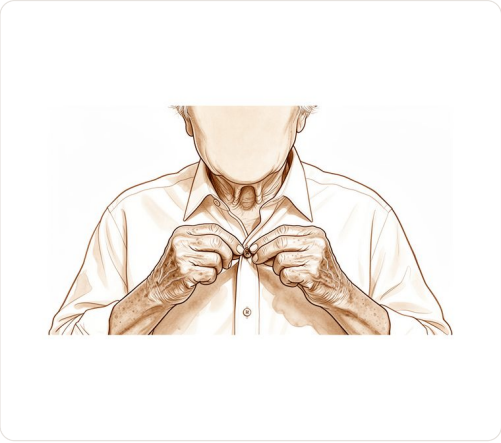

انگلی کے سرے والے جوڑ کا آرتھرائٹس (DIPJ arthritis)

ناخنوں کے قریب والے انگلی کے جوڑوں میں آرتھرائٹس چھوٹے، باریک کام، جیسے بٹن بند کرنا، مشکل بنا سکتا ہے۔ ان جوڑوں پر سخت ابھاروں کو ہیبرڈن نوڈز (Heberden nodes) کہتے ہیں۔

4.0 Kieran Hirpara

اس صفحے کا ترجمہ مشین سے کیا گیا ہے اور ابھی تک کسی ڈاکٹر نے اس کی جانچ نہیں کی۔ **انگریزی نسخہ** ہی مستند ہے۔

آپ کو کیا محسوس ہوتا ہے

انگلی کے سرے والے جوڑ، یعنی ناخن کے سب سے قریب والے جوڑ، کا آرتھرائٹس (جوڑ کی خرابی اور سوزش) ایسا درد پیدا کرتا ہے جو بالکل انگلی کے آخر میں ہوتا ہے۔ جوڑ اکثر سوج جاتا ہے اور اسے چھونے پر درد ہوتا ہے، اور اس کے گرد ہڈی کی سخت گانٹھیں بن سکتی ہیں جنہیں ہیبرڈن نوڈز (Heberden's nodes) کہتے ہیں۔ یہ گانٹھیں اس جوڑ میں آرتھرائٹس کی ایک عام علامت ہیں۔

درد عموماً انگلی استعمال کرنے کے بعد بھڑک اٹھتا ہے، اور صبح جاگنے پر بھی تکلیف ہو سکتی ہے۔ وہ باریک کام مشکل ہو جاتے ہیں جن میں انگلی کا بالکل سرا استعمال ہوتا ہے: قمیض کے بٹن بند کرنا، چھوٹے سکے اٹھانا، سوئی میں دھاگا ڈالنا، یا تالا کھولنے کے لیے چابی پکڑ کر گھمانا۔ ہاتھ سے لکھنے میں بھی دکھن ہو سکتی ہے۔ وقت کے ساتھ جوڑ اکڑ سکتا ہے اور اس کے مڑنے کی صلاحیت کچھ کم ہو سکتی ہے، اور انگلی آہستہ آہستہ اپنی سیدھ سے ہٹ سکتی ہے۔

کچھ لوگوں کو ناخن کے پاس سیال سے بھری ایک چھوٹی گانٹھ نظر آتی ہے، جسے میوکس سسٹ (mucous cyst) کہتے ہیں۔ یہ سسٹ نیچے موجود آرتھرائٹس والے جوڑ سے بنتا ہے، اس لیے اس کا سیال نکالنے کے بعد بھی یہ اکثر دوبارہ بن جاتا ہے۔

اگر آرتھرائٹس انگلی کی کسی چوٹ کے بعد شروع ہوا ہو، جیسے میلٹ فنگر (انگلی کا سرا نیچے لٹک جانا) جس میں انگلی کو سیدھا کرنے والا ٹینڈن (tendon)، یعنی وہ مضبوط ڈوری جو پٹھے کو ہڈی سے جوڑتی ہے، پھٹ گیا ہو یا ہڈی کا ایک ٹکڑا اپنے ساتھ کھینچ کر الگ کر دیا ہو، تو جوڑ اس سے زیادہ تیزی سے گھس سکتا ہے جتنا ویسے گھستا۔ اس گھساؤ سے وہی درد اور اکڑاؤ ہوتا ہے، اور چوٹ خود ٹھیک ہو جانے کے باوجود انگلی کی حرکت کم ہو سکتی ہے۔

چند خطرے کی علامات پر نظر رکھیں: اگر آپ کی انگلی گرم، سرخ، سوجی ہوئی اور دردناک ہو جائے، خاص طور پر بخار کے ساتھ، تو اسی دن ہسپتال کی ایمرجنسی جائیں۔ یہ انفیکشن ہو سکتا ہے جس کا اسی دن علاج ضروری ہے، اور اس کے لیے پہلے فیملی ڈاکٹر (GP) سے ریفرل (referral) لینے کی ضرورت نہیں۔ اگر درد ہفتوں میں کم نہ ہو رہا ہو، بڑھ رہا ہو، یا آپ کو رات کو جگا دے تو اپنے فیملی ڈاکٹر کو دکھائیں یا ماہر ڈاکٹر (specialist) سے معائنے کا کہیں۔

CQ HAND + UPPER LIMB
Dr Kieran Hirpara — Specialist Orthopaedic Surgeon
Suite 2, Level 1, Mater Private Hospital Rockhampton, 31 Ward Street, The Range, QLD 4700
Phone 07 4863 6556 · office@cqupperlimb.com.au · cqupperlimb.com.au

دراصل کیا ہو رہا ہے

ہر انگلی چھوٹی ہڈیوں کی ایک زنجیر ہے۔ بالکل سرے والا جوڑ، جو ناخن کے ذرا پیچھے ہے، وہ جگہ ہے جہاں آخری ہڈی اپنے سے اوپر والی ہڈی سے ملتی ہے۔ دونوں ہڈیوں کے سروں پر ایک چکنی، پھسلنی تہہ چڑھی ہوتی ہے جو انہیں ایک دوسرے پر پھسلنے دیتی ہے۔ اسے ایک قدرتی جھٹکا جذب کرنے والی چیز سمجھیں جو سطح کو چکنا بھی رکھتی ہے۔

آرتھرائٹس میں یہ پھسلنی تہہ گھس کر پتلی ہو جاتی ہے یا ٹوٹ پھوٹ جاتی ہے۔ پھر ہڈیاں ایک دوسرے سے رگڑ کھاتی ہیں، اور جوڑ اس کے جواب میں اپنے کناروں کے گرد اضافی ہڈی بنا لیتا ہے۔ ہڈی کے یہی ابھار وہ سخت گانٹھیں ہیں جو آپ ناخن کے پاس محسوس کر سکتے ہیں، یعنی وہی جن کا ذکر اوپر والے حصے میں کیا گیا ہے۔ رگڑ سے دکھن ہوتی ہے، اور گھسی ہوئی سطحیں اور ابھار مل کر بتاتے ہیں کہ جوڑ کیوں سوجتا ہے، اکڑتا ہے اور آہستہ آہستہ اپنی سیدھ سے ہٹ جاتا ہے۔

جوڑ کو دونوں طرف بافتوں کی چھوٹی پٹیاں بھی تھامے رکھتی ہیں، اور ٹینڈن کے ریشوں کی ایک چپٹی پٹی بھی جو جوڑ کے اوپر سے گزرتی ہے اور جوڑ کے ذرا آگے جڑتی ہے۔ جب آرتھرائٹس جوڑ کو بدلتا ہے تو یہ پٹیاں اور ٹینڈن اپنا توازن کھو سکتے ہیں۔ یہ ایک وجہ ہے کہ انگلی درمیانی جوڑ پر ضرورت سے زیادہ مڑ سکتی ہے جبکہ اس کا سرا نیچے کی طرف مڑ جاتا ہے، اور شکل کی یہ تبدیلی عموماً آرتھرائٹس بڑھنے کے ساتھ پیدا ہوتی ہے۔

کبھی کبھی یہ گھساؤ صرف عام گھساؤ کے بجائے کسی چوٹ کے بعد ہوتا ہے۔ زور کی ضرب، کچلے جانے کی چوٹ، یا میلٹ فنگر جیسی ٹینڈن کی چوٹ جوڑ کی سطحوں کو نقصان پہنچا سکتی ہے۔ پھر جوڑ اس سے پہلے گھس جاتا ہے جتنا ویسے گھستا، اسی لیے درد اور اکڑاؤ کسی چوٹ کے بظاہر ٹھیک ہو جانے کے برسوں بعد ظاہر ہو سکتے ہیں۔

اس جوڑ کا آرتھرائٹس ناخن کے پہلو میں سیال سے بھری ایک چھوٹی گانٹھ بھی بنا سکتا ہے، یعنی وہی میوکس سسٹ جس کا ذکر پہلے ہوا۔ یہ سسٹ خود اسی جوڑ سے نکلتا ہے جس میں جلن (irritation) ہو رہی ہو، اسی لیے سیال نکالنے کے بعد یہ اکثر دوبارہ بن جاتا ہے۔

اچھی خبر یہ ہے کہ یہ جوڑ بھاری گرفت کا بہت کم کام کرتا ہے۔ اس کا کام انگلی کے سرے پر باریک کنٹرول ہے، اسی لیے علاج کا مقصد درد کو کم کرنا اور اس باریک کنٹرول کو کام کرتے رکھنا ہوتا ہے۔

ہم اس کے لیے کیا کر سکتے ہیں

ڈاکٹر کیرن ہرپرا، جو Mater Private Hospital Rockhampton میں بازو اور ہاتھ کے سرجن (upper-limb surgeon) ہیں، آپ کی حالت کے مطابق سب سے کم چیر پھاڑ والے طریقوں سے علاج شروع کرتے ہیں۔ مریضوں کو عام طور پر ان کے فیملی ڈاکٹر (GP) ہمارے کلینک ریفر کرتے ہیں؛ اگر کسی فزیوتھراپسٹ نے آپ کو ہم سے ملنے کا مشورہ دیا ہے، تب بھی میڈیکیئر (Medicare) ری ہیٹ کا اہل ہونے کے لیے آپ کو اپنے فیملی ڈاکٹر سے ریفرل (referral) لینا ہوگا۔ آپ کی پہلی ملاقات پر ہم آپ کی طبی تاریخ لیتے ہیں، آپ کی انگلی کا معائنہ کرتے ہیں اور اگر ضرورت ہو تو ایکسرے یا اسکین کرواتے ہیں۔ چونکہ یہ گھساؤ کا ایک پرانا مسئلہ ہے، اس لیے ہم عام طور پر پہلے آپریشن کے بغیر علاج آزماتے ہیں، اور سرجری پر بات صرف اس وقت کرتے ہیں جب اس سے خاطر خواہ بہتری نہ آئی ہو۔

پہلا قدم اکثر ایک چھوٹا اسپلنٹ (splint، انگلی کو سہارا دینے والی پٹی) ہوتا ہے جو انگلی کے سرے والے جوڑ کو سیدھا رکھتا ہے۔ اسپلنٹ لگانے سے جوڑ کا درد کم ہوتا ہے اور انگلی کو سیدھا ہونے میں مدد ملتی ہے۔ یہ آسان اور محفوظ ہے، اور آپ اسے اپنے معمول کے دن بھر پہن سکتے ہیں۔ ہم عام طور پر اس کے ساتھ سوزش کم کرنے والی دوا دیتے ہیں، یعنی ایسی گولیاں جو سوجن اور درد کو کم کرتی ہیں۔ ہینڈ تھراپی (ہاتھ کی بحالی کے ماہر کا علاج) بھی جلن کم ہونے کے دوران انگلی کے سرے کو باریک کاموں کے لیے کارآمد رکھنے میں مدد کر سکتی ہے۔ مزید کوئی فیصلہ کرنے سے پہلے ان اقدامات کو پورا موقع دیں۔

اگر اس کے بعد بھی درد اور اکڑاؤ آپ کو محدود رکھیں تو سرجری ایک اختیار بن جاتی ہے۔ معیاری آپریشن فیوژن (دو ہڈیوں کو جوڑ کر ایک کر دینا) ہے، جسے آرتھروڈیسس (arthrodesis) بھی کہتے ہیں، جس میں جوڑ کی گھسی ہوئی سطحیں نکال دی جاتی ہیں اور دونوں ہڈیوں کو اس طرح جوڑا جاتا ہے کہ وہ جڑ کر ایک ہو جائیں۔ اس کے بعد جوڑ مڑتا نہیں، لیکن وہ بغیر درد کے اور مستحکم ہوتا ہے، اور انگلی کو ایسی حالت میں جمایا جاتا ہے جو روزمرہ کے کاموں کے لیے اچھی طرح کام کرے۔ فیوژن اپنی سیدھ سے ہٹی ہوئی انگلی کو بھی سیدھا کرتا ہے، اور یہی وہ

CQ HAND + UPPER LIMB
Dr Kieran Hirpara — Specialist Orthopaedic Surgeon
Suite 2, Level 1, Mater Private Hospital Rockhampton, 31 Ward Street, The Range, QLD 4700
Phone 07 4863 6556 · office@cqupperlimb.com.au · cqupperlimb.com.au

علاج ہے جو میوکس سسٹ کو دوبارہ بننے سے روکتا ہے۔ اگر انگلی کے سرے میں کچھ حرکت برقرار رکھنا آپ کے لیے درد کو مکمل طور پر ختم کرنے سے زیادہ اہم ہو تو ایک اور آپریشن بھی ہے جس میں ہڈی کی گانٹھیں تراش دی جاتی ہیں اور جوڑ کو اندر سے صاف کیا جاتا ہے، جبکہ جوڑ حرکت کے قابل رہتا ہے۔ ہم آپ کے ساتھ بات کریں گے کہ کون سا اختیار آپ کی انگلی کے لیے اور آپ اپنے ہاتھ سے جو کام لینا چاہتے ہیں اس کے لیے مناسب ہے، اور آپ کے ساتھ مل کر فیصلہ کریں گے۔

کیا توقع رکھیں

انگلی کے سرے والے جوڑ کا آرتھرائٹس عموماً برسوں میں آہستہ آہستہ بڑھتا ہے۔ درد آتا جاتا رہتا ہے: انگلی استعمال کرنے کے بعد بھڑک اٹھتا ہے، پھر آرام سے دوبارہ کم ہو جاتا ہے۔ علاج کے بغیر جوڑ اکثر مزید اکڑ جاتا ہے اور وقت کے ساتھ انگلی اپنی سیدھ سے مزید ہٹ سکتی ہے۔ کچھ لوگوں کو لگتا ہے کہ جوڑ کے اکڑنے کے ساتھ درد خود ہی کم ہو جاتا ہے، لیکن بہت سے لوگوں میں یہ تکلیف دیتا رہتا ہے، خاص طور پر قمیض کے بٹن بند کرنے یا چابی گھمانے جیسے باریک کاموں میں۔

زیادہ تر لوگوں کو پہلے بیان کیے گئے سادہ اقدامات سے اچھا آرام ملتا ہے: اسپلنٹ، سوزش کم کرنے والی دوا اور ہینڈ تھراپی۔ یہ درد کو کم کرتے ہیں جبکہ آپ روزمرہ کے کاموں کے لیے انگلی استعمال کرتے رہتے ہیں۔ اگر پورا موقع دینے کے بعد بھی ان اقدامات سے فائدہ نہ ہو تو سرجری عموماً درد کو اچھی طرح کم کر دیتی ہے۔ فیوژن کیا ہوا انگلی کے سرے والا جوڑ بغیر درد کے اور مستحکم ہوتا ہے، اور لوگ عموماً اپنے ہاتھ کا معمول کا استعمال دوبارہ شروع کر دیتے ہیں، اگرچہ سرا اب مڑتا نہیں۔ اگر کچھ حرکت برقرار رکھنا آپ کے لیے زیادہ اہم ہو تو جوڑ کی صفائی والا آپریشن انگلی کو مڑنے کے قابل رہنے دیتا ہے، اور اس سے درد میں آرام اچھا ملتا ہے لیکن ہمیشہ مکمل نہیں۔

سرجری کے بعد صحت یابی میں دن نہیں بلکہ ہفتوں سے مہینوں تک کا وقت لگتا ہے۔ شروع میں ہڈیوں کے جڑنے تک انگلی کو ساکن رکھا جاتا ہے، اور جب آپ اپنی گرفت اور باریک کنٹرول دوبارہ بحال کریں گے تو آپ کے ہینڈ تھراپسٹ آپ کی رہنمائی کریں گے۔ زیادہ تر لوگوں کو آخر میں ایسی انگلی ملتی ہے جو دکھن کے بغیر اپنا کام کرتی ہے، اگرچہ اس کا سرا پہلے سے زیادہ سیدھا رہتا ہے۔

چند باتیں صاف صاف بتانا ضروری ہے۔ فیوژن ہمیشہ پہلی کوشش میں نہیں جڑتا، اور کچھ لوگوں کو دھات نکالنے یا فیوژن دوبارہ کرنے کے لیے مزید آپریشن کی ضرورت پڑتی ہے۔ تمباکو نوشی ہڈی کے جڑنے کو سست کرتی ہے، اس لیے سرجری سے پہلے اسے چھوڑ دینا آپ کی انگلی کو اچھی طرح جڑنے کا بہترین موقع دیتا ہے۔ اگر درد ہفتوں میں کم نہ ہو رہا ہو، بڑھ رہا ہو، یا آپ کو رات کو جگا دے تو اپنے فیملی ڈاکٹر کو دکھائیں یا ماہر ڈاکٹر سے معائنے کا کہیں۔

ڈاکٹر کو کب دکھائیں

انگلی کے سرے والے جوڑ کا زیادہ تر آرتھرائٹس آہستہ آہستہ بڑھتا ہے، اس لیے شروع کرنے کے لیے فیملی ڈاکٹر کے پاس معمول کی ملاقات کافی ہے۔ اگر درد ہفتوں میں کم نہ ہو رہا ہو، بڑھ رہا ہو، یا آپ کو رات کو جگا دے تو اپنے فیملی ڈاکٹر کو دکھائیں۔ اگر انگلی کی وجہ سے آپ کام نہ کر سکیں یا قمیض کے بٹن بند کرنے جیسے باریک کام نہ کر سکیں تو بھی یہی کریں۔

کچھ علامات میں جلد علاج کی ضرورت ہوتی ہے۔ اگر آپ کی انگلی گرم، سرخ، سوجی ہوئی اور دردناک ہو جائے، خاص طور پر بخار کے ساتھ، تو اسی دن ہسپتال کی ایمرجنسی جائیں۔ یہ صورت انفیکشن کی طرف اشارہ کرتی ہے، اور اس کے لیے پہلے فیملی ڈاکٹر سے ریفرل لینے کی ضرورت نہیں۔

اگر چوٹ کے بعد جوڑ کے اوپر جلد پھٹ گئی ہو، ہڈی نظر آ رہی ہو، یا انگلی کی شکل واضح طور پر بگڑی ہوئی دکھائی دے تو ہسپتال کی ایمرجنسی جائیں۔ اگر انگلی سفید پڑ جائے، ٹھنڈی ہو جائے، یا اس کا رنگ سفید یا نیلا ہو جائے، یا کسی ضرب کے بعد اچانک اس میں احساس یا حرکت ختم ہو جائے تو بھی یہی کریں۔

بار بار واپس آنے والا میوکس سسٹ، یا اپنی سیدھ سے ہٹتی ہوئی انگلی، ماہر ڈاکٹر سے معائنے کے لائق ہے۔

CQ HAND + UPPER LIMB
Dr Kieran Hirpara — Specialist Orthopaedic Surgeon
Suite 2, Level 1, Mater Private Hospital Rockhampton, 31 Ward Street, The Range, QLD 4700
Phone 07 4863 6556 · office@cqupperlimb.com.au · cqupperlimb.com.au

مزید تفصیل

یہ حصہ آپ کے اپنے علاج کے فیصلوں کے لیے ضروری معلومات سے آگے جاتا ہے۔ انگلی کے سرے والے جوڑ کے آرتھرائٹس کے بارے میں یہ اضافی مطالعہ اس لیے فائدہ مند ہے کہ فیوژن، یعنی معیاری آپریشن جسے عموماً سیدھا سادہ بتایا جاتا ہے، میں پیچیدگیوں کی شرح اس کی شہرت سے زیادہ ہے، اور اس لیے بھی کہ حرکت برقرار رکھنے والا ایک متبادل موجود ہے جس کا ذکر شاذ و نادر ہی ہوتا ہے۔

فیوژن اتنا بے مسئلہ نہیں جتنا سننے میں لگتا ہے

انگلی کے سرے والے جوڑ کے فیوژن کو ایک قابلِ اعتماد آپریشن کے طور پر پیش کیا جاتا ہے، اور درد سے نجات کے لحاظ سے یہ واقعی ہے۔ لیکن اس کی پیچیدگیوں کی تصویر اتنی بے ضرر نہیں۔ **173** مریضوں میں خطرے کے عوامل کا جائزہ یہ بات صاف کہتا ہے: **انگلی کے سرے والے جوڑ (distal interphalangeal joint) کے فیوژن (arthrodesis) سے اکثر پیچیدگیاں پیدا ہوتی ہیں**، اور **جوڑ کے گھسنے والا آرتھرائٹس، دوبارہ فیوژن اور تمباکو نوشی** کو خطرے کے عوامل کے طور پر شناخت کیا گیا [1]۔

اس فہرست میں تمباکو نوشی کا ہونا عمل کرنے کے لائق بات ہے، کیونکہ یہ وہ واحد عامل ہے جو مریض کے اپنے اختیار میں ہے۔ ہڈی کا جڑنا خون کی فراہمی پر منحصر ہے، اور یہ ایک چھوٹا جوڑ ہے جس کے گرد نرم بافتوں کی پتلی تہہ ہے اور جو انگلی کی خون کی فراہمی کے بالکل آخری سرے پر واقع ہے۔

جو امپلانٹ ہڈی کو بہتر جوڑتا ہے وہ ایسے مسائل بھی پیدا کرتا ہے جو سستے طریقوں میں نہیں ہوتے

جوڑنے کے طریقے کی بحث کا جواب غیر معمولی طور پر واضح ہے، اور وہ کسی ایک کی جیت نہیں بلکہ ایک سودا ہے۔ **1,125** مریضوں میں، **بغیر سر والے کمپریشن پیچ (headless compression screws) سے ہڈی جڑنے (union) کی شرح بڑھتی دکھائی دیتی ہے لیکن ان سے ایسی پیچیدگیاں وابستہ ہیں جو دوسرے مستند اور سستے طریقوں میں نہیں دیکھی جاتیں**، اور ہڈی جڑنے کے علاوہ **یہ دکھانے کے لیے ناکافی شواہد ہیں کہ پیچ بہتر ہے** [2]۔

پیچ سے مخصوص پیچیدگیاں جسم کی بناوٹ سے پیدا ہوتی ہیں۔ پیچ انگلی کے سرے کی لمبائی کے محور میں چلتا ہے، اس لیے یہ ناخن کے نیچے کی جلد (nail bed) کے قریب سے گزرتا ہے اور ناخن کی شکل بگاڑ سکتا ہے، اور انگلی کے سرے کی بہت چھوٹی ہڈی (distal phalanx) میں اسے تھامنے کے لیے کافی ہڈی نہیں ہوتی۔ تار سستے ہیں اور ان خاص مسائل سے بچاتے ہیں، جبکہ ان سے ہڈی کا جڑنا تھوڑا کم یقینی ہوتا ہے۔

جہاں صرف ہڈی کا جڑنا ترجیح ہو، دوبارہ فیوژن ہو، یا مریض تمباکو نوشی کرتا ہو، وہاں پیچ کا فائدہ سب سے زیادہ اہم ہے۔ جہاں ہڈی چھوٹی ہو اور ناخن اہم ہو، وہاں یہ اتنا واضح طور پر درست انتخاب نہیں۔

حرکت برقرار رکھنے والا متبادل

فیوژن واحد اختیار نہیں، اور اس کے متبادل پر زیادہ بات نہیں ہوتی۔ جن مریضوں کی بنیادی شکایت پورے جوڑ کا آرتھرائٹس نہیں بلکہ ہڈی کی گانٹھیں اور ان سے ہونے والا درد ہو، ان میں ابھرے ہوئے ہڈی کے ابھار (osteophytes) نکالے جا سکتے ہیں اور جوڑ کو اپنی جگہ برقرار رکھا جا سکتا ہے۔

انگلی کے سرے والے جوڑ کی کھلی کائلیکٹومی (cheilectomy، جوڑ کے کناروں سے بڑھی ہوئی ہڈی کو تراشنا) **کو ان مریضوں میں فیوژن کا محفوظ اور مؤثر متبادل بتایا گیا ہے جنہیں جوڑ کے گھسنے والے آرتھرائٹس کی علامات ہوں اور جو جوڑ کی حرکت برقرار رکھنا چاہتے ہوں**، اور یہ نتیجہ **78** مریضوں پر مبنی ہے [3]۔

یہ اس لیے اہم ہے کہ انگلی کے سرے والا جوڑ گرفت کی طاقت میں کم حصہ ڈالتا ہے لیکن باریک کاموں اور ہاتھ کی ظاہری شکل میں کافی حصہ ڈالتا ہے۔ جس شخص کی علامات کی اصل وجہ خود ہیبرڈن نوڈز (Heberden's nodes، انگلی کے سرے والے جوڑ پر ہڈی کی گانٹھیں) ہوں، اس کے لیے انہیں ہمیشہ کے لیے اکڑے ہوئے انگلی کے سرے سے بدلنا سننے سے کہیں بڑی قربانی ہے، اور درمیان کا ایک راستہ موجود ہے۔

CQ HAND + UPPER LIMB
Dr Kieran Hirpara — Specialist Orthopaedic Surgeon
Suite 2, Level 1, Mater Private Hospital Rockhampton, 31 Ward Street, The Range, QLD 4700
Phone 07 4863 6556 · office@cqupperlimb.com.au · cqupperlimb.com.au

سسٹ جو اکثر اس کے ساتھ ہوتا ہے

اس جوڑ کا آرتھرائٹس اکثر میوکس سسٹ پیدا کرتا ہے، یعنی آرتھرائٹس والے جوڑ سے نکلنے والی سیال سے بھری ایک چھوٹی سوجن، جو عموماً ناخن کے پہلو میں ہوتی ہے۔ چونکہ اس کی وجہ نیچے کا جوڑ ہے، اس لحاظ سے یہ کلائی کے گینگلیئن سسٹ کی طرح برتاؤ کرتا ہے: اس کا سیال نکالنے سے سوجن کا علاج ہوتا ہے، اس کی جڑ کا نہیں۔ اس پر الگ سے بات کی گئی ہے، لیکن یہ تعلق جاننے کے لائق ہے، کیونکہ بار بار لوٹنے والا سسٹ کوئی الگ تھلگ مسئلہ نہیں بلکہ نیچے موجود آرتھرائٹس کی نشانی ہے۔

حوالہ جات

[1] Runkel A, Bonaventura B, Sundermann B, Zajonc H, Eisenhardt S, Leibig N. Risk factors in distal interphalangeal joint arthrodesis in the hand: a retrospective study. J Hand Surg Eur Vol. 2022;47(9):907-14. https://doi.org/10.1177/17531934221111641

[2] Dickson D, Mehta S, Nuttall D, Ng C. A systematic review of distal interphalangeal joint arthrodesis. J Hand Microsurg. 2014;6(2):74-84. https://doi.org/10.1007/s12593-014-0163-1

[3] Lin EA, Papatheodorou LK, Sotereanos DG. Cheilectomy for treatment of symptomatic distal interphalangeal joint osteoarthritis: a review of 78 cases. J Hand Surg Am. 2017;42(11):889-93. https://doi.org/10.1016/j.jhsa.2017.07.006

CQ HAND + UPPER LIMB
Dr Kieran Hirpara — Specialist Orthopaedic Surgeon
Suite 2, Level 1, Mater Private Hospital Rockhampton, 31 Ward Street, The Range, QLD 4700
Phone 07 4863 6556 · office@cqupperlimb.com.au · cqupperlimb.com.au