CQ HAND + UPPER LIMB
SPECIALIST ORTHOPAEDIC SURGEON

PATIENT INFORMATION — IN DEPTH

انگلی کے فریکچر

انگلی کے فریکچر انگلی کی ہڈی (phalanx) کے آر پار یا اس کی لمبائی کے ساتھ ساتھ ہو سکتے ہیں۔

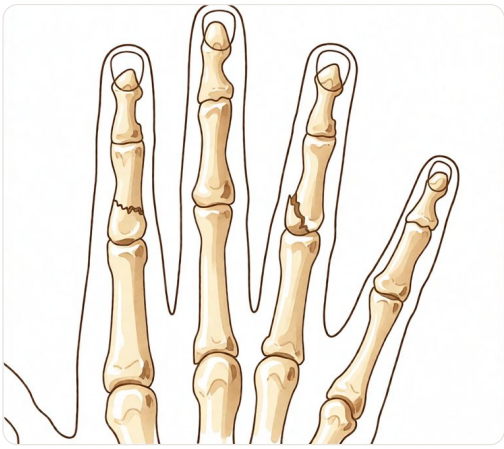

Servier Medical Art / smart.servier.com, CC BY 4.0

اس صفحے کا ترجمہ مشین سے کیا گیا ہے اور ابھی تک کسی ڈاکٹر نے اس کی جانچ نہیں کی۔ **انگریزی نسخہ** ہی مستند ہے۔

آپ کو کیا محسوس ہوتا ہے

ٹوٹی ہوئی انگلی عموماً ایک واضح لمحے میں ہوتی ہے۔ گیند انگلی کے سرے سے زور سے ٹکراتی ہے، آپ ہاتھ کے بل گرتے ہیں، یا انگلی پر سیدھی ضرب لگتی ہے۔ ہو سکتا ہے اسی لمحے آپ کو ٹوٹنے یا چٹخنے کی آواز سنائی دے یا ایسا محسوس ہو۔ درد فوراً شروع ہو جاتا ہے، اور انگلی جلدی سوج جاتی ہے۔ اکثر چند گھنٹوں کے اندر نیل بھی پڑ جاتا ہے۔

زخمی انگلی مڑی ہوئی یا بل کھائی ہوئی نظر آ سکتی ہے، یا ہو سکتا ہے اس میں اتنا درد ہو کہ اسے ہلایا ہی نہ جا سکے۔ ہو سکتا ہے آپ دیکھیں کہ مٹھی بناتے وقت آپ کی انگلیاں اب ایک دوسرے کی سیدھ میں نہیں رہتیں۔ بچوں میں یہی چوٹ اکثر انگلی کی جڑ پر ہوتی ہے، اور سب سے زیادہ چھوٹی انگلی اور انگوٹھا زخمی ہوتے ہیں۔ انگلی کا سرا کچلا جائے تو جلد پھٹ سکتی ہے، اور بعض اوقات ناخن یا اس کے گرد کی جلد پھٹ جاتی ہے۔

پہلے دنوں میں درد سب سے تیز اس وقت ہوتا ہے جب آپ انگلی موڑنے یا کچھ پکڑنے کی کوشش کرتے ہیں۔ قلم پکڑنا، قمیض کے بٹن بند کرنا، یا دروازے کا ہینڈل گھمانا جیسے سادہ کام تکلیف دے سکتے ہیں۔ شروع میں درد اکثر آپ کو رات کو جگا دیتا ہے۔ پہلے دو سے تین ہفتوں میں، جیسے جیسے ہڈی جڑنا شروع کرتی ہے، سوجن اور درد آہستہ آہستہ کم ہو جاتے ہیں۔

چند خطرے کی علامات پر اسی دن عمل کرنا ضروری ہے جس دن وہ ظاہر ہوں، نہ کہ اپنی اگلی ملاقات پر۔ اگر زخمی انگلی یا جوڑ کے اوپر جلد پھٹی ہوئی ہو، اگر ہڈی دکھائی دے رہی ہو، یا اگر انگلی واضح طور پر بگڑی ہوئی شکل میں نظر آئے، تو اسی دن ہسپتال کی ایمرجنسی جائیں۔ یہی بات اس صورت میں بھی لاگو ہوتی ہے اگر چوٹ کے بعد آپ کی انگلی سفید پڑ جائے، ٹھنڈی ہو جائے، بالکل سفید ہو جائے یا نیلی پڑ جائے، یا اگر اس میں اچانک احساس یا حرکت ختم ہو جائے۔ اگر انگلی گرم، سرخ، سوجی ہوئی اور دردناک ہو جائے، خاص طور پر بخار کے ساتھ، تو اس کے لیے بھی اسی دن ایمرجنسی علاج ضروری ہے۔ ان میں سے کسی کے لیے بھی فیملی ڈاکٹر (GP) کے ریفرل (referral) کی ضرورت نہیں۔

اگر درد ہفتوں کے دوران کم نہ ہو رہا ہو، بڑھ رہا ہو، یا آپ کو ہاتھ استعمال کرنے یا کام کرنے سے روک رہا ہو، تو اپنے فیملی ڈاکٹر سے ملیں یا ماہر سے معائنے کی درخواست کریں۔

CQ HAND + UPPER LIMB
Dr Kieran Hirpara — Specialist Orthopaedic Surgeon
Suite 2, Level 1, Mater Private Hospital Rockhampton, 31 Ward Street, The Range, QLD 4700
Phone 07 4863 6556 · office@cqupperlimb.com.au · cqupperlimb.com.au

دراصل کیا ہو رہا ہے

انگلی کا فریکچر آپ کی انگلی کے اندر کی چھوٹی ہڈیوں میں سے کسی ایک کا ٹوٹنا ہے۔ ہر انگلی میں ایسی تین ہڈیاں ہوتی ہیں، اور انگوٹھے میں دو۔ فریکچر عموماً اس وقت ہوتا ہے جب سیدھی ضرب، گرنا، یا کھیل کی چوٹ ہڈی کو اس کی حد سے زیادہ موڑ دے۔ بعض اوقات ایک سے زیادہ انگلیاں ایک ساتھ ٹوٹ جاتی ہیں، اور اسی حادثے میں کلائی یا ہاتھ کی ہڈیاں بھی زخمی ہو سکتی ہیں۔

ٹوٹی ہوئی ہڈی سیدھ میں رہ سکتی ہے یا اپنی جگہ سے ہٹ سکتی ہے۔ جب یہ ہٹتی ہے تو اس ہڈی سے جڑے پٹھے اور ٹینڈن (tendon) ٹوٹے ہوئے ٹکڑوں کو کھینچتے ہیں۔ ٹینڈن وہ ڈوریاں ہیں جو پٹھے کو ہڈی سے جوڑتی ہیں، اور یہ انگلی کی ہڈیوں کے اتنے قریب سے گزرتے ہیں کہ ہڈی ٹوٹتے ہی ٹکڑوں کو کھینچنے لگتے ہیں۔ یہی کھنچاؤ وجہ ہے کہ ٹوٹی ہوئی انگلی مڑی ہوئی یا چھوٹی نظر آ سکتی ہے، اور جب تک ٹکڑے سیدھ میں نہ ہوں وہ عام طرح سے گرفت نہیں کر سکتی یا سیدھی نہیں ہو سکتی۔

آپ کا جسم فوراً فریکچر کی مرمت شروع کر دیتا ہے۔ فریکچر کے اردگرد خون جمع ہو جاتا ہے، اور ہڈی خلا کے آر پار دوبارہ جڑنا شروع کر دیتی ہے، بالکل ایسے جیسے چھنی ہوئی ٹہنی نئی لکڑی سے بھر جاتی ہے۔ مشکل یہ ہے کہ فریکچر کے قریب کی ہر چیز بھی بھرتی ہے۔ خون اور سوجن زخم بھرنے سے بننے والے سخت ریشے (scar tissue) میں بدل جاتے ہیں جو ٹینڈنوں کو ہڈی سے چپکا سکتا ہے۔ چونکہ ٹینڈن ہڈی کے بالکل ساتھ لگے ہوتے ہیں اور ان کے درمیان تقریباً کچھ نہیں ہوتا، اس لیے یہ اکڑاؤ اس وقت بھی ہو سکتا ہے جب فریکچر خود معمولی تھا۔ یہی وجہ ہے کہ جو انگلی اچھی طرح جڑ چکی ہو وہ بھی اکڑی ہوئی رہ سکتی ہے اور آہستہ مڑتی ہے۔

اگر فریکچر انگلی کے کسی جوڑ (knuckle) کی سطح تک جائے تو ہموار پھسلنے والی سطحیں آپس میں ٹھیک نہیں ملتیں، جس سے اپنے الگ مسائل پیدا ہوتے ہیں۔ انگلی کے زیادہ تر فریکچر سرجری کے بغیر ٹھیک ہو جاتے ہیں، لیکن بعض فریکچروں کو، خاص طور پر جو اپنی جگہ سے ہٹے ہوئے یا غیر مستحکم ہوں، جڑنے کے دوران ساکن رہنے کے لیے مدد کی ضرورت ہوتی ہے۔

ہم اس کے لیے کیا کر سکتے ہیں

ڈاکٹر کیرن ہِرپرا، جو Mater Private Hospital Rockhampton میں بازو اور ہاتھ کے سرجن (upper-limb surgeon) ہیں، علاج کو آپ کی مخصوص چوٹ کے مطابق طے کرتے ہیں۔ کچھ ٹوٹی ہوئی انگلیاں آپریشن کے بغیر جڑ جاتی ہیں، اور کچھ کو چوٹ کے بعد جلد سرجری کی ضرورت ہوتی ہے، اس لیے جلد معائنہ اہم ہے۔ مریضوں کو عموماً ان کا فیملی ڈاکٹر ہمارے کلینک میں ریفر کرتا ہے؛ اگر کسی فزیوتھراپسٹ نے آپ کو ہم سے ملنے کا مشورہ دیا ہے، تب بھی میڈیکیئر (Medicare) کی رقم کی واپسی (rebate) کا اہل ہونے کے لیے آپ کو اپنے فیملی ڈاکٹر سے ریفرل لینا ہوگا۔ کلینک میں ہم آپ سے آپ کی تکلیف کی تفصیل پوچھتے ہیں، آپ کے ہاتھ کا معائنہ کرتے ہیں، اور جہاں ضرورت ہو ایکسرے کرواتے ہیں۔ ایکسرے دکھاتے ہیں کہ آیا ہڈی اب بھی سیدھ میں ہے، وہ کتنی ہٹی ہے، اور آیا فریکچر جوڑ کی سطح تک جاتا ہے۔

انگلی کے زیادہ تر فریکچر کا علاج سرجری کے بغیر ہو سکتا ہے۔ اگر ہڈی مستحکم ہو یا اپنی جگہ سے بس تھوڑی سی ہٹی ہو تو ہم جڑنے کے دوران اسے اسپلنٹ یا پلستر سے ساکن رکھتے ہیں۔ ٹوٹی ہوئی انگلی کا اسپلنٹ اکثر ہتھیلی کے پاس والے انگلی کے جوڑ کو مڑا ہوا اور انگلی کے باقی جوڑوں کو سیدھا رکھتا ہے، اور ہو سکتا ہے یہ آپ کی کلائی کو حرکت کے لیے آزاد چھوڑ دے۔ بعض چوٹوں کو اس کے بجائے ہلکے مستقل کھنچاؤ سے تھاما جاتا ہے، جو آپریشن کے بغیر ٹکڑوں کو سیدھ میں رکھتا ہے۔ زخمی انگلی کو ساتھ والی انگلی سے ٹیپ کر دینا اسے سہارا دینے کا ایک اور طریقہ ہے، اور یہ بچوں کے انگلی کے بہت سے فریکچروں میں اچھا کام کرتا ہے۔ جہاں ضرورت ہو ہم دوبارہ تصویری ٹیسٹ (imaging) سے انگلی کی نگرانی کرتے ہیں، اور جب فریکچر برداشت کر سکے تو مرحلہ وار اسے حرکت میں لاتے ہیں۔ جلد حرکت اس لیے اہم ہے کہ جو انگلی بہت دیر تک ساکن رکھی جائے وہ اکڑ جاتی ہے، چاہے ہڈی اچھی طرح جڑ جائے۔

آپریشن شروع ہی سے اس وقت تجویز کیا جاتا ہے جب ہڈی اپنی جگہ سے بہت زیادہ ہٹی ہو، جب وہ اپنی جگہ پر نہ ٹکے، یا جب فریکچر انگلی کے کسی جوڑ تک جائے اور سطحیں آپس میں ٹھیک نہ ملیں۔ بعض صورتوں میں ہمیشہ آپریشن کی ضرورت ہوتی ہے، جیسے ایسا جوڑ جو ایک ساتھ ٹوٹ بھی گیا ہو اور اپنی جگہ سے نکل بھی گیا ہو، یا بچے میں ناخن کے قریب ایسا فریکچر جس میں ناخن کے نیچے کی جلد پھٹی ہوئی ہو۔ آپ کی اپنی ضروریات بھی اہم ہیں: جس کاریگر (tradie) کو مضبوط گرفت چاہیے وہ ہلکا کام کرنے والے شخص سے مختلف انتخاب کر سکتا ہے۔ آپریشن کا مقصد ٹکڑوں کو صحیح حالت میں تھامے رکھنا ہے تاکہ جڑنے کے دوران انگلی حرکت کر سکے۔ ہم آپ کے ساتھ مختلف راستوں پر

CQ HAND + UPPER LIMB
Dr Kieran Hirpara — Specialist Orthopaedic Surgeon
Suite 2, Level 1, Mater Private Hospital Rockhampton, 31 Ward Street, The Range, QLD 4700
Phone 07 4863 6556 · office@cqupperlimb.com.au · cqupperlimb.com.au

تفصیل سے بات کریں گے، جس میں یہ بھی شامل ہے کہ ہر راستے کا درد، اکڑاؤ، اور آپ کی انگلی کی آخری شکل اور طاقت پر کیا اثر ہو گا، اور ہم آپ کے ساتھ مل کر فیصلہ کریں گے۔

آپ جو بھی راستہ اختیار کریں، پہلے ہفتے ملتے جلتے ہوتے ہیں۔ سوجن کم ہونے تک درد کی دوا آپ کو آرام میں رکھتی ہے۔ ہڈی کے جڑنے کے دوران آپ انگلی کو ٹکر اور زور سے بچاتے ہیں۔ ہینڈ تھراپی (ہاتھ کی بحالی) آپ کی چوٹ کے لحاظ سے صحیح مرحلے پر شروع ہوتی ہے، ایسی ورزشوں کے ساتھ جو جڑتی ہوئی ہڈی کو چھیڑے بغیر انگلی کا مڑنا اور سیدھا ہونا بحال کرتی ہیں۔

کیا توقع رکھیں

زیادہ تر ٹوٹی ہوئی انگلیاں اچھی طرح ٹھیک ہو جاتی ہیں، لیکن انگلی کو معمول کے مطابق محسوس ہونے میں اکثر ہڈی کے جڑنے سے زیادہ وقت لگتا ہے۔ بہت سے فریکچر 4 ہفتوں کے اندر جڑ جاتے ہیں، اور زیادہ تر 5 سے 9 ہفتوں کے درمیان ٹھیک ہو جاتے ہیں۔ جڑنے کا اوسط وقت تقریباً 6 ہفتے ہے۔ ان ہفتوں کے دوران انگلی اسپلنٹ یا پلستر میں محفوظ رہتی ہے، اور درد اور سوجن بتدریج کم ہوتے جاتے ہیں۔ جب فریکچر برداشت کر سکے تو حرکت مرحلہ وار واپس آتی ہے۔

آپ کتنا کام واپس حاصل کرتے ہیں، یہ خود فریکچر پر منحصر ہے۔ انگلی کی چھوٹی ہڈیوں کے فریکچر عموماً اچھی طرح ٹھیک ہوتے ہیں، اور زیادہ تر لوگ نو ہفتوں تک اچھی کارکردگی واپس حاصل کر لیتے ہیں۔ بعض صورتیں زیادہ مشکل ہوتی ہیں: انگلی کے جوڑوں کے قریب کے فریکچر، کئی ٹکڑوں والے فریکچر، اور ایسے فریکچر جن کے اردگرد جلد بری طرح زخمی ہو، انگلی کو آپ کی خواہش سے زیادہ اکڑا ہوا یا کمزور چھوڑ سکتے ہیں۔ علاج کے بعد اکڑاؤ سب سے عام رکاوٹ ہے، اور یہ اس وقت بھی ہو سکتا ہے جب ہڈی بالکل ٹھیک جڑ گئی ہو۔ اسی لیے جہاں بھی محفوظ ہو آپ کی انگلی کو جلد حرکت دی جاتی ہے، اور اسی لیے ہینڈ تھراپی اتنی اہم ہے۔

راستے میں چند چیزیں غلط ہو سکتی ہیں۔ بعض اوقات ہڈی دیر سے جڑتی ہے یا بالکل نہیں جڑتی۔ بعض اوقات یہ غلط حالت میں جڑ جاتی ہے، جس سے انگلی کا مڑنا اور سیدھا ہونا محدود ہو سکتا ہے۔ اگر انگلی کے کسی جوڑ کے قریب کا فریکچر سیدھ سے ہٹ کر جڑ جائے تو اس جوڑ کا مڑنا اور سیدھا ہونا کم ہو سکتا ہے۔ انہی مسائل کی وجہ سے آپ کے سرجن جڑنے کے دوران ایکسرے سے انگلی کو چیک کرتے ہیں، اور اسی لیے اسپلنٹ یا پلستر کی ہدایات پر عمل کرنا اہم ہے۔

آپریشن کے بعد ہڈی کو پنوں، پیچوں یا ایک چھوٹی پلیٹ سے اپنی جگہ پر تھاما جاتا ہے تاکہ انگلی جلد حرکت شروع کر سکے۔ زیادہ تر لوگ اچھی حرکت اور گرفت کی طاقت واپس حاصل کر لیتے ہیں، اور بہت سے لوگ، جتنا انگلی اجازت دے، اپنے معمول کے کام اور سرگرمیوں کی طرف لوٹ جاتے ہیں۔ آپریشن کے بعد ہینڈ تھراپی Extend Rehabilitation میں Ruby Doolan کے ساتھ ہوتی ہے۔ روبی آپ کی ورزشوں کی رہنمائی کرتی ہیں اور اس دوران جس اسپلنٹ کی بھی ضرورت ہو اسے بناتی ہیں۔

اگر درد یا اکڑاؤ ہفتوں کے دوران کم نہ ہو رہا ہو، بڑھ رہا ہو، یا آپ کو کام کرنے یا ہاتھ استعمال کرنے سے روک رہا ہو، تو اپنے فیملی ڈاکٹر سے ملیں یا ماہر سے معائنے کی درخواست کریں۔

ڈاکٹر کو کب دکھائیں

اگر آپ کی انگلی واضح طور پر مڑی ہوئی یا بل کھائی ہوئی نظر آئے، اگر چوٹ کے اوپر جلد پھٹی ہوئی ہو، اگر ہڈی دکھائی دے رہی ہو، اگر انگلی سفید پڑ جائے، ٹھنڈی ہو جائے، بالکل سفید ہو جائے یا نیلی پڑ جائے، یا اگر اس میں اچانک احساس یا حرکت ختم ہو جائے، تو فوری طبی مدد حاصل کریں۔ جو انگلی گرم، سرخ، سوجی ہوئی اور دردناک ہو جائے، خاص طور پر بخار کے ساتھ، اس کے لیے بھی اسی دن ایمرجنسی علاج ضروری ہے۔ ان میں سے کسی کے لیے بھی آپ کو فیملی ڈاکٹر کے ریفرل کی ضرورت نہیں۔ اگر آپ کلینک سے رابطہ نہ کر سکیں تو اپنے قریب ترین ہسپتال کی ایمرجنسی جائیں۔

اگر درد ہفتوں کے دوران کم نہ ہو رہا ہو، اگر بڑھ رہا ہو، یا اگر ہڈی کے جڑنے کے دوران سوجن، حرکت یا گرفت ہفتہ بہ ہفتہ بہتر نہ ہو رہی ہو، تو اپنے فیملی ڈاکٹر سے ملیں یا ماہر سے معائنے کی درخواست کریں۔ انگلی کی بعض چوٹیں شروع میں معمولی لگتی ہیں لیکن پھر بھی ان کا

CQ HAND + UPPER LIMB
Dr Kieran Hirpara — Specialist Orthopaedic Surgeon
Suite 2, Level 1, Mater Private Hospital Rockhampton, 31 Ward Street, The Range, QLD 4700
Phone 07 4863 6556 · office@cqupperlimb.com.au · cqupperlimb.com.au

مناسب معائنہ ضروری ہے، اس لیے بہتر ہے کہ ہر وہ انگلی جس میں درد ہو، سوجن ہو یا جو معمول کے مطابق حرکت نہ کر رہی ہو، انتظار کرنے کے بجائے چیک کروا لی جائے۔

مزید تفصیل

یہ حصہ اس سے آگے جاتا ہے جتنا آپ کو اپنے علاج کے فیصلوں کے لیے ضروری ہے۔ انگلی کے فریکچر کے بارے میں یہ اضافی مطالعہ دو ایسے نتائج کی وجہ سے پڑھنے کے لائق ہے جو عام طریقۂ کار کے خلاف جاتے ہیں: انگلی کے سرے کے کھلے فریکچر میں احتیاطی اینٹی بائیوٹکس (prophylactic antibiotics) مددگار نظر نہیں آتیں، اور انگلی کے درمیانی جوڑ کے مشکل فریکچر کے لیے ہڈی کو تھامنے (fixation) کا کوئی بھی طریقہ دوسروں سے بہتر ثابت نہیں ہوا۔

انگلی کے سرے کے کھلے فریکچر میں اینٹی بائیوٹکس انفیکشن کم نہیں کرتیں

انگلی کی آخری ہڈی (distal phalanx) کے کھلے فریکچر میں، یعنی جب زخم سے ہڈی باہر نظر آ رہی ہو، جو عموماً کچلے جانے کے بعد ہوتا ہے، معمول کے طور پر احتیاطی اینٹی بائیوٹکس دی جاتی ہیں، اس عمومی اصول کی بنیاد پر کہ کھلے فریکچر میں ان کی ضرورت ہوتی ہے۔

یہاں شواہد اس کی تائید نہیں کرتے۔ کل **353** مریضوں میں، نتائج انگلی کی آخری ہڈی کے کھلے فریکچر کے بعد **سطحی انفیکشن کی شرح پر احتیاطی اینٹی بائیوٹکس کا کوئی اثر ظاہر کرنے میں ناکام رہے**، اور مصنفین اس نتیجے پر پہنچے کہ توجہ **احتیاطی اینٹی بائیوٹکس دینے کے بجائے زخم کی بروقت دھلائی (irrigation) اور مردہ یا آلودہ ٹشو نکالنے (debridement)** پر ہونی چاہیے [1]۔

فرق زخم کو صاف کرنے اور اس کا دوا سے علاج کرنے کے درمیان ہے۔ آلودگی کو ہاتھ سے (میکانیکی طور پر) صاف کرنا ہی انفیکشن کو کم کرتا ہے؛ اس صورتحال میں یہ ثابت نہیں ہوا کہ اینٹی بائیوٹکس اس فائدے میں کوئی اضافہ کرتی ہیں۔ غیر ضروری اینٹی بائیوٹکس کے استعمال کے نقصانات اور اخراجات کو دیکھتے ہوئے، یہ جاننا مفید ہے کہ زخم کی مکمل صفائی کے بعد انہیں نہ دینا غفلت نہیں بلکہ شواہد پر مبنی فیصلہ ہے۔

درمیانی جوڑ کے فریکچر اور جوڑ کے نکل جانے میں کوئی طریقہ برتر نہیں

انگلی کے درمیانی جوڑ (proximal interphalangeal joint) پر فریکچر کے ساتھ جوڑ کا اپنی جگہ سے نکل جانا (fracture-dislocation) ہاتھ کی نسبتاً مشکل چوٹوں میں سے ہے: ایک چھوٹا جوڑ جس کی سطح ٹوٹی ہوئی ہو، اور جسے اپنی جگہ پر واپس بٹھانا بھی ہو اور حرکت کے دوران اپنی جگہ پر رکھنا بھی ہو۔

کل **735** مریضوں میں، یہ موازنہ اسی لیے سبق آموز ہے کہ یہ مختلف طریقوں میں واضح فرق نہیں کر پاتا: **جلد کے ذریعے تار یا پن ڈال کر ہڈی کو تھامنے (percutaneous fixation) سے آپریشن کے بعد حرکت کی حد سب سے زیادہ رہی، جوڑ کو پوری طرح سیدھا ہونے سے روکنے والی پن (extension-block pinning) سے گرفت کی طاقت سب سے زیادہ رہی، اور کسی بھی علاج کے طریقے یا فریکچر کی قسم نے مستقل طور پر دوسرے سے بہتر نتائج نہیں دیے** [2]۔

جہاں جوڑ کی نصف سے زیادہ سطح متاثر ہو، وہاں ایک تعمیرِ نو کا طریقہ یہ ہے کہ سطح کو ہیمیٹ (hamate) ہڈی سے لیے گئے گرافٹ (graft، جسم کے ایک حصے سے لے کر دوسری جگہ لگایا گیا ٹکڑا) سے دوبارہ بنایا جائے۔ کل **235** مریضوں میں، ہیمی ہیمیٹ آرتھروپلاسٹی (hemi-hamate arthroplasty، ہیمیٹ ہڈی کے ٹکڑے سے جوڑ کی سطح دوبارہ بنانا) قابلِ اعتماد اور مؤثر پائی گئی، جس سے علامات میں آرام آیا اور کام کرنے کی صلاحیت بحال ہوئی [3]۔

اکڑاؤ اصل دشمن کیوں ہے

ان چوٹوں کے مشکل ہونے کی وجہ یہ نہیں کہ ہڈی جڑتی نہیں، انگلی کے فریکچر آسانی سے جڑ جاتے ہیں۔ وجہ یہ ہے کہ انگلی اکڑ جاتی ہے۔

انگلی کو موڑنے والے (flexor) اور سیدھا کرنے والے (extensor) ٹینڈن ہڈی سے بالکل لگ کر چلتے ہیں اور ان کے درمیان بہت کم نرم ٹشو ہوتا ہے، اس لیے فریکچر کے گرد جمع خون اور سوجن زخم بھرنے سے بننے والے سخت ریشے (scar tissue) میں بدل جاتے ہیں جو

CQ HAND + UPPER LIMB
Dr Kieran Hirpara — Specialist Orthopaedic Surgeon
Suite 2, Level 1, Mater Private Hospital Rockhampton, 31 Ward Street, The Range, QLD 4700
Phone 07 4863 6556 · office@cqupperlimb.com.au · cqupperlimb.com.au

ٹینڈنوں کو ہڈی سے باندھ دیتا ہے۔ یہ عمل چند ہفتوں کے اندر کافی آگے بڑھ چکا ہوتا ہے، اور ایک بار قائم ہو جائے تو اسے واپس پلٹنا مشکل ہوتا ہے۔

یہی وجہ ہے کہ جہاں بھی فریکچر اتنا مستحکم ہو کہ اس کی اجازت دے، انگلی کے فریکچر کو جلد حرکت دی جاتی ہے، اور یہی وجہ ہے کہ ہڈی کو تھامنے کا طریقہ صرف اس بنیاد پر نہیں چنا جاتا کہ وہ ہڈی کو کتنی سختی سے تھامتا ہے، بلکہ جزوی طور پر اس بنیاد پر بھی کہ آیا وہ حرکت کی اجازت دیتا ہے۔ اسی سے اس بظاہر متضاد صورتحال کی بھی وضاحت ہوتی ہے کہ ایکسرے پر فریکچر بالکل ٹھیک جڑا ہوا ہو اور پھر بھی انگلی نہ مڑے: مسئلہ کبھی ہڈی تھا ہی نہیں۔

حوالہ جات

[1] Metcalfe D, Aquilina AL, Hedley HM. Prophylactic antibiotics in open distal phalanx fractures: systematic review and meta-analysis. J Hand Surg Eur Vol. 2015;41(4):423-30. https://doi.org/10.1177/1753193415601055

[2] Demino C, Yates M, Fowler JR. Surgical management of proximal interphalangeal joint fracture-dislocations: a systematic review. Hand (N Y). 2019;16(4):453-60. https://doi.org/10.1177/1558944719873152

[3] Faulkner H, Graham DJ, Hile M, Lawson RD, Sivakumar BS. Hemi-hamate arthroplasty for base of middle phalanx fracture: a systematic review. Hand (N Y). 2021;18(2):300-6. https://doi.org/10.1177/15589447211014623

CQ HAND + UPPER LIMB
Dr Kieran Hirpara — Specialist Orthopaedic Surgeon
Suite 2, Level 1, Mater Private Hospital Rockhampton, 31 Ward Street, The Range, QLD 4700
Phone 07 4863 6556 · office@cqupperlimb.com.au · cqupperlimb.com.au