PATIENT INFORMATION — IN DEPTH

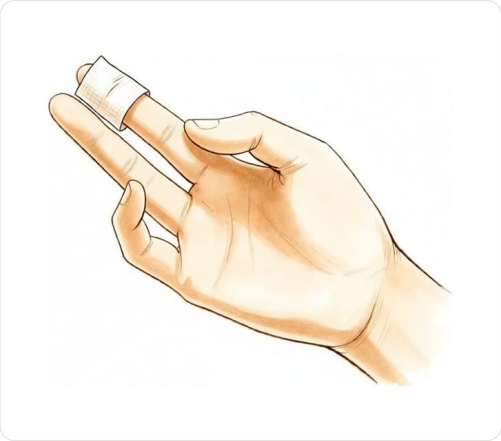

انگلی کے سرے کی چوٹیں

میلٹ فنگر (انگلی کا سرا نیچے لٹک جانا): انگلی کا سرا اس لیے نیچے لٹک جاتا ہے کہ انگلی کے آخر میں اسے سیدھا کرنے والا ٹینڈن (extensor tendon) پھٹ گیا ہے یا ہڈی کا ایک چھوٹا ٹکڑا ساتھ کھینچ کر الگ کر چکا ہے۔

4.0 Kieran Hirpara

اس صفحے کا ترجمہ مشین سے کیا گیا ہے اور ابھی تک کسی ڈاکٹر نے اس کی جانچ نہیں کی۔ **انگریزی نسخہ** ہی مستند ہے۔

آپ کو کیا محسوس ہوتا ہے

انگلی کے سرے کی چوٹ میں درد عموماً بالکل انگلی کے آخر میں ہوتا ہے، جہاں جلد، ناخن اور ہڈی ایک دوسرے کے بہت قریب ہوتے ہیں۔ درد اکثر تیز یا دھڑکن کی طرح ٹیس مارنے والا ہوتا ہے، اور جب انگلی کسی چیز سے ٹکراتی ہے، آپ کوئی چیز پکڑتے ہیں، یا سرے پر دباؤ ڈالتے ہیں تو یہ عموماً بھڑک اٹھتا ہے۔ ٹائپ کرنا، کپڑوں کے بٹن بند کرنا، سکے اٹھانا اور چابی گھمانا، یہ سب مشکل ہو سکتے ہیں کیونکہ سارا بوجھ انگلی کے سرے پر پڑتا ہے۔

انگلی سُن یا کمزور محسوس ہو سکتی ہے، یا دونوں۔ ہو سکتا ہے آپ محسوس کریں کہ سرا بے ڈھنگا سا ہو گیا ہے، یا آپ چیزوں کی سطح کی بناوٹ پہلے کی طرح محسوس نہیں کر پاتے۔ ناخن کے آس پاس سوجن اور چھونے پر درد عام ہے، اور خود ناخن کو بھی نقصان پہنچ سکتا ہے۔ شروع کے دنوں میں درد کی وجہ سے اکثر لوگوں کی رات کو آنکھ کھل جاتی ہے، اور ہاتھ استعمال کرنے کے بعد درد زیادہ ہو سکتا ہے۔

کچھ لوگ محسوس کرتے ہیں کہ زخم بھر جانے کے بہت بعد تک بھی ان کی انگلی کا سرا ٹھنڈ پر ردعمل دکھاتا ہے۔ ٹھنڈی ہوا، ٹھنڈا پانی یا سرد دن سرے میں دکھن پیدا کر سکتا ہے یا اسے حد سے زیادہ حساس بنا سکتا ہے۔ یہ عموماً وقت کے ساتھ بہتر ہو جاتا ہے۔

اگر انگلی کا کوئی حصہ کٹ گیا ہو تو فوراً ہسپتال کی ایمرجنسی جائیں اور کٹا ہوا حصہ اپنے ساتھ لے جائیں۔ اسے نم جالی دار پٹی (gauze) یا نم صاف کپڑے میں لپیٹیں، ایک بند پلاسٹک کے تھیلے میں رکھیں، اور اس تھیلے کو برف پر یا برف والے پانی میں رکھیں۔ کٹے ہوئے حصے کو ہرگز براہ راست برف پر نہ رکھیں۔

اگر انگلی گرم، سرخ، سوجی ہوئی اور دردناک ہو جائے، خاص طور پر بخار کے ساتھ، تو اسی دن ہسپتال کی ایمرجنسی جائیں۔ یہی بات اس صورت میں بھی لاگو ہوتی ہے اگر فریکچر (ہڈی کا ٹوٹنا) یا جوڑ کے اوپر جلد پھٹ گئی ہو، اگر ہڈی نظر آ رہی ہو، یا اگر انگلی کی شکل واضح طور پر بگڑی ہوئی دکھائی دے۔ اگر انگلی سفید پڑ جائے، ٹھنڈی ہو جائے، یا اس کا رنگ سفید یا نیلا ہو جائے، یا چوٹ کے بعد اچانک اس میں حس یا حرکت ختم ہو جائے، تو اسے بھی اسی دن ایمرجنسی میں دیکھ بھال کی ضرورت ہے۔

اگر علامات ٹھیک نہیں ہو رہیں، ہفتوں کے دوران بگڑتی جا رہی ہیں، رات کو آپ کو جگا دیتی ہیں، یا آپ کو کام کرنے یا ہاتھ استعمال کرنے سے روکتی ہیں، تو اپنے فیملی ڈاکٹر (GP) سے ملیں یا کسی ماہر ڈاکٹر (specialist) سے معائنے کی درخواست کریں۔

CQ HAND + UPPER LIMB
Dr Kieran Hirpara — Specialist Orthopaedic Surgeon
Suite 2, Level 1, Mater Private Hospital Rockhampton, 31 Ward Street, The Range, QLD 4700
Phone 07 4863 6556 · office@cqupperlimb.com.au · cqupperlimb.com.au

دراصل کیا ہو رہا ہے

انگلی کے سرے کی چوٹ انگلی کے بالکل آخری حصے کو پہنچنے والا نقصان ہے، جہاں جلد، ناخن، ہڈی اور اعصاب کے سرے ایک دوسرے کے ساتھ ٹھنسے ہوئے ہوتے ہیں۔ انگلی کا سرا ہاتھ کے سب سے زیادہ کام کرنے والے حصوں میں سے ایک ہے۔ یہی وہ سطح ہے جس سے آپ تقریباً ہر چیز کو محسوس کرتے، پکڑتے اور سنبھالتے ہیں، اس لیے وہاں چھوٹی سی چوٹ بھی واضح طور پر محسوس ہوتی ہے۔

ہر انگلی کے سرے میں ہڈی کا ایک چھوٹا ٹکڑا، وہ تہہ جس سے ناخن اگتا ہے (nail bed)، اور اعصاب کا ایک گھنا جال ہوتا ہے جو چھونے اور درجہ حرارت کی خبر دیتا ہے۔ جب کوئی چیز انگلی کے سرے کو کچل دے، کاٹ دے یا اسے دبا کر پھنسا لے، تو ان میں سے کسی بھی حصے کو ایک ساتھ نقصان پہنچ سکتا ہے۔ یہی وجہ ہے کہ جن علامات کے بارے میں آپ نے ابھی پڑھا وہ عموماً ایک ساتھ ظاہر ہوتی ہیں: وہاں درد جہاں سب کچھ ایک دوسرے کے قریب ہے، زخمی اعصاب کی وجہ سے سُن پن، اور ناخن کے آس پاس سوجن۔

ناخن کی تہہ اپنے چھوٹے سائز سے کہیں زیادہ اہم ہے۔ یہ ناخن کے سخت حصے کے نیچے ٹشو کی ایک پتلی تہہ ہے، کچھ ویسی ہی جیسی وہ کیاری جس میں پودا اگتا ہے۔ اگر یہ کٹ جائے اور ناہموار رہ جائے، یا اپنی جگہ سے کھسکی ہوئی ہڈی کے کسی ٹکڑے کے اوپر بھر جائے، تو بعد میں اگنے والا ناخن پھٹا ہوا، ابھری ہوئی لکیروں والا یا مڑا ہوا ہو سکتا ہے۔ یہی وجہ ہے کہ جب ناخن کی تہہ متاثر ہو تو معمولی نظر آنے والی چوٹ کو بھی سنجیدگی سے لیا جاتا ہے۔

اگر سرا جزوی یا مکمل طور پر کٹ گیا ہو، تو چوٹ میں جلد، ہڈی اور وہ ننھی خون کی نالیاں شامل ہوتی ہیں جو اسے خون پہنچاتی ہیں۔ ہر حصہ کس حد تک متاثر ہے، اسی سے طے ہوتا ہے کہ کیا کیا جا سکتا ہے، ایسی پٹیوں سے لے کر جو انگلی کو اس کے اپنے کناروں سے اندر کی طرف بھرنے دیتی ہیں، کٹے ہوئے حصے کو دوبارہ جوڑنے تک۔ صحیح حالات میں انگلی کے سرے میں خود کو بھرنے کی حقیقی صلاحیت بھی ہوتی ہے، اسی لیے علاج کو اتنا سادہ رکھا جاتا ہے جتنا چوٹ اجازت دے۔

بچوں میں انگلی کے سرے کی چوٹیں اکثر لگتی ہیں، زیادہ تر گھر پر دروازے یا کھڑکی میں، اور ان میں سے زیادہ تر سے بچا جا سکتا ہے۔

ہم اس کے لیے کیا کر سکتے ہیں

ڈاکٹر کیرن ہِرپرا، جو Mater Private Hospital Rockhampton میں بازو اور ہاتھ کے سرجن (upper-limb surgeon) ہیں، علاج کو آپ کی مخصوص چوٹ کے مطابق طے کرتے ہیں۔ انگلی کے سرے کی کچھ چوٹیں آپریشن کے بغیر ٹھیک ہو جاتی ہیں، اور کچھ کو جلد سرجری کی ضرورت ہوتی ہے، اس لیے جلد معائنہ اہم ہے۔ مریضوں کو عموماً ان کا فیملی ڈاکٹر (GP) ہمارے کلینک میں ریفر کرتا ہے؛ اگر کسی فزیوتھراپسٹ نے آپ کو ہم سے ملنے کا مشورہ دیا ہے، تب بھی میڈیکیئر (Medicare) کی رقم کی واپسی (rebate) کا اہل ہونے کے لیے آپ کو اپنے فیملی ڈاکٹر سے ریفرل (referral) لینا ہوگا۔ کلینک میں ہم آپ سے چوٹ کی تفصیل پوچھتے ہیں، انگلی کا معائنہ کرتے ہیں، اور جہاں ضرورت ہو وہاں ایکسرے یا اسکین کا انتظام کرتے ہیں۔

انگلی کے سرے کی بہت سی چوٹوں کا علاج سرجری کے بغیر کیا جاتا ہے۔ ایسی پٹیاں جو زخم کو نم اور محفوظ رکھتی ہیں، سرے کو اس کے اپنے کناروں سے اندر کی طرف بھرنے دیتی ہیں، اور یہ طریقہ اس وقت بھی کام کر سکتا ہے جب ہڈی کا کوئی چھوٹا ٹکڑا نظر آ رہا ہو۔ صحیح حالات میں انگلی کے سرے میں اپنی شکل اور حس کو دوبارہ بنانے کی حقیقی صلاحیت ہوتی ہے۔ ایسی پٹی جس میں سے ہوا اور نمی گزر سکے، بدلتے وقت عموماً زیادہ آرام دہ ہوتی ہے، خاص طور پر شروع میں، اور اس کے ساتھ زخم بھرنے کا وقت بھی بہتر نظر آتا ہے۔ کچھ پٹیوں کی وجہ سے ہسپتال میں رہنے یا آپریشن تھیٹر جانے کی ضرورت نہیں پڑتی۔ اس راستے کی بنیادی قیمت وقت ہے، اور ساتھ میں باقاعدگی سے پٹی بدلنا، لیکن یہ بوجھ عارضی ہے۔ زخم بند ہو جانے کے بعد ہینڈ تھراپی (ہاتھ کی بحالی کا علاج) حرکت دوبارہ بحال کرنے اور انگلی کو پھر سے کام کے قابل بنانے میں آپ کی مدد کرتی ہے۔

سرجری پر اس وقت غور کیا جاتا ہے جب خود چوٹ اس کا تقاضا کرے، صرف اس وقت نہیں جب پٹیاں ناکام ہو جائیں۔ اگر انگلی کا کچھ حصہ کٹ گیا ہو تو ہم اسے دوبارہ جوڑ سکتے ہیں، جس سے ظاہری شکل اور کام دونوں بحال ہوتے ہیں۔ جہاں سرے کو نئی جلد سے ڈھانپنے کی ضرورت ہو، وہاں ٹشو منتقل کر کے لانے کے کئی طریقے ہیں، جن کا انتخاب اس بات سے ہوتا ہے کہ نقصان کہاں ہے اور کیا چیز کھلی

CQ HAND + UPPER LIMB
Dr Kieran Hirpara — Specialist Orthopaedic Surgeon
Suite 2, Level 1, Mater Private Hospital Rockhampton, 31 Ward Street, The Range, QLD 4700
Phone 07 4863 6556 · office@cqupperlimb.com.au · cqupperlimb.com.au

ہے۔ اگر ناخن کی تہہ کٹ گئی ہو تو ہم اس کی احتیاط سے مرمت کرتے ہیں، کیونکہ ناہموار تہہ سے اگنے والا ناخن آخر کار پھٹا ہوا، ابھری ہوئی لکیروں والا یا مڑا ہوا ہو سکتا ہے۔ اس آپریشن کا اپنا الگ صفحہ ہے، اور اس کے بعد کیا توقع رکھیں، یہ اگلے حصے میں بیان کیا گیا ہے۔

کیا توقع رکھیں

انگلی کے سرے کی زیادہ تر چوٹیں صحیح طریقے سے علاج کیے جانے پر اچھی طرح ٹھیک ہو جاتی ہیں۔ انگلی کے سرے میں خود کو بھرنے کی حقیقی صلاحیت ہوتی ہے، اور جلد، ناخن کی تہہ اور اعصاب کے محتاط علاج سے عموماً آپ کو ایسا انگلی کا سرا مل سکتا ہے جو دیکھنے میں بھی اچھا ہو اور اچھا کام بھی کرے۔ بہت سی چوٹیں آپریشن کے بغیر بھر جاتی ہیں، اور اس راستے کی بنیادی قیمت وقت اور باقاعدگی سے پٹی بدلنا ہے، کوئی مستقل نقصان نہیں۔ زخم بند ہو جانے کے بعد ہینڈ تھراپی حرکت دوبارہ بحال کرنے اور انگلی کو پھر سے کام کے قابل بنانے میں آپ کی مدد کرتی ہے۔

صحت یابی یک دم نہیں بلکہ آہستہ آہستہ ہوتی ہے۔ سرے کی حس اکثر آہستہ آہستہ واپس آتی ہے، اور ہو سکتا ہے یہ بالکل پہلے جیسی محسوس نہ ہو۔ کچھ لوگ محسوس کرتے ہیں کہ زخم بھر جانے کے بہت بعد تک بھی ان کی انگلی کا سرا ٹھنڈ پر ردعمل دکھاتا ہے، اور یہ عموماً وقت کے ساتھ بہتر ہو جاتا ہے۔ سُن پن، چھونے پر درد اور ناخن میں تبدیلیوں کو ٹھیک ہونے میں بھی ہفتوں سے مہینوں تک لگ سکتے ہیں۔ اگر انگلی کا کچھ حصہ دوبارہ جوڑا گیا ہو، تو ہو سکتا ہے انگلی بالکل ویسی محسوس نہ ہو یا ویسا کام نہ کرے جیسی چوٹ سے پہلے تھی، لیکن پھر بھی یہ آپ کو کارآمد کام، اچھی ظاہری شکل، اور کام اور روزمرہ سرگرمیوں کی طرف واپسی دے سکتی ہے۔

اگر انگلی کے سرے کی چوٹ کا علاج نہ کیا جائے، یا ناخن کی تہہ کی احتیاط سے مرمت نہ کی جائے، تو مسائل ٹھیک ہونے کے بجائے عموماً برقرار رہتے ہیں۔ ناہموار تہہ سے اگنے والا ناخن پھٹا ہوا، ابھری ہوئی لکیروں والا یا مڑا ہوا ہی رہ سکتا ہے۔ اعصاب کے جس نقصان کا علاج نہ کیا جائے، وہ دیرپا سُن پن یا مسلسل درد چھوڑ سکتا ہے۔ کچھ لوگوں کو زخم بھرنے کے بعد انگلی کے سرے میں طویل مدتی درد رہتا ہے، اور جن لوگوں کی انگلی کا کچھ حصہ نکال دیا جاتا ہے، ان میں سے تقریباً ہر تین میں سے ایک طویل مدتی اعصابی درد بتاتا ہے۔ ان چوٹوں کے بعد انفیکشن کم ہوتا ہے، 2.5 فیصد، لیکن اگر انگلی گرم، سرخ، سوجی ہوئی اور دردناک ہو جائے، خاص طور پر بخار کے ساتھ، تو اسی دن ہسپتال کی ایمرجنسی جائیں۔

صحت یاب ہوتے وقت خطرے کی علامات پر نظر رکھیں۔ اگر انگلی سفید پڑ جائے، ٹھنڈی ہو جائے، یا اس کا رنگ سفید یا نیلا ہو جائے، یا چوٹ کے بعد اچانک اس میں حس یا حرکت ختم ہو جائے، تو اسی دن ہسپتال کی ایمرجنسی جائیں۔ اگر علامات ٹھیک نہیں ہو رہیں، ہفتوں کے دوران بگڑتی جا رہی ہیں، رات کو آپ کو جگا دیتی ہیں، یا آپ کو کام کرنے یا ہاتھ استعمال کرنے سے روکتی ہیں، تو اپنے فیملی ڈاکٹر سے ملیں یا کسی ماہر ڈاکٹر سے معائنے کی درخواست کریں۔

ڈاکٹر کو کب دکھائیں

انگلی کے سرے کی زیادہ تر چوٹیں فیملی ڈاکٹر کے پاس جانے یا معمول کی ملاقات تک انتظار کر سکتی ہیں، لیکن کچھ نہیں کر سکتیں۔ اگر انگلی کا کوئی حصہ کٹ گیا ہو تو فوراً ہسپتال کی ایمرجنسی جائیں، اور کٹا ہوا حصہ اپنے ساتھ لے جائیں۔ اگر انگلی گرم، سرخ، سوجی ہوئی اور دردناک ہو جائے، خاص طور پر بخار کے ساتھ، یا اگر وہ سفید پڑ جائے، ٹھنڈی ہو جائے، یا اس کا رنگ سفید یا نیلا ہو جائے، تو اسی دن ایمرجنسی جائیں۔ یہی بات اس صورت میں بھی لاگو ہوتی ہے اگر چوٹ کے بعد اچانک انگلی میں حس یا حرکت ختم ہو جائے، یا اگر فریکچر یا جوڑ کے اوپر جلد پھٹ گئی ہو، ہڈی نظر آ رہی ہو، یا انگلی کی شکل واضح طور پر بگڑی ہوئی دکھائی دے۔ جن انگوٹھیوں نے انگلی کو پھنسا لیا ہو یا پھاڑ دیا ہو، وہ شدید چوٹوں کا سبب بن سکتی ہیں جن کے لیے ماہر ڈاکٹر کی دیکھ بھال ضروری ہے۔ اگر علامات ٹھیک نہیں ہو رہیں، ہفتوں کے دوران بگڑتی جا رہی ہیں، رات کو آپ کو جگا دیتی ہیں، یا آپ کو کام کرنے یا ہاتھ استعمال کرنے سے روکتی ہیں، تو اپنے فیملی ڈاکٹر سے ملیں یا کسی ماہر ڈاکٹر سے معائنے کی درخواست کریں۔

CQ HAND + UPPER LIMB
Dr Kieran Hirpara — Specialist Orthopaedic Surgeon
Suite 2, Level 1, Mater Private Hospital Rockhampton, 31 Ward Street, The Range, QLD 4700
Phone 07 4863 6556 · office@cqupperlimb.com.au · cqupperlimb.com.au

مزید تفصیل

یہ حصہ اس سے آگے جاتا ہے جتنا آپ کو اپنے علاج کے فیصلوں کے لیے ضروری ہے۔ انگلی کے سرے کی چوٹوں کے بارے میں یہ اضافی مطالعہ اس لیے پڑھنے کے لائق ہے کہ جس علاج کے نتائج کا مجموعہ سب سے اچھا ہے اس میں کوئی آپریشن شامل ہی نہیں، اور یہ نتیجہ زخم کو بند کر دینے کی فطری خواہش کے خلاف جاتا ہے۔

زخم کو کھلا چھوڑ کر بھرنے دینا اسے بند کرنے سے بہتر نتیجہ دیتا ہے

جب انگلی کا سرا کٹ جائے، تو اسے دوبارہ بنانے کے راستے یہ ہیں: فلیپ (flap، قریب سے اپنی خون کی فراہمی سمیت منتقل کی گئی جلد اور ٹشو)، گرافٹ، یا پٹیاں اور وقت، یعنی زخم کو کناروں سے اندر کی طرف خود بند ہونے دینا (secondary intention)۔

خود بھرنے (secondary healing) کے **1,592** کیسوں کے جائزے کے مطابق، پٹیوں اور حفاظتی اسپلنٹ کے ساتھ بغیر آپریشن زخم کی دیکھ بھال مریضوں کو **انگلی کو سالن رکھنے اور جلد لینے کی جگہ کے مسائل سے بچنے** کا موقع دیتی ہے، **تقریباً معمول کی حس اور ٹھنڈ برداشت نہ ہونے کی کم سے کم شکایت** حاصل کرتی ہے، اور **کام پر جلد واپسی** ممکن بناتی ہے [1]۔

یہ چار الگ الگ فائدے ہیں، اور ہر ایک سرجری والے متبادل کے کسی مخصوص نقصان کا جواب ہے۔ فلیپ کے لیے کسی اور جگہ سے ٹشو لینا پڑتا ہے، جس سے دوسرا زخم بنتا ہے اور اکثر اس کے بھرنے تک انگلی کو سالن رکھنا پڑتا ہے۔ فلیپ کا ٹشو اپنی اعصابی فراہمی ساتھ لاتا ہے، جو انگلی کے سرے کی اپنی نہیں ہوتی، اس لیے حس کی نوعیت مختلف ہوتی ہے۔ ٹھنڈ برداشت نہ ہونا، جو انگلی کے سرے کی چوٹ کے بعد ایک ایسی طویل مدتی شکایت ہے جس پر کم توجہ دی جاتی ہے، خود بھرنے کی صورت میں کم سے کم بتائی گئی ہے۔

انگلی کے سرے میں اپنی شکل اور حس کو دوبارہ پیدا کرنے کی حیرت انگیز صلاحیت ہوتی ہے جب اسے اس کے لیے حالات میسر ہوں، خاص طور پر جہاں ہڈی کھلی نظر نہ آ رہی ہو۔ بغیر آپریشن والے راستے کی اصل قیمت اس میں لگنے والا وقت اور پٹیوں کی تبدیلی ہے، جو ایک حقیقی بوجھ ہے لیکن عارضی ہے۔

جہاں گرافٹ استعمال ہو، وہاں عمر اس کے کامیاب رہنے کا اندازہ دیتی ہے

کمپوزٹ گرافٹ (composite graft)، یعنی کٹے ہوئے حصے کو خون کی نالیاں جوڑے بغیر گرافٹ کے طور پر واپس لگا دینا، **720** مریضوں میں ظاہری شکل اور کام کے لحاظ سے اچھی انگلی بحال کرنے کے لیے قابل عمل اور مؤثر بتایا گیا ہے، زیادہ تر مریضوں میں گرافٹ زندہ رہا اور **کم عمر لوگوں میں گرافٹ کے زندہ رہنے کا رجحان زیادہ نمایاں تھا** [2]۔

فیصلہ کرنے سے پہلے عمر کے اس اثر کو جاننا مفید ہے، کیونکہ جو کمپوزٹ گرافٹ ناکام ہو جائے وہ ایک ایسا زخم چھوڑ جاتا ہے جسے پھر بہرحال بغیر آپریشن والے راستے سے ہی بھرنا پڑتا ہے، اور اس دوران وقت ضائع ہو چکا ہوتا ہے۔

ری پلانٹیشن: یہ کیا بحال کر سکتی ہے اور کیا نہیں

جہاں پوری انگلی کٹ جائے، وہاں ری پلانٹیشن خون کی نالیوں کو دوبارہ جوڑتی ہے۔ **619** مریضوں میں اس کے نتائج کا دیانت دارانہ خلاصہ یہ ہے کہ **انگلی کو دوبارہ جوڑنے سے ہاتھ کا کام چوٹ سے پہلے جیسا بحال نہیں ہوتا، لیکن ہاتھ کا کام مناسب حد تک ہو جاتا ہے،** اور یہ توقع فیصلہ سازی کا حصہ ہونی چاہیے [3]۔

انگلی کے زندہ رہنے پر اثر ڈالنے والے عوامل بھی عام خیال سے زیادہ واضح ہیں۔ کل **2,641** ری پلانٹیشن آپریشنز میں، **جنس اور خون کی فراہمی کے بغیر گزرے وقت (ischaemia time) کا کوئی نمایاں اثر نہیں تھا**، جبکہ **عمر، کون سا ہاتھ، چوٹ کی قسم، چوٹ کا مقام (zone)، اور کٹے ہوئے حصے کو محفوظ رکھنے کا طریقہ**، سب کا اثر تھا [4]۔

خون کی فراہمی کے بغیر گزرے وقت کا نمایاں نہ ہونا حیران کن ہے، خاص طور پر اس عجلت کو دیکھتے ہوئے جو ان چوٹوں کے ساتھ جڑی ہوتی ہے۔ اس کا مطلب یہ نہیں لینا چاہیے کہ وقت اہم نہیں، غالباً اس سے یہ ظاہر ہوتا ہے کہ مناسب طریقے سے محفوظ رکھی گئی انگلیاں توقع سے زیادہ تاخیر برداشت کر لیتی ہیں، اور یہی وجہ ہے کہ محفوظ رکھنے کا طریقہ اہم رہا۔ اس سے یہ عملی ہدایت نکلتی ہے: کٹے ہوئے حصے کو

CQ HAND + UPPER LIMB
Dr Kieran Hirpara — Specialist Orthopaedic Surgeon
Suite 2, Level 1, Mater Private Hospital Rockhampton, 31 Ward Street, The Range, QLD 4700
Phone 07 4863 6556 · office@cqupperlimb.com.au · cqupperlimb.com.au

نم جالی دار پٹی (gauze) میں لپیٹیں، اسے ایک تھیلی میں بند کریں، اور اس تھیلی کو برف پر رکھیں، کٹے ہوئے حصے کو کبھی براہِ راست برف پر نہ رکھیں۔

ناخن کے نیچے کی جلد ہی ظاہری شکل کا فیصلہ کرتی ہے

انگلی کے سرے کی چوٹ کے بعد طویل مدت میں انگلی کیسی نظر آئے گی، اس کا بڑا حصہ ناخن کی پلیٹ کے نیچے موجود جلد (nail bed) طے کرتی ہے۔ ناخن کے نیچے کی جلد کا کٹ اگر ٹھیک ٹھیک مرمت کیا جائے تو عموماً ناخن معمول کے مطابق اگتا ہے؛ اگر اسے مرمت کے بغیر چھوڑ دیا جائے، یا وہ ہڈی کے کسی اپنی جگہ سے ہٹے ہوئے ٹکڑے کے اوپر بھر جائے، تو ناخن مستقل طور پر پھٹا ہوا، دھاری دار یا مڑا ہوا اگتا ہے۔ یہی وجہ ہے کہ جس بظاہر معمولی چوٹ میں ناخن کے نیچے کی جلد بھی شامل ہو، اس کا علاج اس کے سائز کے لحاظ سے توقع سے زیادہ احتیاط سے کیا جاتا ہے۔

حوالہ جات

[1] Krauss EM, Lalonde DH. Secondary healing of fingertip amputations: a review. Hand (N Y). 2014;9(3):282-8. https://doi.org/10.1007/s11552-014-9663-5

[2] Elameen AM, Dahy AA, Abu-Elsoud A, Gad AA. Factors predicting composite grafts survivability in patients with fingertip amputation: a systematic review and meta-analysis. J Orthop Surg Res. 2024;19(1). https://doi.org/10.1186/s13018-024-05230-9

[3] Shaterian A, Sayadi LR, Tiourin E, Gardner DJ, Evans GRD, Leis A. Predictors of hand function following digit replantation: quantitative review and meta-analysis. Hand (N Y). 2019;16(1):11-7. https://doi.org/10.1177/1558944719834658

[4] Ma Z, Guo F, Qi J, Xiang W, Zhang J. Effects of non-surgical factors on digital replantation survival rate: a meta-analysis. J Hand Surg Eur Vol. 2015;41(2):157-63. https://doi.org/10.1177/1753193415594572

CQ HAND + UPPER LIMB
Dr Kieran Hirpara — Specialist Orthopaedic Surgeon
Suite 2, Level 1, Mater Private Hospital Rockhampton, 31 Ward Street, The Range, QLD 4700
Phone 07 4863 6556 · office@cqupperlimb.com.au · cqupperlimb.com.au