CQ HAND + UPPER LIMB
SPECIALIST ORTHOPAEDIC SURGEON

PATIENT INFORMATION — IN DEPTH

انگلی کے درمیانی جوڑ (PIP joint) کا آرتھرائٹس

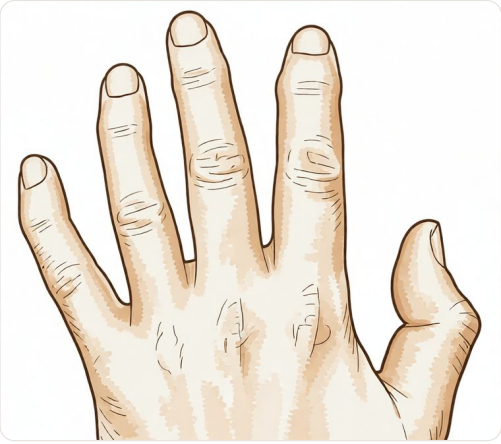

آرتھرائٹس سے متاثرہ ہاتھ — انگلیوں کے جوڑوں پر نظر آنے والی سوجن اور ٹیڑھا پن۔

PhilipPirrip / Wikimedia Commons, CC BY 4.0

اس صفحے کا ترجمہ مشین سے کیا گیا ہے اور ابھی تک کسی ڈاکٹر نے اس کی جانچ نہیں کی۔ **انگریزی نسخہ** ہی مستند ہے۔

آپ کو کیا محسوس ہوتا ہے

آپ کی انگلی کے درمیان والا جوڑ (وہ جوڑ جسے آپ مٹھی بناتے وقت موڑتے ہیں) دردناک، اکڑا ہوا اور کبھی کبھی سوجا ہوا ہو جاتا ہے۔ درد عموماً دکھن کی صورت میں ہوتا ہے، جو جوڑ کے سامنے اور پیچھے دونوں طرف محسوس ہوتا ہے۔ یہ اکثر انگلی ہلانے پر بڑھ جاتا ہے، خاص طور پر جب آپ اسے کسی مزاحمت کے خلاف سیدھا کرتے ہیں۔ بعض اوقات یہ دکھن اوپر آپ کی انگلی کی جڑ کے جوڑ (knuckle) کی طرف پھیل جاتی ہے۔ جوڑ کو دبانے سے اس میں چھونے پر درد ہو سکتا ہے۔

روزمرہ کے وہ کام مشکل ہو جاتے ہیں جن میں چٹکی سے پکڑنا یا گرفت کرنا پڑتا ہے۔ انگوٹھے سے چٹکی بھرنے پر شہادت کی انگلی کے جوڑ پر ایک طرف سے زور پڑتا ہے، اس لیے بٹن، چابیاں اور چھوٹی چیزیں اٹھانا تکلیف دہ ہو سکتا ہے۔ انگلی ایک طرف کو ہٹ سکتی ہے یا ٹیڑھی رہ سکتی ہے، اور ہو سکتا ہے یہ پوری طرح نہ مڑے یا سیدھی نہ ہو۔ سوجن اور اکڑاؤ لمبے عرصے تک رہ سکتے ہیں، خاص طور پر اگر ماضی میں جوڑ کو چوٹ لگی ہو، جیسے موچ آنے یا جوڑ کے اپنی جگہ سے نکل جانے (dislocation) کے بعد۔

علامات ہمیشہ ایک ہی طرح نہیں بڑھتیں۔ بہت سے لوگ پاتے ہیں کہ آرتھرائٹس (جوڑ کی خرابی اور سوزش) کے آخری مراحل میں ان کی علامات شروع کے مقابلے میں کم ہوتی ہیں۔ اگر سادہ علاج کے تین ماہ یا اس سے زیادہ عرصے بعد بھی درد، اکڑاؤ یا ٹیڑھی انگلی ٹھیک نہ ہو تو عموماً اسی مرحلے پر سرجری پر غور کیا جاتا ہے۔

اگر آپ کی انگلی، ہاتھ یا بازو گرم، سرخ، سوجا ہوا اور دردناک ہو جائے، خاص طور پر بخار کے ساتھ، تو اسی دن ہسپتال کی ایمرجنسی جائیں۔ اگر آپ کی انگلی سفید پڑ جائے، ٹھنڈی ہو جائے، یا اس کا رنگ سفید یا نیلا ہو جائے، یا چوٹ کے بعد اچانک اس میں احساس یا حرکت ختم ہو جائے، تو اسی دن ہسپتال کی ایمرجنسی جائیں۔ اگر آپ کی علامات کم نہ ہو رہی ہوں، ہفتوں میں بڑھ رہی ہوں، آپ کو رات کو جگا دیں، یا آپ کو کام کرنے یا ہاتھ استعمال کرنے سے روک دیں، تو اپنے فیملی ڈاکٹر (GP) کو دکھائیں یا ماہر ڈاکٹر (specialist) سے معائنے کا کہیں۔

CQ HAND + UPPER LIMB
Dr Kieran Hirpara — Specialist Orthopaedic Surgeon
Suite 2, Level 1, Mater Private Hospital Rockhampton, 31 Ward Street, The Range, QLD 4700
Phone 07 4863 6556 · office@cqupperlimb.com.au · cqupperlimb.com.au

دراصل کیا ہو رہا ہے

آپ کی انگلی میں تین ہڈیاں ہوتی ہیں، اور درد والی جگہ درمیانی جوڑ ہے، جسے پی آئی پی جوڑ (PIP joint) کہتے ہیں۔ یہ ایک سادہ قبضہ (hinge) ہے۔ یہ صرف ایک ہی سمت میں مڑتا اور سیدھا ہوتا ہے، جیسے اچھی طرح تیل دیے ہوئے قبضوں پر لگا دروازہ۔ صحت مند حالت میں ہڈیوں کے سرے ایک دوسرے میں اچھی طرح بیٹھ جاتے ہیں، جس سے انگلی سیدھی ہونے پر جوڑ مستحکم رہتا ہے۔

ہر ہڈی کے سرے پر ایک چکنی، پھسلواں تہہ چڑھی ہوتی ہے جسے کارٹلیج (cartilage) کہتے ہیں۔ اسے ٹائر کی اوپری ربڑ کی تہہ (tread)، یا دو ہڈیوں کے درمیان جھٹکا جذب کرنے والی چیز سمجھیں۔ آرتھرائٹس میں یہ تہہ گھس جاتی ہے۔ پھر ہڈیوں کے سرے پھسلنے کے بجائے ایک دوسرے پر رگڑ کھاتے ہیں۔ جسم اس کے جواب میں جوڑ کے کناروں کے گرد اضافی ہڈی بنا لیتا ہے، اور جوڑ کی اندرونی جھلی موٹی ہو جاتی ہے۔ یہی رگڑ اور موٹا پن دکھن، سوجن اور رگڑ کا وہ احساس پیدا کرتے ہیں جو آپ محسوس کر سکتے ہیں۔

جوڑ مضبوط پٹیوں میں بھی لپٹا ہوتا ہے جنہیں لیگامنٹ (ligament) کہتے ہیں، اور یہ دونوں ہڈیوں کو ایک سیدھ میں رکھتی ہیں، کچھ ویسے ہی جیسے رسیاں خیمے کو تھامے رکھتی ہیں۔ آرتھرائٹس اور پرانی چوٹیں ان پٹیوں کو کھینچ دیتی ہیں اور ان میں زخم بھرنے سے بننے والا سخت ریشہ (scar tissue) پیدا کر دیتی ہیں۔ جب یہ ڈھیلی ہو جاتی ہیں تو انگلی ایک طرف کو ہٹ سکتی ہے یا ٹیڑھی رہ سکتی ہے، اور جوڑ غیر مستحکم محسوس ہو سکتا ہے۔ اس کے بعد اکڑاؤ آتا ہے، کیونکہ جب دردناک جوڑ حرکت نہیں کرتا تو لیگامنٹ اور جوڑ کی جھلی (capsule) کا یہی غلاف سخت ہو جاتا ہے۔

یہاں پرانی چوٹ اہمیت رکھتی ہے۔ موچ آنے یا جوڑ کے اپنی جگہ سے نکل جانے کے بعد اس جوڑ میں دیرپا مسائل پیدا ہونے کا امکان رہتا ہے۔ اس کے آس پاس کی چوٹوں کا نتیجہ تقریباً 30 فیصد کیسوں میں اچھا نہیں رہتا، اور جوڑ کا ڈھیلا پن (instability)، درد، اکڑاؤ یا ایسی انگلی رہ جاتی ہے جو پوری طرح سیدھی نہ ہو۔ اس طرح کا نقصان آرتھرائٹس کو اس سے پہلے بھی شروع کر سکتا ہے جتنا صرف گھساؤ سے ہوتا۔

ایک خاص صورت جاننے کے لائق ہے۔ اگر درمیانی جوڑ کو سیدھا کرنے والی پٹی کمزور ہو جائے تو انگلی درمیانی جوڑ پر مڑ جاتی ہے جبکہ آخری جوڑ الٹی سمت میں پیچھے کی طرف مڑ جاتا ہے۔ ڈاکٹر اسے بوٹونیئر ڈیفارمیٹی (boutonniere deformity) کہتے ہیں۔ شروع میں آپ خود انگلی کو سیدھا کر سکتے ہیں اور ہاتھ کا کام بہت کم متاثر ہوتا ہے۔ بعد میں سختی جم جاتی ہے اور انگلی سیدھی نہیں ہوتی، حتیٰ کہ جب کوئی دوسرا شخص اسے آپ کے لیے حرکت دینے کی کوشش کرے۔

ہم اس کے لیے کیا کر سکتے ہیں

ڈاکٹر کیرن ہرپرا، جو Mater Private Hospital Rockhampton میں بازو اور ہاتھ کے سرجن (upper-limb surgeon) ہیں، سب سے کم مداخلت والے ان طریقوں سے آغاز کرتے ہیں جو آپ کی حالت کے لیے مناسب ہوں۔ مریض عام طور پر اپنے فیملی ڈاکٹر (GP) کے بھیجنے پر ہمارے کلینک آتے ہیں؛ اگر کسی فزیوتھراپسٹ نے آپ کو ہمیں دکھانے کا مشورہ دیا ہے، تب بھی میڈیکیئر (Medicare) کی رقم واپسی کا حق دار ہونے کے لیے آپ کو اپنے فیملی ڈاکٹر سے ریفرل (referral) لینا ہوگا۔ پہلی ملاقات میں ہم آپ سے تکلیف کی تفصیل لیتے ہیں، آپ کی انگلی کا معائنہ کرتے ہیں، اور ضرورت ہو تو ایکسرے گرواتے ہیں۔ اس طرح کے پرانے مسئلے میں ہم عموماً پہلے بغیر آپریشن کے علاج آزماتے ہیں اور سرجری پر اس وقت غور کرتے ہیں جب اس سے کافی بہتری نہ آئی ہو۔

پہلے قدم وہ ہیں جو آپ خود کر سکتے ہیں۔ ہاتھ استعمال کرنے کا طریقہ بدلنا، تاکہ آپ مختلف انداز سے چٹکی سے پکڑیں اور گرفت کریں، دردناک جوڑ سے بوجھ ہٹا دیتا ہے۔ ہینڈ تھراپی (ہاتھ کی بحالی کا علاج) کا مقصد جوڑ کو حرکت میں رکھنا اور آپ کی گرفت کو کام کرتے رکھنا ہے۔
اسپلنٹ یا پلستر انگلی کو زیادہ سیدھا رکھ سکتا ہے؛ کچھ لوگوں میں مرحلہ وار پلستر (serial casting)، جس میں پلستر کو مرحلوں میں بدلا جاتا ہے، مڑی ہوئی حالت میں اکڑ جانے والی انگلی کو درست کر سکتا ہے۔ ان اقدامات کے بارے میں رائے قائم کرنے سے پہلے انہیں کم از کم 3 ماہ دیں۔

درد کش گولیاں اور سوزش کم کرنے والی دوا، اگر اپنے فیملی ڈاکٹر کے مشورے کے مطابق لی جائیں، دکھن کو اتنا کم کر سکتی ہیں کہ آپ ہاتھ استعمال کرتے رہیں۔ ہم اس جوڑ کے لیے انجکشن استعمال نہیں کرتے۔

CQ HAND + UPPER LIMB
Dr Kieran Hirpara — Specialist Orthopaedic Surgeon
Suite 2, Level 1, Mater Private Hospital Rockhampton, 31 Ward Street, The Range, QLD 4700
Phone 07 4863 6556 · office@cqupperlimb.com.au · cqupperlimb.com.au

اگر 3 ماہ بعد بھی سادہ علاج سے فائدہ نہ ہوا ہو، اور ایکسرے پر آرتھرائٹس نظر آئے اور ساتھ میں درد بھی جاری ہو، تو سرجری ایک اختیار بن جاتی ہے۔ دو بنیادی آپریشن یہ ہیں: جوڑ کی جگہ امپلانٹ (جسم میں لگایا گیا مصنوعی پرزہ) لگانا، جس سے کچھ حرکت باقی رہتی ہے، یا جوڑ کا فیوژن (دو ہڈیوں کو جوڑ کر ایک کر دینا)، جو جوڑ کی حرکت کو مکمل طور پر روک کر درد ختم کر دیتا ہے۔ آپ کے لیے کون سا مناسب ہے، یہ خود جوڑ پر منحصر ہے: کیا وہ مستحکم ہے، کون سی انگلی ہے، اور آپ کو اپنے ہاتھ سے کیا کام لینا ہے۔ ہم آپ کے ساتھ مل کر اس انتخاب پر بات کریں گے۔ کسی بھی آپریشن سے پہلے ہم جانچتے ہیں کہ جوڑ کے گرد کے ٹینڈن (tendon)، یعنی وہ مضبوط ڈوریاں جو پٹھے کو ہڈی سے جوڑتی ہیں، سلامت ہیں اور جوڑ میں ابھی کچھ استحکام باقی ہے، کیونکہ جوڑ کی تبدیلی کے لیے دونوں ضروری ہیں۔ بہت ٹیڑھی انگلی، یعنی جو ایک طرف 30 ڈگری سے زیادہ ہٹی ہوئی ہو، جوڑ کی تبدیلی سے درست کرنا مشکل ہے اور اس میں ناکامی کا امکان زیادہ ہے۔

کیا توقع رکھیں

اس جوڑ کا آرتھرائٹس عموماً خود بخود ختم نہیں ہوتا۔ دکھن اور اکڑاؤ عموماً برقرار رہتے ہیں، اور سادہ علاج انہیں ختم کرنے کے بجائے کم کرتا ہے۔ بہت سے لوگ پاتے ہیں کہ برسوں کے ساتھ ان کی علامات کم ہو جاتی ہیں، لیکن جوڑ شاذ و نادر ہی پہلے جیسا ہو پاتا ہے۔

علاج کے بغیر آگے کی صورتحال اس پر منحصر ہے کہ مسئلے کی وجہ کیا ہے۔ موچ یا جوڑ کے اپنی جگہ سے نکل جانے جیسی پرانی چوٹ کے بعد اچھا نتیجہ نہ آنا عام ہے: مسلسل درد، اکڑاؤ، جوڑ کا ڈھیلا پن، یا ایسی انگلی جو پوری طرح سیدھی نہ ہو۔ اکڑی ہوئی، مڑی ہوئی انگلی کو کبھی کبھی اسپلنٹ یا مرحلہ وار پلستر سے درست کیا جا سکتا ہے، جس میں پلستر کو مرحلوں میں بدلا جاتا ہے۔ جوڑ کو حرکت میں رکھنا ضروری ہے، کیونکہ جو دردناک جوڑ استعمال نہ ہو وہ مزید اکڑ جاتا ہے۔

علاج سے زیادہ تر لوگوں کو اتنا آرام مل جاتا ہے کہ وہ اپنا ہاتھ استعمال کرتے رہیں۔ بغیر آپریشن کے علاج کو کم از کم 3 ماہ کا پورا موقع دیا جائے تو بہت سے لوگوں کی علامات کم ہو جاتی ہیں۔ جہاں سرجری کی ضرورت ہو، وہاں دونوں اختیارات کے نتائج کی ایک حقیقت پسندانہ تصویر ہے۔ جوڑ کی تبدیلی درد سے آرام دیتی ہے اور کچھ حرکت باقی رکھتی ہے، لیکن وقت کے ساتھ حرکت کم ہو سکتی ہے، اور اس جوڑ کی تبدیلی کے بعد مزید آپریشن عام ہیں۔ جوڑ کا فیوژن قابل اعتماد طور پر درد ختم کر دیتا ہے، لیکن اس کی قیمت اس انگلی کی ساری حرکت ہے۔ اگر جوڑ کی تبدیلی ناکام ہو جائے تو اسے سنبھالنے کا عام طریقہ جوڑ کا فیوژن ہے۔

صحت یابی تیز نہیں بلکہ بتدریج ہوتی ہے۔ اس جوڑ کی چوٹ یا سرجری کے بعد آرام دہ حرکت اور گرفت دوبارہ حاصل کرنا واقعی مشکل ہے، اور پیش رفت مہینوں میں ناپی جاتی ہے۔ سرجری کے بعد ہینڈ تھراپی Extend Rehabilitation میں Ruby Doolan کے ساتھ ہوتی ہے؛ وہ آپ کی تھراپی کی رہنمائی کرتی ہیں اور آپ کو جس اسپلنٹ کی بھی ضرورت ہو وہ بناتی ہیں۔ کچھ لوگ پاتے ہیں کہ انگلی کے بہتر سیدھا ہونے سے ہاتھ کا کام اتنا آسان نہیں ہوتا جتنی انہیں امید تھی، اور علاج شروع ہونے سے پہلے یہ جاننا مفید ہے۔

ڈاکٹر کو کب دکھائیں

اگر آپ کی انگلی دردناک، اکڑی ہوئی یا ٹیڑھی ہو اور ہینڈ تھراپی، اسپلنٹ یا دوا جیسے سادہ علاج کے 3 ماہ یا اس سے زیادہ عرصے بعد بھی ٹھیک نہ ہوئی ہو تو اپنے فیملی ڈاکٹر کو دکھائیں یا ماہر ڈاکٹر سے معائنے کا کہیں۔ اگر علامات ہفتوں میں بڑھ رہی ہوں، آپ کو رات کو جگا دیں، یا آپ کو کام کرنے یا ہاتھ استعمال کرنے سے روک دیں، تو اس سے پہلے ہی دکھائیں۔ اس جوڑ میں موچ آنے یا اس کے اپنی جگہ سے نکل جانے کے بعد بلا تاخیر معائنہ کروائیں، کیونکہ سوجن، اکڑاؤ اور کام کی صلاحیت میں کمی لمبے عرصے تک رہ سکتی ہے، اور فریکچر (ہڈی کا ٹوٹنا) کے ساتھ جوڑ کے نکل جانے (fracture-dislocation) سے مستقل ٹیڑھا پن جلد پیدا ہو سکتا ہے۔ اگر آپ کی انگلی، ہاتھ یا بازو گرم، سرخ، سوجا ہوا اور دردناک ہو جائے، خاص طور پر بخار کے ساتھ، تو اسی دن ہسپتال کی ایمرجنسی جائیں۔ اگر آپ کی انگلی سفید پڑ جائے، ٹھنڈی ہو جائے، یا اس کا رنگ سفید یا نیلا ہو جائے، یا چوٹ کے بعد اچانک اس میں احساس یا حرکت ختم ہو جائے تو اسی دن جائیں۔

CQ HAND + UPPER LIMB
Dr Kieran Hirpara — Specialist Orthopaedic Surgeon
Suite 2, Level 1, Mater Private Hospital Rockhampton, 31 Ward Street, The Range, QLD 4700
Phone 07 4863 6556 · office@cqupperlimb.com.au · cqupperlimb.com.au

مزید تفصیل

یہ حصہ اس سے زیادہ تفصیل میں جاتا ہے جتنی آپ کو اپنے علاج کے فیصلوں کے لیے ضرورت ہے۔ انگلی کے درمیانی جوڑ کے آرتھرائٹس کے بارے میں اضافی مطالعہ اس لیے فائدہ مند ہے کہ جوڑ کا فیوژن کرنے یا اسے بدلنے کے درمیان انتخاب ایک ایسی چیز سے طے ہوتا ہے جس کے بارے میں زیادہ تر لوگ پوچھنے کا سوچتے بھی نہیں، یعنی یہ کہ جوڑ مستحکم ہے یا نہیں، اور اس لیے بھی کہ کون سی انگلی ہے، یہ اتنا ہی اہم ہے جتنا یہ کہ ایکسرے کیا دکھاتا ہے۔

آپریشن کا انتخاب شدت نہیں بلکہ استحکام طے کرتا ہے

دو آپریشن دستیاب ہیں۔ فیوژن جوڑ کو ایک منتخب حالت میں مستقل طور پر جوڑ دیتا ہے، اور ساری حرکت کی قیمت پر قابلِ اعتماد طریقے سے درد ختم کر دیتا ہے۔ جوڑ کی تبدیلی حرکت کو برقرار رکھتی ہے۔

1,868 مریضوں پر مشتمل موازنہ یہ طے کرتا ہے کہ ہر ایک کب مناسب ہے۔ **مستحکم جوڑوں کے لیے سلیکون امپلانٹ اب بھی ایک قیمتی انتخاب ہیں**، جبکہ **سطح بدلنے والے امپلانٹ غیر مستحکم یا ایک طرف کو مڑے ہوئے جوڑوں کے لیے بہتر ہو سکتے ہیں، اگرچہ ان میں دوبارہ آپریشن کا خطرہ زیادہ ہوتا ہے** [1]۔

یہاں اہم متغیر استحکام ہے۔ سلیکون امپلانٹ قبضہ نہیں بلکہ ایک لچکدار درمیانی ٹکڑا (spacer) ہے؛ یہ ہڈیوں کے سروں کے درمیان بیٹھ کر انہیں اپنے گرد حرکت کرنے دیتا ہے، جس کے لیے ضروری ہے کہ اردگرد کے لیگامنٹ (ligament)، یعنی وہ مضبوط بندھن جو ایک ہڈی کو دوسری ہڈی سے جوڑتا ہے، استحکام فراہم کریں۔ جہاں یہ لیگامنٹ ناکام ہو چکے ہوں اور جوڑ ایک طرف کو مڑ جائے، وہاں درمیانی ٹکڑے کے پاس سہارے کے لیے کچھ نہیں ہوتا، اسی لیے سطح بدلنے والے ڈیزائن کی طرف رجوع کیا جاتا ہے، اور اسی لیے زیادہ جکڑے ہوئے امپلانٹ کے ساتھ دوبارہ آپریشن کی شرح بھی زیادہ ہوتی ہے۔

کون سی انگلی ہے، اس سے مشورہ بدل جاتا ہے

یہ وہ حصہ ہے جو شاذ و نادر ہی سمجھایا جاتا ہے۔ شہادت کی انگلی چٹکی کی گرفت میں انگوٹھے سے دبتے ہوئے ایک بڑی آڑی قوت سہتی ہے، اور یہی قوت ہے جسے بدلا ہوا جوڑ سب سے کم برداشت کرتا ہے۔ انگوٹھی والی انگلی اور چھوٹی انگلی زیادہ تر گرفت کے لیے استعمال ہوتی ہیں، جہاں بوجھ انگلی کے آر پار نہیں بلکہ اس کی لمبائی کے رخ پڑتا ہے۔

اس کا عملی نتیجہ یہ ہے کہ جوڑ کی تبدیلی عموماً چھوٹی انگلی والی طرف کی انگلیوں (ulnar fingers) کے لیے زیادہ موزوں ہے، اور شہادت کی انگلی میں اکثر فیوژن کو ترجیح دی جاتی ہے، جہاں چٹکی کے لیے ایک مستحکم ستون حرکت سے زیادہ قیمتی ہے۔ اس لیے ایکسرے پر ایک جیسے نظر آنے والے دو جوڑوں کے لیے صرف ہاتھ میں ان کی جگہ کی بنیاد پر مختلف مشورے دیے جا سکتے ہیں۔

فیوژن قابلِ اعتماد ہے، اور طریقہ توقع سے کم اہم ہے

جہاں فیوژن کا انتخاب کیا جائے، وہاں طریقے پر بحث محدود ہے۔ **1,923** مریضوں میں، **بیان کیے گئے تمام طریقے جوڑ کے گھسنے والے آرتھرائٹس (osteoarthritis) والے جوڑ کو جوڑنے کا مقصد حاصل کر سکتے ہیں**، اور حالیہ تحقیقی تحریروں میں دباؤ ڈال کر جوڑنے والے طریقوں (compression techniques) کی طرف رجحان ہے [2]۔ **286** مریضوں میں طریقوں کا براہِ راست موازنہ کرنے پر ان میں **جڑنے کا وقت، ہڈیوں کا نہ جڑنا (nonunion) اور پیچیدگیوں کی شرحیں ملتی جلتی تھیں**، البتہ پیچ سے فیوژن میں تار سے فیوژن کے مقابلے میں ہڈیوں کے نہ جڑنے کی شرح کم تھی، اگرچہ اس ڈیٹا کی نمایاں حدود ہیں [3]۔

جہاں جوڑ گھساؤ کے بجائے چوٹ سے تباہ ہوا ہو

درمیانی ہڈی کی بنیاد سے گزرنے والا فریکچر (ہڈی کا ٹوٹنا) براہ راست جوڑ کی سطح کو تباہ کر دیتا ہے۔ جہاں آدھی سے زیادہ سطح متاثر ہو، وہاں ایک راستہ یہ ہے کہ کلائی کی ہیمیٹ ہڈی (hamate) سے لیے گئے ٹکڑے (graft) سے اسے دوبارہ بنایا جائے، جس کی بناوٹ کھوئی ہوئی جوڑ کی سطح سے ملتی جلتی ہے۔

CQ HAND + UPPER LIMB
Dr Kieran Hirpara — Specialist Orthopaedic Surgeon
Suite 2, Level 1, Mater Private Hospital Rockhampton, 31 Ward Street, The Range, QLD 4700
Phone 07 4863 6556 · office@cqupperlimb.com.au · cqupperlimb.com.au

ہیمی ہیمیٹ آٹوگرافٹ (hemi-hamate autograft، مریض کی اپنی ہیمیٹ ہڈی سے لیا گیا ٹکڑا) **ان تازہ اور پرانی فریکچر اور جوڑ نکلنے کی چوٹوں (fracture-dislocations) کے لیے قابلِ اعتماد سمجھا جا سکتا ہے جن میں جوڑ کا 50 فیصد سے زیادہ حصہ متاثر ہو**، اگرچہ طویل مدتی فالو اپ کی ضرورت ہے، خاص طور پر بعد میں ہونے والے آرتھرائٹس کی شرح جاننے کے لیے [4]۔ **235** مریضوں کے ایک الگ جائزے میں پایا گیا کہ اس سے علامات میں آرام ملتا ہے اور ہاتھ کا کام بحال ہوتا ہے [5]۔

بعد کے آرتھرائٹس کے بارے میں یہ باقی سوال ہی دیانت دارانہ احتیاط ہے: گرافٹ جوڑ کی شکل بحال کر دیتا ہے، لیکن یہ ابھی معلوم نہیں کہ دوبارہ بنائی گئی سطح قدرتی سطح کی رفتار سے ہی گھستی ہے یا نہیں۔

حوالہ جات

[1] Forster N, Schindele S, Audigé L, Marks M. Complications, reoperations and revisions after proximal interphalangeal joint arthroplasty: a systematic review. J Hand Surg Eur Vol. 2018;43(10):1066-75. https://doi.org/10.1177/1753193418770606

[2] Millrose M, Gesslein M, Ittermann T, Kim S, Vonderlind H, Ruettermann M. Arthrodesis of the proximal interphalangeal joint of the finger, a systematic review. EFORT Open Rev. 2022;7(1):49-58. https://doi.org/10.1530/EOR-21-0102

[3] Faulkner H, An V, Lawson RD, Graham DJ, Sivakumar BS. Proximal interphalangeal joint arthrodesis techniques: a systematic review. Hand (N Y). 2021;18(1):74-9. https://doi.org/10.1177/1558944721998019

[4] Frueh FS, Calcagni M, Lindenblatt N. The hemi-hamate autograft arthroplasty in proximal interphalangeal joint reconstruction: a systematic review. J Hand Surg Eur Vol. 2014;40(1):24-32. https://doi.org/10.1177/1753193414554356

[5] Faulkner H, Graham DJ, Hile M, Lawson RD, Sivakumar BS. Hemi-hamate arthroplasty for base of middle phalanx fracture: a systematic review. Hand (N Y). 2021;18(2):300-6. https://doi.org/10.1177/15589447211014623

CQ HAND + UPPER LIMB
Dr Kieran Hirpara — Specialist Orthopaedic Surgeon
Suite 2, Level 1, Mater Private Hospital Rockhampton, 31 Ward Street, The Range, QLD 4700
Phone 07 4863 6556 · office@cqupperlimb.com.au · cqupperlimb.com.au