CQ HAND + UPPER LIMB
SPECIALIST ORTHOPAEDIC SURGEON

PATIENT INFORMATION — IN DEPTH

انگوٹھے کے النر کولیٹرل لیگامنٹ کی چوٹ (Thumb UCL injury)

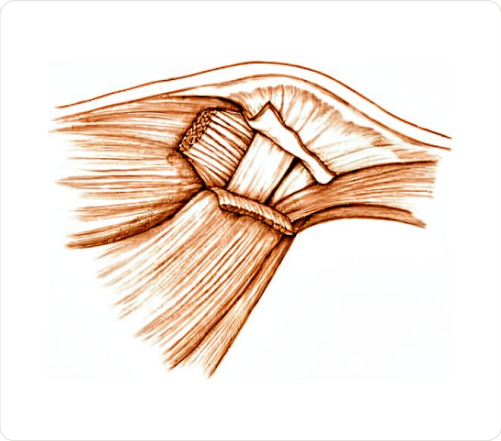

انگوٹھے کا پھٹا ہوا النر کولیٹرل لیگامنٹ (skier's thumb)۔

4.0 Kieran Hirpara

اس صفحے کا ترجمہ مشین سے کیا گیا ہے اور ابھی تک کسی ڈاکٹر نے اس کی جانچ نہیں کی۔ **انگریزی نسخہ** ہی مستند ہے۔

آپ کو کیا محسوس ہوتا ہے

انگوٹھے کے النر کولیٹرل لیگامنٹ کی چوٹ (thumb UCL injury) آپ کے انگوٹھے کے اندرونی کنارے پر موجود لیگامنٹ (ligament)، یعنی وہ مضبوط بندھن جو ایک ہڈی کو دوسری ہڈی سے جوڑتا ہے، کو متاثر کرتی ہے، اس جوڑ پر جہاں انگوٹھا آپ کے ہاتھ سے ملتا ہے۔ یہ چوٹ عام طور پر اس وقت لگتی ہے جب آپ کا انگوٹھا تیزی سے ایک طرف کو مڑ جائے، اکثر پھیلے ہوئے ہاتھ کے بل گرنے کے دوران۔ اسکیئنگ (skiing) میں یہ اس وقت ہو سکتی ہے جب آپ اسکی کی چھڑی پکڑے پکڑے گر جائیں، اور اسنو بورڈنگ (snowboarding) کرنے والوں کے انگوٹھے کو بھی گرنے اور مڑنے کے دوران چوٹ لگ سکتی ہے۔

درد آپ کے انگوٹھے کے اندرونی کنارے پر، ہتھیلی کے سب سے قریب والے جوڑ پر ہوتا ہے۔ یہ عام طور پر کسی اچانک چوٹ سے شروع ہوتا ہے، اور اس کے ساتھ اسی جگہ سوجن ہوتی ہے اور اسے چھونے پر درد ہوتا ہے۔ چٹکی بھرنے، گرفت کرنے اور ہر اس کام سے درد ہوگا جو آپ کے انگوٹھے کو ایک طرف کو دھکیلے۔ روزمرہ کے وہ کام جو انگوٹھے پر اس طرح بوجھ ڈالتے ہیں، مشکل ہو جاتے ہیں: چابی گھمانا، مرتبان کھولنا، بھاری پین کو اس کے کنارے سے پکڑنا۔ آپ کا انگوٹھا غیر مستحکم بھی محسوس ہو سکتا ہے، جیسے کسی چیز کے ساتھ دبانے پر وہ جواب دے جاتا ہو۔

کچھ لوگوں کو انگوٹھے کے جوڑ کے اندرونی کنارے پر ایک چھوٹی سخت گانٹھ محسوس ہوتی ہے۔ دوسرے انگوٹھے کے مقابلے میں آپ کا انگوٹھا تھوڑا سا اپنی سیدھ سے ہٹا ہوا یا مڑا ہوا بھی ہو سکتا ہے۔ اگر چوٹ کچھ عرصہ پہلے لگی ہو تو درد کم واضح ہو سکتا ہے، لیکن چٹکی بھرتے یا گرفت کرتے وقت انگوٹھا پھر بھی کمزور یا ڈھیلا محسوس ہو سکتا ہے۔

ان علامات پر نظر رکھیں اور اسی دن ان پر عمل کریں: انگلی، ہاتھ یا بازو جو گرم، سرخ، سوجا ہوا اور دردناک ہو جائے، خاص طور پر بخار کے ساتھ؛ چوٹ والے جوڑ کے اوپر جلد پھٹ گئی ہو، ہڈی نظر آ رہی ہو، یا واضح طور پر کوئی ٹیڑھا پن ہو؛ انگوٹھا یا ہاتھ جو سفید پڑ جائے، ٹھنڈا ہو جائے، یا سفید یا نیلا ہو جائے؛ یا چوٹ کے بعد اچانک احساس یا حرکت ختم ہو جانا۔ ان صورتوں میں فوراً ہسپتال کی ایمرجنسی میں علاج کی ضرورت ہے، اور اس کے لیے فیملی ڈاکٹر (GP) کے ریفرل (referral) کی ضرورت نہیں۔

اگر آپ کی علامات ٹھیک نہیں ہو رہیں، ہفتوں کے دوران بدتر ہو رہی ہیں، رات کو آپ کو جگا دیتی ہیں، یا آپ کو کام کرنے یا اپنا ہاتھ استعمال کرنے سے روکتی ہیں، تو اپنے فیملی ڈاکٹر سے ملیں یا ماہر سے معائنہ کروانے کا کہیں۔

CQ HAND + UPPER LIMB
Dr Kieran Hirpara — Specialist Orthopaedic Surgeon
Suite 2, Level 1, Mater Private Hospital Rockhampton, 31 Ward Street, The Range, QLD 4700
Phone 07 4863 6556 · office@cqupperlimb.com.au · cqupperlimb.com.au

دراصل کیا ہو رہا ہے

آپ کے انگوٹھے کے اندرونی کنارے پر، جہاں وہ ہاتھ سے جڑتا ہے، لیگامنٹ کی ایک مضبوط پٹی ہوتی ہے جسے النر کولیٹرل لیگامنٹ (ulnar collateral ligament) کہتے ہیں۔ اسے خیمے کی اس رسی کی طرح سمجھیں جو خیمے کے کھمبے کو مضبوطی سے سیدھا تھامے رکھتی ہے: جب آپ چٹکی بھرتے یا گرفت کرتے ہیں تو یہ انگوٹھے کے جوڑ کو ایک طرف کو مڑنے سے روکتا ہے۔ جب بھی آپ اپنا انگوٹھا کسی انگلی کے ساتھ دباتے ہیں، یہ پٹی بوجھ اٹھاتی ہے۔ یہی وجہ ہے کہ یہاں پھٹاؤ ٹھیک انہی کاموں میں کمزوری اور درد کی صورت میں ظاہر ہوتا ہے۔

جب آپ کا انگوٹھا زور سے ایک طرف کو مڑ جاتا ہے تو یہ پٹی کھنچ سکتی ہے، جزوی طور پر پھٹ سکتی ہے، یا پوری طرح پھٹ سکتی ہے۔ ڈاکٹر اس کا درجہ اس بات سے طے کرتے ہیں کہ یہ کتنا پھٹا ہے: کھنچاؤ یا جزوی پھٹاؤ، اور مکمل پھٹاؤ جس میں لیگامنٹ ہڈی سے الگ ہو جاتا ہے۔ کبھی کبھی لیگامنٹ ہڈی کے ایک چھوٹے سے ٹکڑے سمیت ہڈی سے اکھڑ جاتا ہے۔ جزوی پھٹاؤ عام طور پر اسپلنٹ (splint) میں بھر سکتا ہے۔ مکمل پھٹاؤ اکثر نہیں بھر سکتا، کیونکہ پھٹا ہوا سرا پلٹ کر الٹا ہو سکتا ہے اور ٹشو کی اس تہہ کے نیچے پھنس سکتا ہے جو جوڑ کے اوپر ہوتی ہے۔ جب ایسا ہو جائے تو لیگامنٹ اس ہڈی سے دور پڑا رہ جاتا ہے جس سے اسے دوبارہ جڑنا ہے، اس لیے وہ خود سے دوبارہ نہیں جڑ سکتا۔

اگر پھٹاؤ کا علاج نہ کیا جائے تو جوڑ ڈھیلا رہتا ہے۔ ایک طرف کو پڑنے والے بوجھ کے تحت آپ کا انگوٹھا بار بار جواب دیتا رہتا ہے، اور برسوں میں یہ مسلسل حرکت جوڑ کو گھسا سکتی ہے اور آرتھرائٹس (جوڑ کی خرابی اور سوزش) کا باعث بن سکتی ہے۔ یہی وجہ ہے کہ اس چوٹ کو سنجیدگی سے لیا جاتا ہے، چاہے یہ ایک معمولی موچ جیسی محسوس ہو۔

ہم اس کے لیے کیا کر سکتے ہیں

ڈاکٹر کیرن ہِرپرا، جو Mater Private Hospital Rockhampton میں بازو اور ہاتھ کے سرجن (upper-limb surgeon) ہیں، علاج کو آپ کی مخصوص چوٹ کے مطابق طے کرتے ہیں۔ انگوٹھے کے لیگامنٹ کے کچھ پھٹاؤ آپریشن کے بغیر ٹھیک ہو جاتے ہیں، اور کچھ میں جلد سرجری کی ضرورت ہوتی ہے، اس لیے جلد معائنہ اہم ہے۔ مریض عام طور پر اپنے فیملی ڈاکٹر (GP) کے ریفرل (referral) سے ہمارے کلینک آتے ہیں؛ اگر کسی فزیوتھراپسٹ نے آپ کو ہمیں دکھانے کا مشورہ دیا ہو، تب بھی میڈیکیئر (Medicare) کی رقم کی واپسی (rebate) کا اہل ہونے کے لیے آپ کو اپنے فیملی ڈاکٹر سے ریفرل لینا ہوگا۔ کلینک میں ہم آپ کی تکلیف کی تفصیل پوچھتے ہیں، آپ کے انگوٹھے کا معائنہ کرتے ہیں، اور جہاں ضرورت ہو وہاں تصویری جانچ (imaging) کا انتظام کرتے ہیں۔ اس میں ایکسرے، الٹراساؤنڈ اسکین یا ایم آر آئی شامل ہو سکتے ہیں؛ ایم آر آئی ایک طاقتور مقناطیس کے ذریعے لیگامنٹ کی تفصیلی تصویریں لیتا ہے۔ یہ اسکین دکھاتے ہیں کہ آیا لیگامنٹ پوری طرح پھٹ گیا ہے اور آیا پھٹا ہوا سرا پلٹ کر اپنی جگہ سے ہٹ گیا ہے۔

اگر پھٹاؤ جزوی ہو، یا لیگامنٹ ہڈی کے ایک چھوٹے ٹکڑے سمیت ہڈی سے اکھڑ گیا ہو اور وہ ٹکڑا اپنی جگہ سے نہ ہٹا ہو، تو ہم عام طور پر انگوٹھے کو 4 ہفتے تک پلستر میں ساکت رکھتے ہیں۔ اس کے بعد آپ مزید 3 ہفتے کے لیے اتارا جا سکنے والا اسپلنٹ پہنتے ہیں اور حرکت کی ہلکی ورزشیں شروع کرتے ہیں۔ آپ کی ہینڈ تھراپسٹ (ہاتھ کی بحالی کی ماہر)، یعنی Extend Rehabilitation کی Ruby Doolan، ان ورزشوں کی رہنمائی کرتی ہیں اور آپ کو جس اسپلنٹ کی بھی ضرورت ہو، وہ بناتی ہیں۔ جس مکمل پھٹاؤ میں پھٹا ہوا سرا پلٹ کر اپنی جگہ سے نہ ہٹا ہو، اس میں عام طور پر پہلے جوڑ کو ساکت رکھ کر آزمایا جاتا ہے، یعنی 4 سے 6 ہفتے تک جوڑ کو ساکت رکھا جاتا ہے تاکہ لیگامنٹ دوبارہ جڑ سکے۔

سرجری پر اس وقت غور کیا جاتا ہے جب پھٹاؤ مکمل ہو اور جوڑ غیر مستحکم ہو، جب لیگامنٹ کا پھٹا ہوا سرا پلٹ کر اپنی جگہ سے ہٹ گیا ہو، یا جب ہڈی کا کوئی ٹکڑا اپنی سیدھ سے ہٹ گیا ہو۔ ان صورتوں میں لیگامنٹ خود سے دوبارہ ہڈی پر نہیں بھر سکتا، اس لیے آپریشن کے ذریعے اسے دوبارہ جوڑا جاتا ہے۔ اگر چوٹ کچھ عرصہ پہلے لگی ہو اور لیگامنٹ کی اب براہِ راست مرمت نہ ہو سکے، تو ہم آپ کے اپنے بازو سے لی گئی ٹینڈن (tendon)، یعنی وہ مضبوط ڈوری جو پٹھے کو ہڈی سے جوڑتی ہے، کی ایک پٹی سے یا عطیہ کیے گئے ٹشو سے لیگامنٹ کو دوبارہ بنا سکتے ہیں۔ آپریشن کا اپنا الگ صفحہ ہے، اور آپ کے کوئی بھی فیصلہ کرنے سے پہلے ہم آپ کے ساتھ تفصیل سے بات کریں گے کہ اس میں کیا کیا جاتا ہے۔

CQ HAND + UPPER LIMB
Dr Kieran Hirpara — Specialist Orthopaedic Surgeon
Suite 2, Level 1, Mater Private Hospital Rockhampton, 31 Ward Street, The Range, QLD 4700
Phone 07 4863 6556 · office@cqupperlimb.com.au · cqupperlimb.com.au

کیا توقع رکھیں

علاج کے ساتھ، انگوٹھے کے لیگامنٹ کے زیادہ تر پھٹاؤ اچھی طرح ٹھیک ہو جاتے ہیں۔ اسپلنٹ یا پلستر میں ساکت رکھا گیا جزوی پھٹاؤ عام طور پر بھر جاتا ہے، اور چٹکی بھرنے اور گرفت کے لیے آپ کے انگوٹھے کی طاقت واپس آ جاتی ہے۔ اگر آپ کو آپریشن کی ضرورت ہو تو نتائج عموماً اچھے ہوتے ہیں: زیادہ تر لوگوں کے انگوٹھے کی حرکت، چٹکی اور گرفت کی طاقت برقرار رہتی ہے، اور سرجری کے بعد مسائل کم ہی ہوتے ہیں۔ جن لوگوں کی یہ سرجری ہوئی، وہ اپنی پچھلی سطح پر دوبارہ کھیل کود میں واپس جا چکے ہیں، اور پیشہ ور کھلاڑیوں نے بعد میں تقریباً اتنے ہی میچ کھیلے اور ان کا کیریئر بھی تقریباً اتنا ہی لمبا رہا۔

صحت یابی کے لیے صبر چاہیے۔ شروع میں آپ کے انگوٹھے کو ساکت رکھا جائے گا، کیونکہ ابتدائی اکڑاؤ ہی وہ اصل چیز ہے جس سے بعد میں بچنا ہے۔ جب حرکت کی اجازت مل جائے تو ہلکی اور بتدریج ورزشیں اہم ہیں: بھرتے ہوئے لیگامنٹ پر آہستہ آہستہ بوجھ ڈالنے اور اسے اسٹریچ کرنے سے حرکت اور کام کرنے کی صلاحیت بہتر ہوتی ہے۔ مریضوں کے اپنے بتائے ہوئے نتائج سرجری سے پہلے کے مقابلے میں سرجری کے تین اور 12 ماہ بعد نمایاں طور پر بہتر ہوتے ہیں۔ اگر آپ کی چوٹ کچھ عرصہ پہلے لگی ہو تو مرمت پھر بھی کارگر ہوتی ہے، اگرچہ دیر سے کی گئی مرمت میں عموماً انگوٹھے کی حرکت اس سے تھوڑی زیادہ کم ہو جاتی ہے جتنی جلد مرمت میں ہوتی۔

علاج کے بغیر صورتِ حال مختلف ہوتی ہے۔ ہر چار میں سے تین مکمل پھٹاؤ آرام کے باوجود خود سے نہیں بھرتے۔ جوڑ ڈھیلا رہتا ہے، بوجھ پڑنے پر آپ کا انگوٹھا بار بار جواب دیتا رہتا ہے، اور چٹکی کمزور اور دردناک رہتی ہے۔ برسوں میں یہ مستقل ڈھیلا پن جوڑ کو گھسا دیتا ہے: جن لوگوں کے پرانے (chronic) پھٹاؤ کی بعد میں مرمت کی گئی، ان میں سے 88 فیصد کے انگوٹھے کے جوڑ میں پہلے ہی کچھ آرتھرائٹس موجود تھا۔ چوٹ کے وقت زیادہ عمر کا تعلق اس جوڑ میں زیادہ شدید آرتھرائٹس سے ہے۔

آگے کی منصوبہ بندی کرتے وقت کچھ باتیں جاننا مفید ہے۔ اگر آپ کا انگوٹھا گرم، سرخ، سوجا ہوا اور دردناک ہو جائے، خاص طور پر بخار کے ساتھ، تو اسی دن ہسپتال کی ایمرجنسی جائیں؛ اس کے لیے فیملی ڈاکٹر کے ریفرل کی ضرورت نہیں۔ اگر علامات ٹھیک نہیں ہو رہیں یا ہفتوں کے دوران بدتر ہو رہی ہیں، تو اپنے فیملی ڈاکٹر سے ملیں یا ماہر سے معائنہ کروانے کا کہیں۔

ڈاکٹر کو کب دکھائیں

کسی بھی ایسی چوٹ کے بعد جس میں آپ کا انگوٹھا زور سے ایک طرف کو مڑ جائے، جلد اپنے انگوٹھے کا معائنہ کروائیں، چاہے یہ ایک معمولی موچ جیسی لگے۔ مکمل پھٹاؤ کا جتنا جلد معائنہ ہو، آپ کے پاس اتنے ہی زیادہ راستے ہوتے ہیں، کیونکہ بہت دیر تک چھوڑے گئے پھٹاؤ کے لیے بڑے آپریشن کی ضرورت پڑ سکتی ہے یا اس سے مستقل اکڑاؤ اور کمزوری رہ سکتی ہے۔ اگر چٹکی بھرتے یا گرفت کرتے وقت آپ کا انگوٹھا اب بھی جواب دے جاتا ہے، اگر چند ہفتوں کے بعد بھی چٹکی کمزور یا دردناک رہتی ہے، یا اگر آپ کو جوڑ کے اندرونی کنارے پر ایک چھوٹی سخت گانٹھ محسوس ہو، تو ماہر سے معائنہ کروانے کا کہیں۔ اگر چوٹ کچھ عرصہ پہلے لگی ہو اور آپ کا انگوٹھا ڈھیلا ہو یا گھس رہا ہو، تب بھی اس کا معائنہ کروانا فائدہ مند ہے۔ اور اگر آپ کا انگوٹھا گرم، سرخ، سوجا ہوا اور دردناک ہو جائے، خاص طور پر بخار کے ساتھ، تو اسی دن ہسپتال کی ایمرجنسی جائیں۔

مزید تفصیل

یہ حصہ اس سے آگے جاتا ہے جتنا آپ کو اپنے علاج کے فیصلوں کے لیے جاننا ضروری ہے۔ انگوٹھے کے النر کولیٹرل لیگامنٹ کی چوٹ کے بارے میں مزید پڑھنا اس لیے فائدہ مند ہے کہ پورا فیصلہ جسم کی ساخت سے متعلق ایک ہی سوال پر منحصر ہے، یعنی کیا پھٹا ہوا لیگامنٹ الٹ کر پہنچ سے باہر چلا گیا ہے، اور اس لیے بھی کہ اب اس بات کا واضح جواب موجود ہے کہ اسے طے کرنے کے لیے کون سا اسکین استعمال کیا جائے۔

CQ HAND + UPPER LIMB
Dr Kieran Hirpara — Specialist Orthopaedic Surgeon
Suite 2, Level 1, Mater Private Hospital Rockhampton, 31 Ward Street, The Range, QLD 4700
Phone 07 4863 6556 · office@cqupperlimb.com.au · cqupperlimb.com.au

اسٹینر لیژن، اور یہ سب کچھ کیوں بدل دیتا ہے

النر کولیٹرل لیگامنٹ ہر چٹکی اور گرفت میں ایک طرف کو دھکیلنے والی قوت کے خلاف انگوٹھے کو مستحکم رکھتا ہے۔ جب یہ اپنی جڑ نے کی جگہ سے پھٹتا ہے تو عام طور پر وہیں رہتا ہے جہاں یہ بھر سکتا ہے۔

کبھی کبھی ایسا نہیں ہوتا۔ ٹینڈن کی ایک چادر، جسے ایڈکٹر اپونیوروسس (adductor aponeurosis) کہتے ہیں، لیگامنٹ کے اوپر (جلد کی طرف) ہوتی ہے، اور اگر پھٹا ہوا سرا سکڑ کر اس چادر کے اوپر پلٹ جائے تو یہ چادر لیگامنٹ اور ہڈی کے درمیان آ جاتی ہے۔ اسے **اسٹینر لیژن (Stener lesion)** کہتے ہیں، اور یہی وجہ ہے کہ اس چوٹ کا علاج زیادہ تر موچ سے مختلف طریقے سے کیا جاتا ہے: لیگامنٹ اب اس ہڈی سے رابطے میں نہیں رہتا جس سے اسے جڑ کر بھرنا ہے، اس لیے اسپلنٹ کتنا بھی لگا لیا جائے، وہ اسے دوبارہ نہیں جوڑے گا۔

علاج کا ہر پہلو اسی بات سے طے ہوتا ہے کہ ایسا ہوا ہے یا نہیں۔

الٹراساؤنڈ اس سوال کا جواب دینے کے لیے کافی ہے

چونکہ فیصلہ ہاں یا نہیں والا ہے اور اس کے نتائج اہم ہیں، اس لیے یہاں تصویری جانچ کا سوال غیر معمولی طور پر واضح ہے اور اس کا جواب مل چکا ہے۔ کل 422 مریضوں میں، **الٹراساؤنڈ اور ایم آر آئی دونوں اسٹینر لیژن کی تشخیص میں بہت زیادہ درستگی دکھاتے ہیں، اور الٹراساؤنڈ تصویری جانچ کے پہلے طریقے کے طور پر مناسب ہے** [1]۔

یہ عملی طور پر بہت مفید بات ہے۔ الٹراساؤنڈ ایم آر آئی کے مقابلے میں تیز، سستا اور آسانی سے دستیاب ہے، اور جہاں کوئی تجربہ کار ماہر اسے کرنے کے لیے موجود ہو، وہاں جو کچھ یہ پہلے ہی دکھا چکا ہو اس کی تصدیق کے لیے اس کے بعد ایم آر آئی کی ضرورت نہیں ہوتی۔ یہ حرکت کے دوران بھی کیا جا سکتا ہے، یعنی اسکین کے دوران انگوٹھے پر دباؤ ڈالا جا سکتا ہے۔

جہاں اسٹینر لیژن نہ ہو، وہاں ڈھیلا پن فیصلہ کرتا ہے

برٹش سوسائٹی فار سرجری آف دی ہینڈ (British Society for Surgery of the Hand) کی رہنما ہدایات اس راستے کو صاف صاف بیان کرتی ہیں۔ تازہ چوٹوں والے مریضوں کا معائنہ **تکلیف کی تفصیل، جسمانی معائنے اور ایکسرے** کے ذریعے کیا جانا چاہیے۔ جن میں **جوڑ کا نمایاں ڈھیلا پن نہ ہو، ان کا علاج بغیر سرجری کے کیا جا سکتا ہے**، جبکہ **جن میں نمایاں ڈھیلا پن ہو، ان کا علاج، مریض اور ڈاکٹر کے مل کر فیصلہ کرنے کے بعد، یا تو بغیر سرجری کے ساکت رکھ کر یا سرجری سے مرمت کے ذریعے کیا جا سکتا ہے** [2]۔

یہاں دو باتیں قابلِ ذکر ہیں۔ پہلی یہ کہ جدید تصویری جانچ سے پہلے ایکسرے کیے جاتے ہیں، جزوی طور پر اس لیے کہ ہڈی کا ٹکڑا اکھڑنے والے فریکچر (avulsion fracture) کو خارج کیا جا سکے، جو علاج کو پھر بدل دیتا ہے۔ دوسری یہ کہ نمایاں ڈھیلا پن بھی سرجری کو لازمی نہیں بناتا: رہنما ہدایات واضح طور پر اسے ساکت رکھنے اور مرمت کے درمیان مل کر کیا جانے والا فیصلہ قرار دیتی ہیں، جو آپریشن کو واحد راستہ بتانے سے زیادہ دیانت دارانہ موقف ہے۔

غلطی کے نتائج خاص نوعیت کے کیوں ہوتے ہیں

ناکارہ النر کولیٹرل لیگامنٹ آرام کی حالت میں درد یا زیادہ تر کاموں میں دشواری پیدا نہیں کرتا۔ اس کا نتیجہ ایسا انگوٹھا ہوتا ہے جو ایک طرف کے بوجھ کے نیچے جواب دے جاتا ہے، جیسے چابی گھماتے، مرتبان کھولتے، یا بھاری پین کو کنارے سے پکڑتے وقت، کیونکہ چٹکی کو دبانے کے لیے ایک مستحکم سہارے کی ضرورت ہوتی ہے۔

اگر علاج نہ کیا جائے تو مستقل عدم استحکام برسوں میں اس جوڑ کے آرتھرائٹس کا باعث بنتا ہے۔ یہی وجہ ہے کہ جو چوٹ ایک سادہ موچ جیسی لگتی ہو، اس کا بھی باقاعدہ معائنہ ضروری ہے: اسے نظرانداز کرنے کی قیمت بعد کے ہفتوں میں محسوس نہیں ہوتی، جب انگوٹھا ٹھیک ہو جاتا ہے اور درست لگتا ہے، بلکہ بہت بعد میں۔

CQ HAND + UPPER LIMB
Dr Kieran Hirpara — Specialist Orthopaedic Surgeon
Suite 2, Level 1, Mater Private Hospital Rockhampton, 31 Ward Street, The Range, QLD 4700
Phone 07 4863 6556 · office@cqupperlimb.com.au · cqupperlimb.com.au

حوالہ جات

[1] Qamhawi Z, Shah K, Kiernan G, Furniss D, Teh J, Azzopardi C. Diagnostic accuracy of ultrasound and magnetic resonance imaging in detecting Stener lesions of the thumb: systematic review and meta-analysis. J Hand Surg Eur Vol. 2021;46(9):946-53. https://doi.org/10.1177/1753193421993015

[2] Dean B, Rodrigues J, Riley N, Rabey N, Donnison E, Challen K, et al. Guideline on managing thumb ulnar collateral ligament injuries: the British Society for Surgery of the Hand. J Hand Surg Eur Vol. 2024;49(10):1195-201. https://doi.org/10.1177/17531934241274612

CQ HAND + UPPER LIMB
Dr Kieran Hirpara — Specialist Orthopaedic Surgeon
Suite 2, Level 1, Mater Private Hospital Rockhampton, 31 Ward Street, The Range, QLD 4700
Phone 07 4863 6556 · office@cqupperlimb.com.au · cqupperlimb.com.au