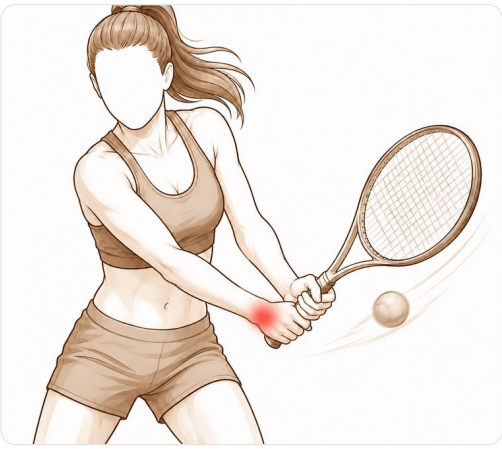

PATIENT INFORMATION — IN DEPTH

ای سی یو ٹینڈن کی خرابی اور کھٹکے والا ای سی یو ٹینڈن

ای سی یو ٹینڈن کلائی کی چھوٹی انگلی والی طرف ایک کم گہرے کھانچے میں چلتا ہے، جسے اس کی اپنی آستین دبائے رکھتی ہے۔ اس پر بوجھ اس وقت پڑتا ہے جب کلائی چھوٹی انگلی کی طرف مڑی ہو اور کرفت کے ساتھ بازو کا نچلا حصہ گھوم رہا ہو — یہاں دکھائی گئی پوزیشن — اس لیے درد یا ٹینڈن میں جلن سے ہوتا ہے، یا اس کے اپنے کھانچے سے جھٹکے کے ساتھ اندر باہر ہونے سے۔

4.0 Kieran Hirpara

اس صفحے کا ترجمہ مشین سے کیا گیا ہے اور ابھی تک کسی ڈاکٹر نے اس کی جانچ نہیں کی۔ **انگریزی نسخہ** ہی مستند ہے۔

آپ کو کیا محسوس ہوتا ہے

یہ کلائی کی پشت پر چھوٹی انگلی والی طرف درد ہے — وہ طرف جس کے سب سے قریب آپ کی گھڑی کا پٹا ہوتا ہے اگر آپ گھڑی کلائی پر نیچے پہنتے ہیں۔ یہ عام طور پر اس وقت سب سے زیادہ ہوتا ہے جب آپ اپنی ہتھیلی اوپر کی طرف گھماتے ہیں اور کلائی کو چھوٹی انگلی کی طرف موڑتے ہیں، اور بالکل یہی حرکت ٹینس کے بیک ہینڈ، گالف کے سوئنگ، یا کپڑا نچوڑتے وقت ہوتی ہے۔

اس مسئلے کی دو صورتیں ہیں، اور بہت سے لوگوں میں دونوں کا کچھ نہ کچھ حصہ ہوتا ہے۔

ٹینڈن میں جلن (irritation)۔ اس میں درد ٹینڈن (tendon)، یعنی وہ مضبوط ڈوری جو پٹھے کو ہڈی سے جوڑتی ہے، کی لمبائی کے ساتھ ساتھ دکھن کی صورت میں ہوتا ہے، کبھی کبھی ایسی سوجن کے ساتھ جسے آپ چھو کر محسوس کر سکتے ہیں، اور جب کوئی چیز روک رہی ہو تو اس کے خلاف کلائی کو پیچھے کی طرف موڑنے میں درد ہوتا ہے۔ یہ عموماً کسی ایک لمحے میں شروع ہونے کے بجائے بار بار استعمال سے ہفتوں میں آہستہ آہستہ بڑھتا ہے۔

ٹینڈن جو اپنے کھانچے سے پھسل کر نکل جاتا ہے۔ اس صورت میں جب آپ بازو کا نچلا حصہ (forearm) گھماتے ہیں تو ایک واضح چٹخ، کلک یا کھٹکے کی آواز آتی ہے — اکثر یہ ایسی چیز ہوتی ہے جو آپ خود کر کے دکھا سکتے ہیں، اور اکثر آپ نے اسے پہلی بار کسی خاص واقعے کے بعد محسوس کیا ہوتا ہے، جیسے گالف اسٹک کا زمین میں اٹک جانا یا زور دار بیک ہینڈ۔ یہ پریشان کن محسوس ہو سکتا ہے، جیسے کوئی چیز جواب دے رہی ہو۔

دراصل کیا ہو رہا ہے

اس میں شامل ٹینڈن کا نام ایکسٹینسر کارپائی النارس (extensor carpi ulnaris) ہے، جسے عام طور پر مختصراً ای سی یو (ECU) کہا جاتا ہے۔ یہ بازو کے نچلے حصے کے پٹھے سے شروع ہو کر کلائی کی چھوٹی انگلی والی طرف نیچے آتا ہے، اور النا (ulna)، یعنی اسی طرف کی بازو کے نچلے

CQ HAND + UPPER LIMB
Dr Kieran Hirpara — Specialist Orthopaedic Surgeon
Suite 2, Level 1, Mater Private Hospital Rockhampton, 31 Ward Street, The Range, QLD 4700
Phone 07 4863 6556 · office@cqupperlimb.com.au · cqupperlimb.com.au

حصے کی ہڈی، کے سرے میں ایک کم گہرے کھانچے (groove) میں بیٹھا ہوتا ہے۔ ٹشو کی ایک چھوٹی سی آستین، یعنی اس کی اپنی الگ سرنگ، اسے اس کھانچے میں تھامے رکھتی ہے۔

یہ کھانچا واقعی کم گہرا ہے، اوسطاً صرف تقریباً ڈیڑھ ملی میٹر گہرا، اس لیے ٹینڈن کو اپنی جگہ پر رکھنے کا زیادہ تر کام یہ آستین کرتی ہے۔ اگر آستین پھٹ جائے یا کھنچ جائے — عام طور پر ہتھیلی اوپر کی طرف گھماتے ہوئے اور کلائی مڑی ہوئی حالت میں زور دار مروڑ سے — تو ٹینڈن کھانچے سے اوپر نکل کر جھٹکے سے واپس اندر آ سکتا ہے۔ اس کے برعکس اگر بار بار بوجھ پڑنے سے ٹینڈن اور اس کی اندرونی تہہ میں جلن ہو جائے اور وہ موٹے ہو جائیں، تو ٹینڈن کا پھسلنا تکلیف دہ ہو جاتا ہے، اور یہی ٹینڈن کی خرابی (tendinopathy) والی صورت ہے۔

یہ ایک اہم بات ہے جو جاننا ضروری ہے، کیونکہ اس سے ٹیسٹوں کو سمجھنے کا طریقہ بدل جاتا ہے: ٹینڈن کی ایک خاص حد تک حرکت بالکل نارمل ہے۔ جب محققین نے 755 ایسے لوگوں کا معائنہ کیا جنہیں کلائی کی کوئی بھی علامت نہیں تھی، تو **تقریباً ہر 15 میں سے 1 شخص میں ای سی یو ٹینڈن چٹختا تھا**، اور ان میں سے تقریباً آدھے لوگوں میں الٹراساؤنڈ پر ٹینڈن واضح طور پر اپنے کھانچے سے نکلتا دکھائی دیا — بغیر کسی درد اور بغیر کسی مسئلے کے۔ صرف چٹخ کی آواز اس بات کا ثبوت نہیں کہ کچھ غلط ہے۔

ہم اس کے لیے کیا کر سکتے ہیں

ڈاکٹر کیرن ہِرپرا، Mater Private Hospital Rockhampton میں، تشخیص زیادہ تر اسکین کے بجائے معائنے کی بنیاد پر کریں گے، اور اس کی وجہ بتانا مفید ہے۔

یہاں اسکین کو بہت احتیاط سے سمجھنا ضروری ہے۔ کلائی کے 4,000 سے زیادہ ایم آر آئی اسکینوں کی ایک تحقیق میں، ای سی یو ٹینڈن میں تبدیلیاں تقریباً ہر آٹھ میں سے ایک اسکین میں نظر آئیں، ان لوگوں میں بھی جن کا اسکین کسی بالکل مختلف وجہ سے ہو رہا تھا۔ اگر آپ ایم آر آئی پر غیر معمولی نظر آنے والا ای سی یو ٹینڈن لیں اور پوچھیں کہ کتنی بار اس شخص کو واقعی ای سی یو کی تکلیف ہوتی ہے، تو جواب صرف تقریباً 6 فیصد ہے۔ ایم آر آئی کلائی کی اس طرف درد کی دوسری وجوہات کو خارج کرنے کے لیے واقعی مفید ہے — مثلاً کارٹلیج (cartilage، ایک سخت لچکدار ٹشو) کا پھٹاؤ — لیکن ٹینڈن پر کوئی نشان بذات خود جواب نہیں ہے۔ الٹراساؤنڈ اکثر زیادہ مددگار ہوتا ہے، کیونکہ جب آپ چٹخ کو دوبارہ پیدا کرتے ہیں تو ہم ٹینڈن کو اسی وقت حرکت کرتے ہوئے دیکھ سکتے ہیں۔

زیادہ تر لوگ سرجری کے بغیر ٹھیک ہو جاتے ہیں۔ علاج عام طور پر اس سرگرمی میں تبدیلی سے شروع ہوتا ہے جو تکلیف کو بھڑکاتی ہے، اور کچھ عرصہ اسپلنٹ یا پلستر میں رکھنے سے۔ جو ٹینڈن اپنے کھانچے سے پھسل رہا ہو، اس کے لیے پوزیشن اہم ہے: کلائی کو عام طور پر اس طرح رکھا جاتا ہے کہ بازو کا نچلا حصہ ہتھیلی نیچے کی طرف گھما ہوا ہو اور کلائی تھوڑی سی پیچھے کی طرف اٹھی ہوئی ہو، تقریباً چار سے چھ ہفتوں تک، کیونکہ یہ اس پوزیشن کا الٹ ہے جو ٹینڈن کو باہر نکلنے دیتی ہے۔

اسٹیرائیڈ (کورٹیسون) کا انجکشن ٹینڈن کے غلاف میں لگانا، ٹینڈن میں جلن والی صورت کے لیے ایک معقول اگلا قدم ہے۔ دستیاب بہترین تحقیق میں، تصدیق شدہ تشخیص والے 13 مریضوں میں سے سب کو کچھ نہ کچھ آرام ملا، ان میں سے 10 کو مکمل آرام ملا، اور **کسی کو بھی بعد میں سرجری کی ضرورت نہیں پڑی** — اور زیادہ تر لوگ چار سے پانچ سال بعد بھی آرام سے تھے۔ ایک مفید ابتدائی اشارہ: اگر پہلا انجکشن تکلیف کو مکمل طور پر ختم کر دے، تو یہ آرام عموماً دیرپا ہوتا ہے۔ اگر یہ صرف آدھا کام کرے، تو اکثر کچھ باقی ماندہ دکھن رہ جاتی ہے۔

ہم انجکشنوں کی تعداد زیادہ سے زیادہ تقریباً تین تک محدود رکھتے ہیں، اور گیند پھینکنے والے اور ریکٹ والے کھیلوں کے کھلاڑیوں میں زیادہ احتیاط کرتے ہیں، کیونکہ ایک خدشہ موجود ہے — جو اعداد و شمار سے ثابت نہیں، لیکن رپورٹ کیا گیا ہے — کہ اس ٹینڈن کے گرد بار بار اسٹیرائیڈ لگانا آخرکار اس کے پھٹنے میں کردار ادا کر سکتا ہے۔

سرجری صرف ان لوگوں کے لیے رکھی جاتی ہے جن کے ٹینڈن کا ڈھیلا پن (instability) پلستر کے ساتھ مناسب آزمائشی علاج کے باوجود درد کا باعث بنتا رہے، اور اس کا اندازہ عام طور پر تقریباً دو ماہ پر لگایا جاتا ہے۔ آپریشن میں اس آستین کو دوبارہ بنایا یا مضبوط کیا جاتا ہے جو ٹینڈن کو کھانچے میں تھامے رکھتی ہے۔ اس کے کئی طریقے موجود ہیں اور سب کے اچھے نتائج رپورٹ ہوئے ہیں۔

CQ HAND + UPPER LIMB
Dr Kieran Hirpara — Specialist Orthopaedic Surgeon
Suite 2, Level 1, Mater Private Hospital Rockhampton, 31 Ward Street, The Range, QLD 4700
Phone 07 4863 6556 · office@cqupperlimb.com.au · cqupperlimb.com.au

کیا توقع رکھیں

سرجری کے بغیر علاج سے صحت یابی اس بات پر منحصر ہے کہ تکلیف کتنی آسانی سے بھڑکتی ہے۔ ہلکے مسئلے والے کھلاڑی اکثر دو سے تین ہفتوں میں کھیل پر واپس آ جاتے ہیں؛ زیادہ شدید صورتوں میں چھ سے آٹھ ہفتے لگتے ہیں؛ اور پلستر سے علاج کیے گئے مکمل پھسلاؤ میں ٹینس جیسے سخت کھیل پر واپسی سے پہلے پانچ سے چھ ماہ لگ سکتے ہیں۔

سرجری کے بعد، تقریباً چار سے چھ ہفتے پلستر یا اسپلنٹ میں رہنے کی توقع رکھیں جس میں بازو کا نچلا حصہ ہتھیلی نیچے کی طرف رکھا جاتا ہے، پھر حرکت کی بتدریج واپسی، تقریباً دو ماہ سے طاقت بڑھانے کی ورزشیں، اور تین سے چار ماہ پر اپنے کھیل سے متعلق مخصوص مشقیں۔ شائع شدہ تحقیقات کے مطابق لوگ تقریباً ڈھائی سے ساڑھے تین ماہ میں اپنی پچھلی سرگرمی پر واپس آ گئے۔

سرجری کے بارے میں دو سچی باتیں۔ پہلی، عملی طور پر ہر شائع شدہ تحقیق یہ بتاتی ہے کہ چٹخ واپس نہیں آتی — لیکن وہ واحد تحقیق جس نے آپریشن کے بعد لوگوں کا اسکین کیا، اس میں تقریباً آدھے لوگوں میں ٹینڈن اب بھی اپنے کھانچے سے باہر تھا، حالانکہ وہ مطمئن تھے اور ان کے اسکور اچھے تھے۔ دوسرے لفظوں میں، آپریشن قابلِ اعتماد طور پر علامات میں آرام دیتا ہے، لیکن ہمیشہ اندرونی ساخت کو بالکل پہلے والی جگہ پر واپس نہیں لاتا۔ دوسری، گرفت کی طاقت اور حرکت کی حد میں بہتری معمولی ہوتی ہے؛ آپریشن درد اور چٹخ کے لیے کیا جاتا ہے، کلائی کو زیادہ طاقتور بنانے کے لیے نہیں۔

پیچیدگیاں کم ہوتی ہیں لیکن حقیقی ہیں: کلائی کی پشت پر جلد کے ایک چھوٹے عصب میں جلن کی وجہ سے سُن پن یا کوئی ایسی جگہ جسے چھونے پر درد ہو، اکڑاؤ، اور شاذ و نادر ہی ایک مستقل درد کا سنڈروم۔

اگر آپ کی کلائی کی چٹخ میں درد نہیں ہوتا، تو غالباً اسے ٹھیک کرنے کی ضرورت نہیں۔ جن لوگوں کا ای سی یو ٹینڈن بغیر درد کے چٹختا ہے، وہ عام طور پر صرف ٹیپ لگا کر اور نگرانی کے ساتھ اعلیٰ سطح پر اپنی سرگرمیاں جاری رکھتے ہیں۔

ڈاکٹر کو کب دکھائیں

اپنے فیملی ڈاکٹر (GP) سے ملیں اگر کلائی کی چھوٹی انگلی والی طرف کا درد اس سرگرمی کو کم کرنے کے چند ہفتوں بعد بھی ٹھیک نہ ہوا ہو جس سے یہ شروع ہوتا ہے، یا اگر یہ آپ کے کھیل یا کام کو محدود کر رہا ہو۔

ہاتھ کی سرجری کے ماہر کی رائے لیں اگر بازو کا نچلا حصہ گھماتے وقت کلائی درد کے ساتھ چٹختی یا کھٹکتی ہو، اگر درد کسی خاص مروڑ والی چوٹ کے بعد شروع ہوا ہو، یا اگر آپ آرام، اسپلنٹ اور انجکشن پہلے ہی آزما چکے ہوں اور دیرپا فائدہ نہ ہوا ہو۔

جلد از جلد ڈاکٹر کو دکھائیں اگر کلائی گرم، سرخ اور سوجی ہوئی ہو جائے، اگر ہاتھ میں سُن پن یا کمزوری پیدا ہو، یا اگر آپ نے اچانک کلائی کے جواب دے جانے کے ساتھ فوراً طاقت ختم ہوتی محسوس کی ہو — یہ آخری علامت اس بات کی نشانی ہو سکتی ہے کہ ٹینڈن خود پھٹ گیا ہے۔

مزید تفصیل

یہ حصہ آپ کے اپنے علاج کے فیصلوں کے لیے ضرورت سے زیادہ تفصیل میں جاتا ہے۔ ایکسٹینسر کارپائی النارس کے مسائل کے بارے میں یہ اضافی مطالعہ اس لیے فائدہ مند ہے کیونکہ وہ دونوں نتائج جو عام طور پر تشخیص کی تصدیق کرتے ہیں — اسکین پر غیر معمولی سکنل، اور کلائی گھمانے پر چٹخنے والا ٹینڈن — ایسے لوگوں میں بھی عام طور پر پائے جاتے ہیں جنہیں کوئی علامت نہیں ہوتی۔

یہاں غیر معمولی ایم آر آئی کا مطلب اس سے کم ہے جتنا نظر آتا ہے

ای سی یو ٹینڈن کلائی کی چھوٹی انگلی والی طرف النا کی پشت پر ایک کھانچے میں چلتا ہے۔ جب کسی کو وہاں درد ہو اور اسکین کی رپورٹ میں اس ٹینڈن میں سکنل کی تبدیلی لکھی ہو، تو نتیجہ واضح لگتا ہے۔

CQ HAND + UPPER LIMB
Dr Kieran Hirpara — Specialist Orthopaedic Surgeon
Suite 2, Level 1, Mater Private Hospital Rockhampton, 31 Ward Street, The Range, QLD 4700
Phone 07 4863 6556 · office@cqupperlimb.com.au · cqupperlimb.com.au

اعداد و شمار اس نتیجے کو کمزور کرتے ہیں۔ کلائی کے **4,301** ایم آر آئی اسکینوں کے جائزے میں، **ای سی یو میں سگنل کی تبدیلیاں عام ہیں اور اکثر بغیر علامات کے ہوتی ہیں**، اور ایسی تبدیلیوں کا **علامات والی ٹینڈن کی خرابی سے تعلق کم ہی ہوتا ہے، جس کی وجہ سے ان کی مثبت پیش گوئی کی قدر (positive predictive value) کم ہے** [1]۔

کم مثبت پیش گوئی کی قدر ہی اصل نکتہ ہے۔ اس کا مطلب ہے کہ ان تمام کلائیوں میں سے جن میں یہ نتیجہ نظر آتا ہے، صرف ایک اقلیت میں یہ ان کے درد کی وجہ ہوتا ہے۔ اسکین اکیلے تشخیص کا بوجھ نہیں اٹھا سکتا، اسے بالکل اسی جگہ چھونے پر درد اور صحیح سمت میں رکاوٹ کے خلاف حرکت سے پیدا ہونے والے درد سے میل کھانا چاہیے۔

اور چٹخنا ان لوگوں میں بھی عام ہے جو بالکل ٹھیک ہیں

تصدیق کرنے والی دوسری علامت ایک ایسا ٹینڈن ہے جو بازو کا نچلا حصہ گھومنے پر دکھائی دینے یا سنائی دینے کے انداز میں اپنے کھانچے سے باہر چٹختا ہے۔ بغیر علامات والے **755** لوگوں کی آبادی کے معائنے میں، ای سی یو کا چٹخنا اتنی کثرت سے پایا گیا کہ اکیلے اسے بیماری کی علامت کے طور پر قابل اعتماد نہیں سمجھا جا سکتا [2]۔

عملی مطلب یہ ہے کہ ایسا چٹخنا جو مریض نے خود محسوس کیا ہو، ایسی کلائی میں جس میں ٹھیک اسی جگہ درد بھی ہوتا ہو، معنی خیز ہے۔ کسی ایسی کلائی کے معائنے میں اتفاقاً ملنے والا چٹخنا جس میں درد کسی اور جگہ ہو، غالباً ایک نارمل فرق ہے۔

ایم آر آئی کے نتیجے کے ساتھ ملا کر دیکھیں تو تصویر یکساں ہے: یہ ٹینڈن عام کلائیوں میں بھی غیر معمولی نظر آنے والے نتائج دیتا ہے۔ یہاں تشخیص کسی ایک نتیجے کے بجائے تمام نتائج کے آپس میں میل کھانے پر زیادہ منحصر ہے۔

یہ اس لیے اہم ہے کہ کلائی کی النا والی طرف درد کے کئی ممکنہ ذرائع ہیں

ای سی یو، ٹی ایف سی سی (TFCC، کلائی کی چھوٹی انگلی والی طرف کارٹلیج اور لیگامنٹ کا ایک مجموعہ)، ڈسٹل ریڈیو النار جوڑ (distal radioulnar joint) اور پیسو ٹرائیکوٹرل جوڑ (pisotriquetral joint) کے بالکل ساتھ واقع ہے، اور یہ سب اسی چھوٹی سی جگہ میں درد پیدا کرتے ہیں۔ اس درد کو غیر معمولی نظر آنے والے ای سی یو ٹینڈن سے منسوب کرنا آسان ہے اور، اوپر دیے گئے اعداد و شمار کو دیکھتے ہوئے، اکثر غلط ہوتا ہے، اور یہی بنیادی وجہ ہے کہ اسے اصل وجہ سمجھ کر علاج کرنے سے پہلے احتیاط ضروری ہے۔

سرجری کے بغیر علاج بنیادی طریقہ ہے، اور یہ کام کرتا ہے

جہاں تشخیص درست ہو، وہاں علاج سادہ ہے۔ **سرجری کے بغیر علاج کے طریقوں اور بحالی کی ورزشوں** کا امتزاج مریضوں کو علامات سے پاک کر سکتا ہے اور انہیں اپنی پسندیدہ سرگرمیوں پر واپس جانے دیتا ہے [3]۔

اس ٹینڈن کی دو مخصوص خصوصیات بحالی کی شکل طے کرتی ہیں۔ چونکہ اس پر بوجھ بازو کے نچلے حصے کو گھمانے اور کلائی کو چھوٹی انگلی کی طرف موڑنے (ulnar deviation) کے ملاپ سے پڑتا ہے، یعنی گالف سوئنگ، ریکٹ کے اسٹروک، یا بھاری کڑاہی اٹھانے کی پوزیشن، اس لیے یہاں سرگرمی میں تبدیلی کا مطلب محض آرام کرنے کے بجائے بوجھ کی سمت بدلنا ہے۔ اور چونکہ یہ ٹینڈن ایک اندرونی غلاف (subsheath) میں بیٹھا ہوتا ہے جو کھنچ یا پھٹ سکتا ہے اور ٹینڈن کو جزوی طور پر اپنی جگہ سے سرکنے (subluxate) دیتا ہے، اس لیے اکثر کلائی کو اس طرح ساکت رکھا جاتا ہے کہ بازو کا نچلا حصہ ہتھیلی نیچے کی طرف گھما ہوا ہو (pronation) اور کلائی پیچھے کی طرف اٹھی ہوئی ہو، جو غلاف کے ٹھیک ہونے تک ٹینڈن کو اس کے کھانچے میں رکھتا ہے۔

حوالہ جات

[1] Kuntz MT, Janssen SJ, Ring D. Incidental signal changes in the extensor carpi ulnaris on MRI. Hand (N Y) 2015;10(4):750-5. https://doi.org/10.1007/s11552-015-9764-9

[2] Erpala F, Ozturk T. "Snapping" of the extensor carpi ulnaris tendon in asymptomatic population and its relationship with chronic wrist pain. BMC Musculoskelet Disord. 2021;22(1). https://doi.org/10.1186/s12891-021-04271-z

CQ HAND + UPPER LIMB
Dr Kieran Hirpara — Specialist Orthopaedic Surgeon
Suite 2, Level 1, Mater Private Hospital Rockhampton, 31 Ward Street, The Range, QLD 4700
Phone 07 4863 6556 · office@cqupperlimb.com.au · cqupperlimb.com.au

[3] Zarro M, Goel R, Bickhart N, May CC, Abzug JM. Extensor carpi ulnaris tendinopathy in athletes: a review of the conservative management. Hand (N Y). 2022;19(3):407-13. https://doi.org/10.1177/15589447221127331

CQ HAND + UPPER LIMB
Dr Kieran Hirpara — Specialist Orthopaedic Surgeon
Suite 2, Level 1, Mater Private Hospital Rockhampton, 31 Ward Street, The Range, QLD 4700
Phone 07 4863 6556 · office@cqupperlimb.com.au · cqupperlimb.com.au