CQ HAND + UPPER LIMB
SPECIALIST ORTHOPAEDIC SURGEON

PATIENT INFORMATION — IN DEPTH

کلائی کی النا والی طرف کا درد اور النا کا ٹکراؤ (Ulnar Impaction)

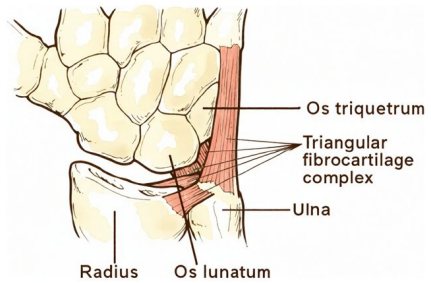

ٹی ایف سی سی (TFCC) اور کلائی کی النا والی (چھوٹی انگلی والی) طرف، جو کلائی کی اس طرف کے درد کی ایک عام وجہ ہے۔

Elatmani s / Wikimedia Commons, CC BY-SA 3.0

اس صفحے کا ترجمہ مشین سے کیا گیا ہے اور ابھی تک کسی ڈاکٹر نے اس کی جانچ نہیں کی۔ **انگریزی نسخہ** ہی مستند ہے۔

آپ کو کیا محسوس ہوتا ہے

کلائی کی چھوٹی انگلی والی طرف (النا والی طرف، ulnar side) درد بہت عام ہے، اور اس کی کئی ممکنہ وجوہات ہیں۔ یہ صفحہ ان میں سے سب سے اہم میکانیکی وجہ کے بارے میں ہے: ایک حالت جسے **النا کا ٹکراؤ (ulnar impaction)** کہتے ہیں (اسے ulnocarpal abutment بھی کہا جاتا ہے)۔

درد عموماً کلائی کے بیرونی کنارے پر گہرائی میں، ہاتھ کی پشت کی طرف محسوس ہوتا ہے۔ یہ اکثر اس وقت زیادہ ہوتا ہے جب آپ مضبوطی سے پکڑتے ہیں، بازو کو مروڑتے ہیں، یا کلائی کو چھوٹی انگلی کی طرف موڑتے ہیں، اس لیے روزمرہ کے کام جیسے مرتبان کھولنا، چابی گھمانا، پیچ کس استعمال کرنا، کپڑا نچوڑنا، یا کرسی سے اٹھنے کے لیے ہاتھ پر زور دینا، یہ سب درد شروع کر سکتے ہیں۔ بہت سے لوگ بعض حرکتوں کے ساتھ کلائی میں **کلک یا کھٹکے کی آواز** بھی محسوس کرتے ہیں، اور بھاری استعمال کے ایک دن کے بعد کلائی میں دکھن ہو سکتی ہے۔ کلائی پر وزن ڈالنا (پلینک، پُش اپ، یا بھاری دروازہ دھکیلنے میں) اسے بڑھانے والی ایک عام وجہ ہے۔

یہ عموماً کسی ایک چوٹ سے شروع ہونے کے بجائے آہستہ آہستہ بڑھتا ہے، اگرچہ یہ کلائی کے فریکچر (ہڈی کا ٹوٹنا) کے بعد بھی ہو سکتا ہے۔

دراصل کیا ہو رہا ہے

بازو کے نچلے حصے کی دو ہڈیاں کلائی تک آتی ہیں: **ریڈیس (radius)** (انگوٹھے والی طرف) اور **النا (ulna)** (چھوٹی انگلی والی طرف)۔ کلائی کے ہموار طریقے سے کام کرنے کے لیے ان دونوں ہڈیوں کے سرے تقریباً ایک ہی سطح پر ہونے چاہییں۔ النا کے ٹکراؤ میں النا، ریڈیس کے مقابلے میں نسبتاً زیادہ لمبی ہوتی ہے، اس حالت کو ڈاکٹر **مثبت الزویرینس (positive ulnar variance)** کہتے ہیں۔

کچھ لوگ پیدائشی طور پر ہی قدرے لمبی النا کے ساتھ ہوتے ہیں۔ دوسروں میں یہ بعد میں پیدا ہوتی ہے: زیادہ تر اس وقت جب ٹوٹی ہوئی کلائی قدرے چھوٹی ہو کر جڑتی ہے، جس سے ریڈیس پہلے سے تھوڑی چھوٹی رہ جاتی ہے اور النا عملاً باہر کو نکلی رہتی ہے۔

وجہ جو بھی ہو، اس تھوڑی سی اضافی لمبائی کا مطلب یہ ہے کہ جب بھی آپ کلائی پر وزن ڈالتے ہیں، النا کا سرا اپنے ساتھ والی کلائی کی چھوٹی ہڈیوں (lunate اور triquetrum) سے رگڑ کھاتا ہے۔ ان ہڈیوں کے درمیان کارٹلیج (cartilage) کی ایک گدی ہوتی ہے جسے **ٹی ایف**

CQ HAND + UPPER LIMB
Dr Kieran Hirpara — Specialist Orthopaedic Surgeon
Suite 2, Level 1, Mater Private Hospital Rockhampton, 31 Ward Street, The Range, QLD 4700
Phone 07 4863 6556 · office@cqupperlimb.com.au · cqupperlimb.com.au

سی سی (TFCC)(ٹرائینگولر فائبروکارٹلیج کمپلیکس) کہتے ہیں، جو جھٹکا جذب کرنے کا کام کرتی ہے۔ بار بار کا ٹکراؤ آہستہ آہستہ اس گدی کو گھسا دیتا ہے، ٹی ایف سی سی کو پھاڑ سکتا ہے، اور وقت کے ساتھ نیچے کی ہڈی میں چوٹ کا اثر پیدا کرتا ہے اور اس میں چھوٹے سسٹ (سیال سے بھری تھیلیاں) بھی بنا دیتا ہے۔ یہی گھساؤ کا عمل درد، کلک کی آواز، اور پکڑنے اور مروڑنے میں آرام کی کمی پیدا کرتا ہے۔ (ہمارے پاس ٹی ایف سی سی کی چوٹوں پر ایک الگ صفحہ ہے، جو اکثر اس حالت کے ساتھ ساتھ ہوتی ہیں۔)

ہم اس کے لیے کیا کر سکتے ہیں

ڈاکٹر کیرن ہرپرا Mater Priyate Hospital Rockhampton میں ہماری بازو اور ہاتھ (upper limb) کی سروس کی قیادت کرتے ہیں، جہاں ہم کلائی کی النا والی طرف کے درد کا علاج ایک واضح طریقۂ کار کے مطابق کرتے ہیں۔ مریض عموماً اپنے فیملی ڈاکٹر (GP) کے ذریعے ہمارے کلینک بھیجے جاتے ہیں؛ اگر کسی فزیوتھراپسٹ نے آپ کو ہمیں دکھانے کا مشورہ دیا ہے تب بھی میڈیکیئر (Medicare) کی رقم واپسی کا حق دار ہونے کے لیے آپ کو اپنے فیملی ڈاکٹر سے ریفرل (referral) کی ضرورت ہوگی۔ ہم تشخیص کی تصدیق کے لیے مکمل معائنے سے آغاز کرتے ہیں، اور پرانے مسائل میں سرجری پر غور کرنے سے پہلے ہمیشہ بغیر آپریشن کا علاج آزماتے ہیں۔

اچھی خبر یہ ہے کہ زیادہ تر لوگ بغیر آپریشن کے علاج سے ٹھیک ہو جاتے ہیں، اور ہم ہمیشہ یہیں سے آغاز کرتے ہیں۔

درد کو کم کرنا۔ پہلے قدم سادہ ہیں: کچھ عرصے کے لیے ان سرگرمیوں میں تبدیلی کریں جو کلائی کی النا والی طرف پر زور ڈالتی ہیں (خاص طور پر بھاری چیزیں پکڑنا، مروڑنا اور وزن ڈالنا)، جوڑ کو آرام دینے کے لیے **کلائی کا اسپلنٹ** پہنیں، اور درد اور سوجن کم کرنے کے لیے سوزش کم کرنے والی دوا استعمال کریں۔ کبھی کبھی جوڑ میں **اسٹیرائیڈ انجکشن** سوزش کے سلسلے کو توڑنے میں مدد کرتا ہے۔

تشخیص کی تصدیق۔ علاج کے ساتھ ساتھ ہم عموماً **ایکسرے** کرواتے ہیں تاکہ ٹھیک ٹھیک ناپا جا سکے کہ دونوں ہڈیاں ایک دوسرے کے مقابلے میں کس طرح ہیں (کبھی کبھی ایک خاص "گرفت" والی تصویر کے ساتھ جو ٹکراؤ کو نمایاں کرتی ہے)، اور اکثر کارٹلیج، ٹی ایف سی سی اور نیچے کی ہڈی کو دیکھنے کے لیے **ایم آر آئی** بھی۔ کبھی کبھار یہ تصدیق کرنے کے لیے کہ کیا ہو رہا ہے اور اسی وقت اس کا علاج کرنے کے لیے دوربین سے جوڑ کے اندر دیکھا جاتا ہے (**آرتھروسکوپی**)۔

اگر مسئلہ برقرار رہے۔ جب اچھے بغیر آپریشن کے علاج سے بھی بات نہ بنے، تو سرجری کا مقصد کلائی کی النا والی طرف سے دباؤ ہٹانا ہوتا ہے۔ سب سے زیادہ آزمودہ طریقہ **النا کو چھوٹا کرنے کا آپریشن (ulnar-shortening osteotomy)** ہے، جس میں سرجن النا کا ایک چھوٹا سا ٹکڑا نکال کر اسے صحیح لمبائی پر واپس لاتے ہیں اور ہڈی جڑنے تک اسے ایک چھوٹی پلیٹ سے تھامے رکھتے ہیں۔ منتخب صورتوں میں ایک کم چیر پھاڑ والا متبادل دوربین کے ذریعے کیا جانے والا "**ویفر" طریقہ (wafer procedure)** ہے، جو دوربین کے ذریعے آپریشن سے النا کے بالکل سرے سے تھوڑی سی ہڈی چھیل دیتا ہے۔ دونوں طریقے ہڈی کو کلائی سے رگڑ کھانے سے روک کر کام کرتے ہیں۔

کیا توقع رکھیں

زیادہ تر لوگوں کے لیے النا کا ٹکراؤ ایک ایسا مسئلہ ہے جس پر ہم قابو پا سکتے ہیں۔ بغیر آپریشن کے طریقوں سے کیسوں کا ایک بڑا حصہ ٹھیک ہو جاتا ہے، اور جب جوڑ پر بار بار حد سے زیادہ زور پڑنا بند ہو جائے تو علامات کم ہو جاتی ہیں۔

جب سرجری کی ضرورت ہو تو **النا کو چھوٹا کرنا ایک قابل اعتماد آپریشن ہے**، اور جن تحقیقات میں مریضوں کو کئی سال تک دیکھا گیا ان میں درد میں اچھا اور دیرپا آرام اور زیادہ اطمینان بتایا گیا ہے۔ ہڈی کو جڑنے کے لیے وقت چاہیے، اس لیے ہڈی کے کٹے ہوئے حصے کے جڑنے تک چند ہفتوں کا صحت یابی کا دورانیہ اسپلنٹ یا پلستر میں گزرتا ہے، جس کے بعد آہستہ آہستہ پکڑنے اور وزن ڈالنے کی طرف واپسی ہوتی ہے۔ جن اہم باتوں سے آگاہ رہنا چاہیے وہ یہ ہیں کہ کبھی کبھار ہڈی کو جڑنے میں توقع سے زیادہ وقت لگتا ہے، اور یہ کہ چھوٹی پلیٹ کبھی کبھی جلد کے نیچے محسوس ہو سکتی ہے اور کبھی کبھار سب کچھ ٹھیک ہو جانے کے بعد نکال دی جاتی ہے۔ مجموعی طور پر، لوگوں کی بہت بڑی اکثریت درد ختم ہونے کے ساتھ اپنی روزمرہ سرگرمیوں پر واپس آ جاتی ہے۔

CQ HAND + UPPER LIMB
Dr Kieran Hirpara — Specialist Orthopaedic Surgeon
Suite 2, Level 1, Mater Private Hospital Rockhampton, 31 Ward Street, The Range, QLD 4700
Phone 07 4863 6556 · office@cqupperlimb.com.au · cqupperlimb.com.au

ڈاکٹر کو کب دکھائیں

- **کلائی کی النا والی طرف کا ایسا درد جو ٹھیک نہ ہو** چند ہفتوں میں، یا جو پکڑنے اور مروڑنے سے بار بار واپس آتا رہے۔
- ایسا درد جو کلائی کے پرانے فریکچر کے بعد شروع ہو، خاص طور پر اگر اس کے بعد سے کلائی کبھی پوری طرح ٹھیک محسوس نہ ہوئی ہو۔
- کلائی کی چھوٹی انگلی والی طرف مسلسل کلک، کھٹکا یا اٹکنے کا احساس، خاص طور پر وزن ڈالنے پر۔
- ایسا درد جو آپ کو اپنا کام یا روزمرہ سرگرمیاں کرنے سے روک رہا ہو۔ یہی وہ مرحلہ ہے جب یہ جاننا فائدہ مند ہے کہ اس کی وجہ کیا ہے اور کیا کیا جا سکتا ہے۔

مزید تفصیل

یہ حصہ آپ کے اپنے علاج کے فیصلوں کے لیے ضروری معلومات سے آگے جاتا ہے۔ کلائی کی النا والی طرف کے درد کے بارے میں اضافی مطالعہ اس لیے فائدہ مند ہے کہ یہ کوئی تشخیص نہیں بلکہ ایک جگہ ہے، اسی چھوٹے سے حصے میں کئی الگ الگ مسائل ہو سکتے ہیں، اور اس لیے کہ ان میں سے سب سے عام مسئلے کے لیے نیا اور چھوٹا آپریشن اب آزمودہ آپریشن کے مقابلے میں پیچیدگیوں کے بہتر اعداد و شمار رکھتا ہے۔

کلائی کا یہ کونا مشکل کیوں ہے

چند سینٹی میٹر کے اندر یہ سب موجود ہیں: ٹی ایف سی سی، ڈسٹل ریڈیو النر جوڑ (distal radioulnar joint)، کلائی پر بازو کی دونوں ہڈیوں کے درمیان کا جوڑ)، ایکسٹینسر کارپائی النیرس (extensor carpi ulnaris) کا ٹینڈن (tendon)، یعنی وہ مضبوط ڈوری جو پٹھے کو ہڈی سے جوڑتی ہے، اور اس کا غلاف، پائیسو ٹرائیکویٹرل جوڑ (pisotriquetral joint)، لونو ٹرائیکویٹرل لیگامنٹ (lunotriquetral ligament)، یعنی وہ مضبوط بندھن جو ایک ہڈی کو دوسری ہڈی سے جوڑتا ہے، اور وہ جگہ جہاں النا کلائی کی ہڈیوں سے ملتی ہے۔ ان میں سے ہر ایک اسی جگہ درد پیدا کر سکتا ہے، ان میں سے کئی بغیر علامات والے لوگوں کے اسکین میں بھی عموماً غیر معمولی نظر آتے ہیں، اور ایک وقت میں ایک سے زیادہ متاثر ہو سکتے ہیں۔

اسی لیے یہاں معائنہ کلائی کے دوسرے حصوں کے مقابلے میں درد کی جگہ کو ٹھیک ٹھیک تلاش کرنے اور درد کو ابھارنے والے ٹیسٹوں پر زیادہ انحصار کرتا ہے، اور اسی لیے ایسا اسکین جس کی رپورٹ میں کئی غیر معمولی حصے بتائے گئے ہوں ایک عام اور غیر مددگار نتیجہ ہے۔ اسی لیے کم عام وجوہات، مثلاً کلائی کی ہڈیوں کی درمیانی قطاروں کا ٹکراؤ (midcarpal impaction)، کو وقتاً فوقتاً نظر انداز ہو جانے والی وجوہات کے طور پر بیان کیا جاتا ہے [1]۔

النا کا ٹکراؤ: ایک میکانیکی مسئلہ جس کا حل بھی میکانیکی ہے

سب سے عام ساختی وجہ النا کا ٹکراؤ ہے، یعنی النا کا ریڈیس کے مقابلے میں قدرے لمبا ہونا، جس سے پکڑنے اور ہتھیلی نیچے کی طرف گھمانے پر کلائی کی ہڈیاں اس کے سرے سے ٹکراتی ہیں۔ وقت کے ساتھ یہ ٹی ایف سی سی کو اور ان ہڈیوں کی کارٹلیج کو گھسا دیتا ہے جن سے یہ ٹکراتی ہے۔

علاج النا کو چھوٹا کرتا ہے، یا تو ہڈی کے درمیانی حصے کو کاٹ کر چھوٹا کرنے سے، یا اس کے سرے سے ہڈی کی ایک پتلی تہہ (wafer) نکالنے سے، جو دوربین کے ذریعے کیا جا سکتا ہے۔ **956** مریضوں کے اعداد و شمار کو یکجا کرنے پر معلوم ہوا کہ دوربین کے ذریعے اور کھلے آپریشن والے ویفر طریقے **زیادہ مقبول النا کو چھوٹا کرنے کے آپریشن کے قابلِ عمل متبادل ہو سکتے ہیں**، اگرچہ اس وقت تک طبی برتری ثابت نہیں ہوئی تھی [2]۔

حالیہ اعداد و شمار مزید آگے گئے ہیں۔ **311** مریضوں میں دوربین کے ذریعے ویفر طریقے اور النا کو چھوٹا کرنے کے آپریشن کا موازنہ کرنے پر دونوں مؤثر تھے، لیکن **ویفر والے گروپ میں پیچیدگیاں کم اور دوبارہ آپریشن کی شرح کم تھی**، جس کی بنا پر مصنفین نے اسے ممکنہ طور پر بہتر متبادل قرار دیا [3]۔

CQ HAND + UPPER LIMB
Dr Kieran Hirpara — Specialist Orthopaedic Surgeon
Suite 2, Level 1, Mater Private Hospital Rockhampton, 31 Ward Street, The Range, QLD 4700
Phone 07 4863 6556 · office@cqupperlimb.com.au · cqupperlimb.com.au

ہڈی کاٹنے والے آپریشن میں پیچیدگیاں کیوں زیادہ ہوتی ہیں

وجہ یہ نہیں کہ آپریشن ٹھیک سے نہیں کیا جاتا۔ ہڈی کے درمیانی حصے کو چھوٹا کرنے کے لیے ایک ہڈی کاٹنی پڑتی ہے، جڑنے تک اسے پلیٹ سے تھامنا پڑتا ہے، اور یہ قبول کرنا پڑتا ہے کہ ہو سکتا ہے یہ نہ جڑے۔ **1,423** مریضوں کے ایک مجموعی جائزے میں خاص طور پر ہڈی کے نہ جڑنے (nonunion) کا جائزہ لیا گیا، جس میں **آڑی (transverse) اور ترچھی (oblique) کٹائی کے درمیان کوئی فرق نہیں** پایا گیا، اور یہ نتیجہ نکالا گیا کہ ان دونوں میں سے انتخاب ہڈی کے نہ جڑنے کے خطرے کی بنیاد پر نہیں کرنا چاہیے [4]۔

ویفر طریقہ ہڈی کے درمیانی حصے کو کاٹنے کے بجائے سرے سے ہڈی نکال کر اس قسم کے مسئلے سے مکمل طور پر بچ جاتا ہے۔ اس میں کوئی ٹوٹی ہوئی ہڈی جوڑنی نہیں ہوتی اور عموماً بعد میں کوئی پلیٹ نکالنی نہیں پڑتی، اور دوبارہ آپریشن کی شرح میں فرق یہیں سے آتا ہے۔

اس کا دوسرا پہلو یہ ہے کہ ویفر طریقے میں محدود مقدار میں ہڈی نکالی جاتی ہے اور اس کے لیے ضروری ہے کہ ڈسٹل ریڈیو النر جوڑ صحیح حالت میں ہو، اس لیے جہاں زیادہ درستی کی ضرورت ہو یا وہ جوڑ بھی متاثر ہو وہاں ہڈی کے درمیانی حصے کو چھوٹا کرنا ضروری رہتا ہے۔

مریض کے لیے عملی نتیجہ

چونکہ کئی حصے ذمہ دار ہو سکتے ہیں، اس لیے غلط حصے کا علاج کام نہیں کرے گا، چاہے وہ کتنی ہی اچھی طرح کیا جائے۔ یہی وہ جگہ ہے جہاں فیصلے سے پہلے تشخیصی انجکشن، مخصوص اسکین، اور کبھی کبھار آرتھروسکوپی اپنی اہمیت ثابت کرتے ہیں، اور جہاں آپریشن کی منصوبہ بندی سے پہلے "کلائی کی النا والی طرف کا درد" کے بجائے ایک مخصوص تشخیص تک پہنچنا ضروری ہے۔

حوالہ جات

[1] Kyriacou S, Tahmassebi R. Midcarpal impaction syndromes as a rare cause of ulnar-sided wrist pain: a review. J Hand Surg Am. 2024;49(10):1027-31. https://doi.org/10.1016/j.jhsa.2024.07.016

[2] Stockton DJ, Pelletier M, Pike JM. Operative treatment of ulnar impaction syndrome: a systematic review. J Hand Surg Eur Vol. 2014;40(5):470-6. https://doi.org/10.1177/1753193414541749

[3] Shi H, Huang Y, Shen Y, Wu K, Zhang Z, Li Q. Arthroscopic wafer procedure versus ulnar shortening osteotomy for ulnar impaction syndrome: a systematic review and meta-analysis. J Orthop Surg Res. 2024;19(1):1. https://doi.org/10.1186/s13018-024-04611-4

[4] Owens J, Compton J, Day M, Glass N, Lawler E. Nonunion rates among ulnar-shortening osteotomy for ulnar impaction syndrome: a systematic review. J Hand Surg Am. 2019;44(7):612.e1-612.e12. https://doi.org/10.1016/j.jhsa.2018.08.018

CQ HAND + UPPER LIMB
Dr Kieran Hirpara — Specialist Orthopaedic Surgeon
Suite 2, Level 1, Mater Private Hospital Rockhampton, 31 Ward Street, The Range, QLD 4700
Phone 07 4863 6556 · office@cqupperlimb.com.au · cqupperlimb.com.au